

DOI: <https://doi.org/10.51922/1818-426X.2024.2.65>

Д. С. Шепелев², А. П. Беспальчук^{1,3}, Л. А. Давыдова¹,
А. Д. Титова¹, М. К. Пристром³, Д. В. Дуров², А. Б. Деменцов²

ТРАВМА НОГТЕВОГО КОМПЛЕКСА: СОВРЕМЕННЫЙ ВЗГЛЯД НА ПРОБЛЕМУ ОКАЗАНИЯ МЕДИЦИНСКОЙ ПОМОЩИ

УО «Белорусский государственный медицинский университет»¹,
УЗ «6-я городская клиническая больница» г. Минска²,
МЦ «Лодэ»³

Несмотря на то, что первое десятилетие XXI века Всемирная организация здравоохранения провозгласила декадой по лечению костей и суставов, определив профилактику и реабилитацию при травмах конечностей как одну из пяти приоритетных проблем, до сих пор не выработано общепринятого алгоритма оказания помощи пациентам с повреждениями ногтевых фаланг.

Травмы дистальных фаланг являются одними из самых распространенных у людей, обращающихся за экстренной медицинской помощью, независимо от их пола, возраста и рода занятий. Их последствия могут приводить к нарушению эстетического вида руки, снижению работоспособности, а иногда, даже, к вынужденной смене рода профессиональной деятельности пострадавших. Объектом исследования явились 46 пациентов (54 травмированных пальца) с открытыми повреждениями ногтевого комплекса.

Отдаленные результаты лечения были изучены в сроках до одного года с момента получения травмы с использованием визуальной аналоговой шкалы (косметический вид) и русифицированной версии DASH (функциональный исход). В 39 (37 пациентов, 80,4 %) случаях мы констатировали отличный, в 7 (3 пациента, 6,5 %) – хороший и в 8 (6 пациентов, 13,1 %) – удовлетворительный результат лечения.

В ходе проведенного исследования мы установили, что временное укрытие ногтевого ложа утильной ногтевой пластинкой или искусственным трансплантатом ногтевой пластинки: а) снижает болезненность во время последующих этапных перевязок на амбулаторном этапе; б) способствует нормальному росту новой ногтевой пластинки; в) ускоряет процесс заживления, поскольку минимизируется травматизация ногтевого ложа; г) ногтевая пластинка выступает в роли естественной шины, благодаря чему, в большинстве случаев, не требуется дополнительная внешняя фиксация травмированного сегмента.

Ключевые слова: травматическое повреждение ногтевого комплекса, шов ногтевого ложа, рефиксация ногтевой пластинки, протезирование ногтевой пластинки.

D. S. Shepelev, A. P. Bespalchuk, L. A. Davydova, M. K. Pristrom,
D. V. Durov, A. B. Dementsov

TRAUMA OF THE NAIL COMPLEX: A MODERN VIEW TO THE PROBLEM OF MEDICAL CARE

Despite the fact that the first decade of the XXI century was proclaimed by the World Health Organization as the decade of bone and joint treatment, defining the prevention and treatment of limb injuries as one of the five priority problems of musculoskeletal diseases, there is still no developed generally accepted algorithm for the management of patients with nail phalanx injuries, and the opinions of specialists are often diametrically divergent.

Trauma to the distal phalanx of the fingers is one of the most common hand injuries in patients seeking emergency medical care, regardless of gender, age, or occupation. The consequences of nail phalangeal injuries worsen the aesthetic appearance of the hand, reduce the ability to work, and sometimes may even lead to a change in the patients' occupation.

When nail complex trauma is combined with a distal phalanx fracture, it is necessary not only to restore the integrity of the nail bed, but also to stabilize the bone fragments. An important point in such situations is the use of a nail plate to temporarily cover the restored nail bed. Firstly, it serves as a stabilizing element for the reponated phalangeal fragments. Secondly, its use leads to a decrease in the percentage of scar formation in the nail bed.

During the study, in 39 (37 patients, 80.4 %) cases we found an excellent, in 7 (3 patients, 6.5 %) – good and in 8 (6 patients, 13.1 %) – satisfactory result of treatment.

As a result of our study, we have proved that temporary covering of the nail bed with a utilized nail plate or artificial nail plate graft: a) reduces pain during the subsequent stage dressings at the outpatient stage; b) promotes normal growth of a new nail plate; c) accelerates the healing process, as traumatization of the nail bed is minimized; d) the nail plate acts as a natural splint, due to which, in most cases, no additional external fixation is required

Key words: *traumatic injury nail complex, nail bed suture, nail plate refixation, nail plate prosthetics.*

Согласно литературным данным, самыми частыми травматическими повреждениями опорно-двигательного аппарата являются раны кисти (221 случай на 100 тыс. населения). При этом, частота травматизации дистальных фаланг пальцев кисти имеет довольно высокий удельный вес [1].

Несмотря, на первый взгляд, кажущуюся примитивность ногтевой фаланги, как функциональной единицы тела человека, анатомия её достаточно сложна. Так, кожа, покрывающая ладонную поверхность дистальной фаланги, обладает довольно толстым эпидермисом с глубокими и хорошо выраженными папиллярными линиями. Под ней располагается пульпа, состоящая из жировой и фиброзной ткани. За счет фиброзной ткани кожа дополнительно стабилизирована волокнистыми перегородками, идущими от дермы к надкостнице дистальной фаланги. Между этими перегородками, вследствие травматических повреждений, могут образовываться гематомы, которые вызывают выраженный болевой синдром в остром посттравматическом периоде за счет раздражения телец Фатера-Пачини, где они достигают наибольшей концентрации [2, 3].

На тыльной поверхности дистальной фаланги располагается структура, которую называют ногтевым комплексом. Она состоит из паронихия, перионихия и ногтевой пластинки.

Паронихий включает в себя ногтевое ложе, в котором выделяют герминативный и стериль-

ный матриксы. Границей между двумя матриксами выступает лунула – белесоватого цвета полукруг, расположенный у основания ногтевой пластинки. В дистальном отделе границей между стерильным матриксом и кожей ладонной поверхности фаланги выступает гипонихий – кожный покров под свободным краем ногтевой пластинки.

Кожа тыльной поверхности дистальной фаланги называется ногтевой стенкой, а дистальный ее край – эпонихием. Эпонихий и боковые околоногтевые валики окружают паронихий и образуют структуру, которую анатомы обозначают как перионихий [2, 3] (рис. 1).

Чаще всего травмы ногтевых фаланг возникают в результате их сдавления (например, в результате закрытия дверцы автомобиля), при повреждении слесарными инструментами (например, удар молотком), а также при ранении острыми предметами (наиболее часто – ножом), либо промышленными и бытовыми механизмами [4, 5].

Согласно проведенным исследованиям, после получения травмы рост ногтевой пластинки, как правило, прекращается примерно на 21 день. После этого периода наблюдается увеличение скорости ее роста в течение следующих 50 дней, с повторным снижением на 30 дней. Суммарно период восстановления ногтевого комплекса, а также ногтевой пластинки составляет около 100 дней с момента повреждения [2].

При оказании медицинской помощи пациентам с травмами ногтевого комплекса следует

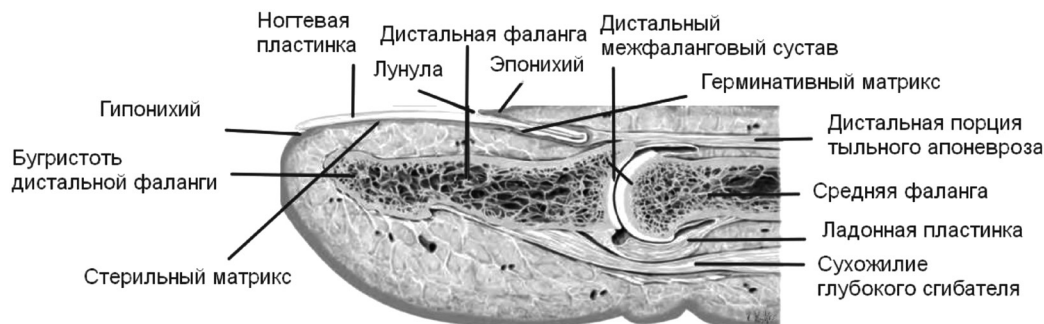

Рисунок 1. Анатомия дистальной фаланги пальца кисти

уделять внимание точному сопоставлению краев раны поврежденного герминативного и стерильного матриксов, поскольку грубые рубцы в итоге приводят к вторичным деформациям ногтевого ложа [2]. В результате этого происходит расслоение и даже порой остановка роста ногтевой пластинки. В некоторых случаях ногтевая пластинка расщепляется на две половины, либо отслаивается дистальнее полученного ранее повреждения [2].

Пациентам с поверхностными травмами ногтевой фаланги – ушибы, ссадины, подногтевые гематомы, небольшие по размеру дефекты кожных покровов (без обнажения дистальной фаланги и вовлечения ногтевого комплекса) медицинская помощь может быть оказана на амбулаторном этапе, но, при более серьезных повреждениях, неотложное вмешательство специалиста в области хирургии кисти – залог хорошего функционального и эстетического результата [2, 6, 7].

Примерно в 50 % случаев травмы ногтевого комплекса сочетаются с переломами дистальных фаланг. В таких ситуациях необходимо не только восстанавливать целостность ногтевого ложа, но и стабилизировать костные отломки. Важным моментом в подобных ситуациях является использование ногтевой пластинки для временного укрытия восстановленного ногтевого ложа. Во-первых, она служит стабилизирующим элементом для репонированных фрагментов фаланги. Во-вторых, ее использование приводит к снижению процента формирования рубцовых деформаций ногтевого ложа [8].

В случае травматических ампутаций дистальных отделов ногтевых фаланг чаще диагностируют комбинированные дефекты тканей, включающие в себя кожу, ногтевой комплекс и кость, которые требуют выполнения хирургических вмешательств, направленных на их замещение. Современные методики, применяемые в хирургии кисти, позволяют путем использования

пластических реконструкций заместить эти дефекты, не только с косметической, но и функциональной точек зрения. При таких повреждениях первоочередное значение имеет уровень ампутации дистальной фаланги.

На сегодняшний день предложено множество классификаций ампутаций дистальной фаланги. Так, наиболее распространенными из них являются классификации S. Tamaï и M. Allen [3, 9, 10].

S. Tamaï предложил все ампутации терминальных фаланг разделить на две зоны:

I – дистальнее лулулы;

II – проксимальнее лулулы (до дистального межфалангового сустава).

Классификация M. Allen разделяет уровень ампутации дистальной фаланги на четыре типа:

I – уровень ампутации проходит через апикальную часть дистальной фаланги и включает в себя только кожу пульпы;

II – уровень ампутации проходит через ногтевое ложе и пульпу без вовлечения кости;

III – уровень ампутации проходит через ногтевое ложе, дистальную фалангу и пульпу фаланги;

IV – уровень ампутации начинается проксимальнее лулулы (рис. 2).

В 2014 году J. Tang с соавторами предложили классификацию, наиболее оптимизированную для выбора способа пластического укрытия дефектов мягких тканей поврежденных терминальных фаланг [11, 12].

В зависимости от наклона линии ампутации к оси ногтевой фаланги они разделили все повреждения по плоскости относительно центральной оси пальца следующим образом:

A) косая, без повреждения ногтевого комплекса и кости;

B) косая, с вовлечением ногтевого комплекса и кости;

C) поперечная, с вовлечением ногтевого комплекса и кости;

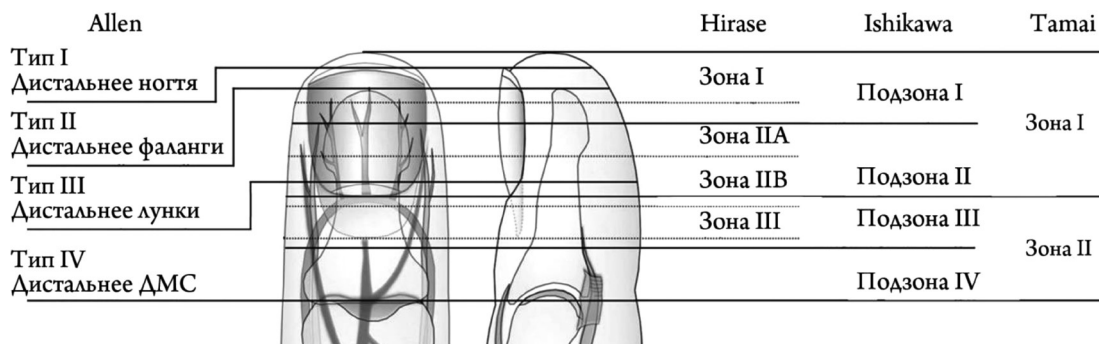


Рисунок 2. Сравнительная характеристика классификаций ампутаций дистальной фаланги пальца кисти по S. Tamai и M. Allen

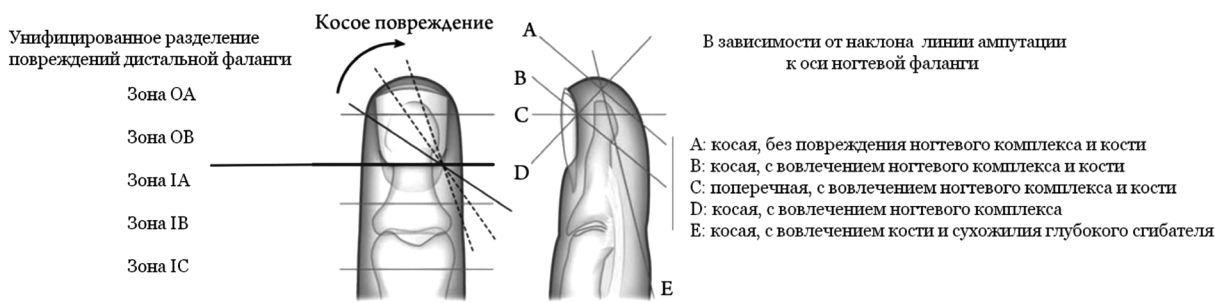


Рисунок 3. Классификация ампутаций дистальной фаланги пальца кисти по J. Tang

D) косая, с вовлечением ногтевого комплекса;

E) косая, с вовлечением кости и сухожилия глубокого сгибателя пальца (рис. 3).

Известно, что для закрытия небольших торцевых и тыльно-косых дефектов можно использовать лоскут Tranquilli-Leali или E. Atasoy, а также разные их модификации [13]. Для закрытия мягкотканых дефектов дистальной фаланги, имеющих ладонно-косое направление до 30, D. Elliot предложил модифицированный нейроваскулярный Tranquilli-Leali лоскут [14]. Однако такие лоскуты не всегда подходят для закрытия дефектов первого пальца. Для этой цели можно применить модифицированный B. O'Brien или D. Elliot [15, 16] ладонный выдвижной лоскут E. Moberg [17].

В 1976 г. G. Segmüller описал боковой V-Y лоскут на нейроваскулярной ножке, который не требует владения микрохирургической техникой и является хорошим вариантом выбора, особенно для начинающих кистевых хирургов [18].

Материалы и методы

Объектом исследования явились 46 пациентов (54 травмированных пальца) с открытыми повреждениями ногтевого комплекса, помощь которым была оказана на уровне приемного отделения Минского городского клинического

Центра травматологии и ортопедии учреждения здравоохранения «6-я городская клиническая больница» города Минска в 2022 году.

На этапе поступления в приемное отделение для верификации клинического диагноза и выбора оптимальной тактики лечения производили осмотр повреждений и всем пациентам выполняли рентгенографию травмированных пальцев кисти в прямой и боковой проекциях.

В большинстве наблюдений (41 палец) травма ногтевого комплекса сочеталась с переломом бугристости либо диафиза дистальной фаланги пальца кисти. Показания к хирургическому лечению были установлены в 47 случаях повреждения ногтевого комплекса.

Оперативные вмешательства включали в себя следующие последовательные этапы: 1) под проводниковой анестезией по Лукашевичу-Оберсту раствором Лидокаина 2 % – 4 миллилитра и резиновым турникетом в области основания поврежденного пальца выполняли санацию и первичную хирургическую обработку ран, а также ревизию поврежденных структур; 2) при наличии открытого перелома дистальной фаланги восстановление ногтевого комплекса начинали со стабилизации костных отломков. В большинстве случаев перелома бугристости дистальной фаланги не тре-

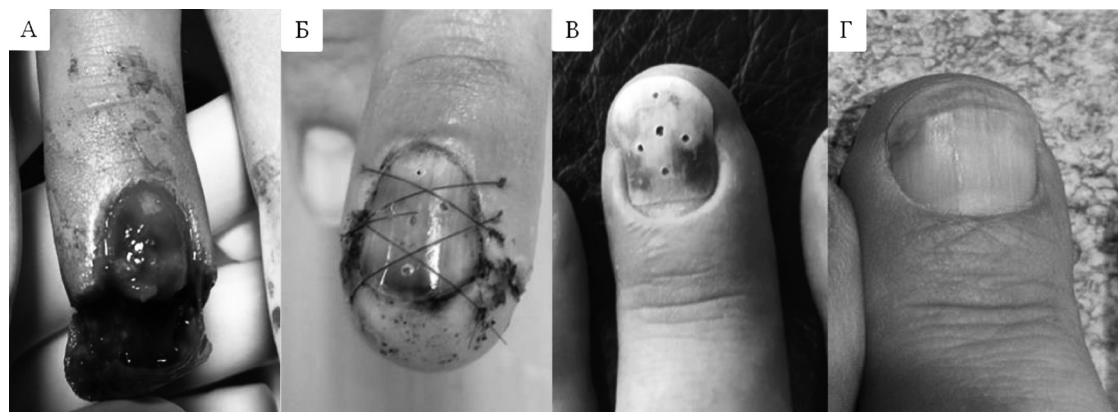


Рисунок 4. Шов ногтевого комплекса с рефиксацией ногтевой пластинки (А, Б), клинический результат спустя 1.5 месяца (В) и 6 месяцев (Г)

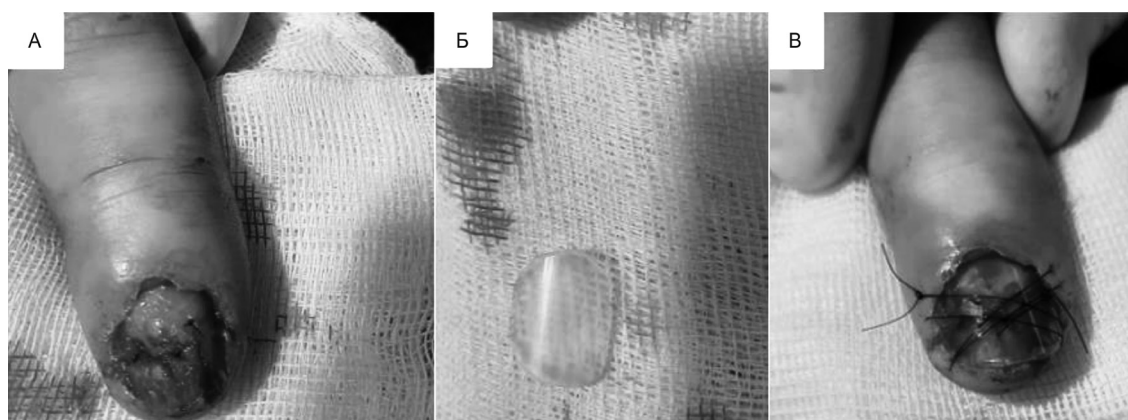


Рисунок 5. Шов ногтевого ложа (А), использование искусственного трансплантата ногтевой пластинки (Б), фиксация X-образным швом (В)

бовали проведения остеосинтеза, так как стабилизация костных отломков достигалась путем выполнения шва ногтевого ложа и рефиксацией ногтевой пластинки. При переломах диафиза дистальной фаланги выполняли открытую репозицию отломков, с последующим остеосинтезом, как правило, одной спицей Киршнера диаметром 0,8–1,0 миллиметра; 3) целостность ногтевого ложа восстанавливали путем адаптации его поврежденных краев с последующим выполнением шва (используемый шовный материал – полипропилен USP 6.0–7.0); 4) следующим этапом выполняли шов поврежденных боковых околоногтевых валиков, эпонихиальной складки, кожи ладонной поверхности фаланги и ногтевой стенки. При необходимости производили пластику торцевых и тыльно-косых мягкотканых дефектов; 5) восстановленное ногтевое ложе в обязательном порядке укрывали утильной ногтевой пластинкой. Предварительно волярную поверхность ногтевой пластинки обрабатывали, путем удаления остатков тканей, а также создания дренажных перфора-

ционных отверстий иглой 21G, которые способствовали оттоку раневого геморрагического отделяемого. Рефиксации ногтевой пластинки достигали при помощи одного U-образного шва или двух X-образных швов (рис. 4). В случае отсутствия утильной ногтевой пластинки её замещали искусственным трансплантатом, смоделированным из полимерной стенки шприца объемом 5 миллилитров (рис. 5).

Следует отметить, что важным моментом явилось правильное позиционирование ногтевой пластинки в границах боковых околоногтевых валиков и ногтевой стенки, что явилось фактором профилактики образования «мёртвого» пространства между герминативным матриксом и эпониhiем.

В процессе роста новой ногтевой пластинки мы не удаляли рефиксированную пластинку, так как она в послеоперационном периоде предотвращала высыхание и травмирование ногтевого ложа. Швы снимали через две недели с момента проведения оперативного вмешательства и заменяли их на стрипы (Steri-Strip).

Результаты и обсуждение

Отдаленные результаты лечения были изучены в сроках до одного года с момента получения травмы с использованием визуальной аналоговой шкалы (косметический вид) и русифицированной версии DASH (функциональный исход).

В ходе исследования в 39 (37 пациентов, 80,4 %) случаях мы констатировали отличный, в 7 (3 пациента, 6,5 %) – хороший и в 8 (6 пациентов, 13,1 %) – удовлетворительный результаты лечения.

Несмотря на то, что первое десятилетие XXI века Всемирная организация здравоохранения провозгласила декадой по лечению костей и суставов, определив профилактику и реабилитацию травм конечностей как одну из пяти приоритетных проблем костно-мышечных заболеваний, травматическое повреждение ногтевого комплекса до сих пор является актуальной проблемой. Это связано с тем, что существуют определенные разногласия в плане выбора метода оказания медицинской помощи пациентам с данного рода травмами [19].

В связи с этим следует подчеркнуть важность своевременной диагностики и правильной оценки тяжести повреждений врачами травматологами-ортопедами или хирургами на уровне амбулаторно-поликлинического звена и приемных отделений больничных организаций.

Из-за выбора нерациональной тактики лечения при повреждениях ногтевого комплекса у пациентов не только возникают нарушения функции кисти, но также и грубые косметические дефекты пальцев, которые влияют на психоэмоциональное состояние пациентов [19].

Также согласно данным литературы, при сравнении функциональных результатов после реплантации, реваскуляризации или пластики мягкотканного дефекта локальными лоскутами и формирования культи дистальной фаланги обнаружено, что у пациентов после пластики торцевых дефектов баллы DASH были намного ниже (т. е. лучший результат), чем у пациентов, которым в процессе лечения сформировали культи пальцев [19].

В результате проведенного исследования мы выявили, что временное укрытие ногтевого ложа утильной ногтевой пластинкой или искусственным трансплантатом ногтевой пластинки:

1) снижает болезненность во время последующих этапных перевязок на амбулаторном этапе;

2) способствует нормальному росту новой ногтевой пластинки;

3) ускоряет процесс заживления, поскольку минимизируется травматизация ногтевого ложа;

4) ногтевая пластинка выступает в роли естественной шины, благодаря этому в большинстве случаев не требуется дополнительная внешняя фиксация поврежденного пальца.

Литература

1. Ootes, D. The epidemiology of upper extremity injuries presenting to the emergency department in the United States / D. Ootes, K. T. Lambers, D. C. Ring // *Hand* (NY). – 2012. – № 7(1). – P. 18–22. doi: 10.1007/s11552-011-9383-z. Epub 2011 Dec 14. PMID: 23449400; PMCID: PMC3280373.
2. Tos, P. Surgical treatment of acute fingernail injuries / P. Tos, P. Titolo, N. L. Chirila // *J Orthop Traumatol*. – 2012. – Vol. 13(2). – P. 57–62. doi: 10.1007/s10195-011-0161-z. Epub 2011 Oct 8. PMID: 21984203; PMCID: PMC3349021.
3. Kawaiah, A. Fingertip Injuries and Amputations: A Review of the Literature / A. Kawaiah, M. Thakur, S. Garg // *Cureus*. – 2020. – Vol. 12(5). – P. e8291. doi: 10.7759/cureus.8291. PMID: 32601565; PMCID: PMC7317129.
4. Silva, J. B. Trauma to the nail complex / J. B. Silva, S. Gerhardt // *Rev Bras Ortop*. – 2014. – Vol. 49(2). – P. 111–5. doi: 10.1016/j.rboe.2014.02.005. PMID: 26229785; PMCID: PMC4511693.
5. Nanninga, G. L. Case report of nail bed injury after blunt trauma; what lies beneath the nail? / G. L. Nanninga, A. L. van den Boom, M. R. de Vries // *Int J Surg Case Rep*. – 2015. – Vol. 15. – P. 133. doi: 10.1016/j.ijscr.2015.08.037. Epub 2015 Aug 30. PMID: 26348396; PMCID: PMC4601978.
6. George, A. Management of Nail Bed Injuries Associated with Fingertip Injuries / A. George, R. Alexander, C. Manju // *Indian J Orthop*. – 2017. – Vol. 51(6). – P. 709–713. doi: 10.4103/ortho.IJOrtho_231_16. PMID: 29200490; PMCID: PMC5688867.
7. Ng, H. J. H. Management of Fingertip Injuries: A Survey of Opinions of Surgeons Worldwide / H. J. H. Ng, J. Yuan, V. Rajaratnam // *J Hand Microsurg*. – 2020. – Vol. 14(1). – P. 64–70. doi: 10.1055/s-0040-1713072. PMID: 35256830; PMCID: PMC8898162.
8. Venkatesh, A. Management of Pediatric Distal Fingertip Injuries: A Systematic Literature Review / A. Venkatesh, A. Khajuria, A. Greig // *Plast Reconstr Surg Glob Open*. – 2020. – № 8(1). – P. e2595. doi: 10.1097/GOX.0000000000002595. PMID: 32095403; PMCID: PMC7015615.
9. Allen, M. J. Conservative management of fingertip injuries in adults / M. J. Allen // *Hand*. – 1980. – Vol. 12(3). – P. 257–65. doi: 10.1016/s0072-968x(80)80049-0. PMID: 7002744.
10. Tamai, S. Twenty years experience of limb replantation – review of 293 upper extremity replants / S. Tamai // *J. H. S.* – 1982. – 6A. – P. 549–556.
11. Xing, S. Aesthetic and functional results from nailfold recession following fingertip amputations / S. Xing, Z. Shen, Y. Cai // *J Hand Surg Am*. – 2015. – Vol. 40(1). – P. 1–7. doi: 10.1016/j.jhsa.2014.09.010. Epub 2014 Nov 5. PMID: 25443165.
12. Tang, J. B. Repair and reconstruction of thumb and fingertip injuries: a global view / J. B. Tang, D. Elliot,

R. Adani // Clin Plast Surg. – 2014. – Vol. 41(3). – P. 325–59. doi: 10.1016/j.cps.2014.04.004. PMID: 24996458.

13. Atasoy, E. Reconstruction of the amputated fingertip with a triangular volar flap / E. Atasoy, E. Ioakimidis, M. Kasdan // J. B. J. S. – 1970. – 52A. – P. 921–926.

14. Elliot, D. The neurovascular Tranquilli-Leali flap / D. Elliot, N. Moiemmen, V. Jigjinni // J. H. S. – 1995. – № 20B. – P. 815–23.

15. Elliot, D. V.-Y. advancement of the entire volar soft tissue of the thumb in distal reconstruction / D. Elliot, Y. Wilson // J. H. S. – 1993. – № 18B. – P. 399–402.

16. O'Brien, B. Neurovascular island pedicle flaps for terminal amputations & digital scars / B. O'Brien // B. J. P. S. – 1968. – Vol. 21. – P. 258–261.

17. Moberg, E. Aspects of sensation in reconstructive surgery of the upper extremity / E. Moberg // J. B. J. S. – 1964. – № 46A. – P. 817–825.

18. Segmüller, G. Modification of the Kutler flap: neurovascular pedicle / G. Segmüller // Hand chirurgie. – 1976. – № 8. – P. 75–76.

19. Hattori, Y. A retrospective study of functional outcomes after successful replantation vs amputation closure for single fingertip amputations / Y. Hattori, K. Doi, K. Ikeda // J. H. S. – 2006. – № 31A. – P. 811–818.

References

1. Ootes, D. The epidemiology of upper extremity injuries presenting to the emergency department in the United States / D. Ootes, K. T. Lambers, D. C. Ring // Hand (NY). – 2012. – № 7(1). – P. 18–22. doi: 10.1007/s11552-011-9383-z. Epub 2011 Dec 14. PMID: 23449400; PMCID: PMC3280373.

2. Tos, P. Surgical treatment of acute fingernail injuries / P. Tos, P. Titolo, N. L. Chirila // J Orthop Traumatol. – 2012. – Vol. 13(2). – P. 57–62. doi: 10.1007/s10195-011-0161-z. Epub 2011 Oct 8. PMID: 21984203; PMCID: PMC3349021.

3. Kawaiah, A. Fingertip Injuries and Amputations: A Review of the Literature / A. Kawaiah, M. Thakur, S. Garg // Cureus. – 2020. – Vol. 12(5). – P. e8291. doi: 10.7759/cureus.8291. PMID: 32601565; PMCID: PMC7317129.

4. Silva, J. B. Trauma to the nail complex / J. B. Silva, S. Gerhardt // Rev Bras Ortop. – 2014. – Vol. 49(2). – P. 111–5. doi: 10.1016/j.rboe.2014.02.005. PMID: 26229785; PMCID: PMC4511693.

5. Nanninga, G. L. Case report of nail bed injury after blunt trauma; what lies beneath the nail? / G. L. Nanninga, A. L. van den Boom, M. R. de Vries // Int J Surg Case Rep. – 2015. – Vol. 15. – P. 133. doi: 10.1016/j.ijscr.2015.08.037. Epub 2015 Aug 30. PMID: 26348396; PMCID: PMC4601978.

6. George, A. Management of Nail Bed Injuries Associated with Fingertip Injuries / A. George, R. Alexander, C. Manju // Indian J Orthop. – 2017. – Vol. 51(6). – P. 709–713. doi:

10.4103/ortho.IJOrtho_231_16. PMID: 29200490; PMCID: PMC5688867.

7. Ng, H. J. H. Management of Fingertip Injuries: A Survey of Opinions of Surgeons Worldwide / H. J. H. Ng, J. Yuan, V. Rajaratnam // J Hand Microsurg. – 2020. – Vol. 14(1). – P. 64–70. German. doi: 10.1055/s-0040-1713072. PMID: 35256830; PMCID: PMC8898162.

8. Venkatesh, A. Management of Pediatric Distal Fingertip Injuries: A Systematic Literature Review / A. Venkatesh, A. Khajuria, A. Greig // Plast Reconstr Surg Glob Open. – 2020. – № 8(1). – P. e2595. doi: 10.1097/GOX.0000000000002595. PMID: 32095403; PMCID: PMC7015615.

9. Allen, M. J. Conservative management of fingertip injuries in adults / M. J. Allen // Hand. – 1980. – Vol. 12(3). – P. 257–65. doi: 10.1016/s0072-968x(80)80049-0. PMID: 7002744.

10. Tamai, S. Twenty years experience of limb replantation – review of 293 upper extremity replants / S. Tamai // J. H. S. – 1982. – Vol. 6A. – P. 549–556.

11. Xing, S. Aesthetic and functional results from nailfold recession following fingertip amputations / S. Xing, Z. Shen, Y. Cai // J Hand Surg Am. – 2015. – Vol. 40(1). – P. 1–7. doi: 10.1016/j.jhssa.2014.09.010. Epub 2014 Nov 5. PMID: 25443165.

12. Tang, J. B. Repair and reconstruction of thumb and fingertip injuries: a global view / J. B. Tang, D. Elliot, R. Adani // Clin Plast Surg. – 2014. – Vol. 41(3). – P. 325–59. doi: 10.1016/j.cps.2014.04.004. PMID: 24996458.

13. Atasoy, E. Reconstruction of the amputated fingertip with a triangular volar flap / E. Atasoy, E. Ioakimidis, M. Kasdan // J. B. J. S. – 1970. – 52A. – P. 921–926.

14. Elliot, D. The neurovascular Tranquilli-Leali flap / D. Elliot, N. Moiemmen, V. Jigjinni // J. H. S. – 1995. – № 20B. – P. 815–23.

15. Elliot, D. V.-Y. advancement of the entire volar soft tissue of the thumb in distal reconstruction / D. Elliot, Y. Wilson // J. H. S. – 1993. – № 18B. – P. 399–402.

16. O'Brien, B. Neurovascular island pedicle flaps for terminal amputations & digital scars / B. O'Brien // B. J. P. S. – 1968. – Vol. 21. – P. 258–261.

17. Moberg, E. Aspects of sensation in reconstructive surgery of the upper extremity / E. Moberg // J. B. J. S. – 1964. – № 46A. – P. 817–825.

18. Segmüller, G. Modification of the Kutler flap: neurovascular pedicle / G. Segmüller. Hand chirurgie. – 1976. – № 8. – P. 75–76.

19. Hattori, Y. A retrospective study of functional outcomes after successful replantation vs amputation closure for single fingertip amputations / Y. Hattori, K. Doi, K. Ikeda // J. H. S. – 2006. – № 31A. – P. 811–818.

Поступила 25.01.2024 г.