

*Н.А. Трушель, В.В. Лукьяница*

# ЗАКОНОМЕРНОСТИ СТРОЕНИЯ АРТЕРИАЛЬНОГО КРУГА БОЛЬШОГО МОЗГА В ЗАВИСИМОСТИ ОТ КОНСТИТУЦИОНАЛЬНЫХ ОСОБЕННОСТЕЙ ЧЕРЕПА ВЗРОСЛОГО ЧЕЛОВЕКА

*УО «Белорусский государственный медицинский университет»*

---

*Исследовано 150 препаратов головного мозга взрослого человека с различной формой черепа, на которых изучены варианты анатомии и топографии сосудов артериального круга большого мозга (виллизиева круга).*

**Ключевые слова:** человек, головной мозг, артерии.

***N.A.Trushel, V.V.Lukjanitsa***

## **STRUCTURE OF THE CEREBRUM ARTERIAL CIRCLE DEPENDING OF CONSTITUTIONAL PECULIARITIES OF SKULL OF ADULT HUMAN**

*The vessels of the cerebrum arterial circle (circle of Willis) are investigated on 150 preparations of a brain of the adult person with the various form of a skull. As a result of research variants of anatomy and topography of vessels of the cerebrum arterial circle are established.*

**Key words:** man, cerebrum, artery.

---

Исследования последних лет свидетельствует о влиянии различных вариантов анатомического строения артериального круга большого мозга (виллизиева круга) на возникновение цереброваскулярной патологии и регуляцию гемо-

динамики [1-3, 5-11]. Число аномалий виллизиева круга у больных, умерших от инфаркта мозга, значительно выше, чем при летальности от других причин, не связанных с поражением сосудов [3, 5].

Таблица 1 Варианты строения сосудов артериального круга большого мозга в его переднем отделе у людей с разной формой черепа

Вариант строения круга	мезокраны (%)	долихокраны (%)	брахикраны (%)
классическое строение	36%	30%	40%
наличие нескольких передних соединительных артерий	4%	4%	2%
расщепление передней соединительной артерии	4%	6%	4%
аплазия передней соединительной артерии (при классическом строении передних мозговых артерий)	4%	2%	2%
одностовольный тип передней мозговой артерии	4%	6%	4%
пристеночный контакт передних мозговых артерий (фистула)	6%	6%	4%
средняя артерия мозолистого тела	6%	6%	8%
передняя трифуркация внутренней сонной артерии	2% (справа); 2% (слева)	4% (слева)	2% (справа); 2% (слева)
наличие возвратной артерии (Гейбнера)	2% (слева)	-	2% (слева)
сплетениевидный тип передней мозговой артерии	-	2 (справа) %	2% (слева)

Изучая возникновение аневризм в переднем отделе артериального круга большого мозга, некоторые исследователи обращают внимание на то, что наиболее часто они выявляются при таких вариантах строения круга, как удвоение передней соединительной артерии, наличие средней артерии мозолистого тела или гипоплазии проксимального участка передней мозговой артерии [8, 9].

При классическом варианте строения виллизиева круга каждая внутренняя сонная артерия доставляет к мозгу 30-40% крови, а базилярная артерия – 20-30% крови. Однако при других вариантах строения круга (задняя трифуркация внутренней сонной артерии) вклад мозговых артерий может меняться [11].

Различные аспекты анатомии и топографии сосудов артериального круга большого мозга освещены в большом количестве работ [1-3, 5-11]. Однако в изученной литературе мы не обнаружили особенностей строения артериального круга большого мозга в зависимости от конституциональных особенностей черепа человека, что может иметь прак-

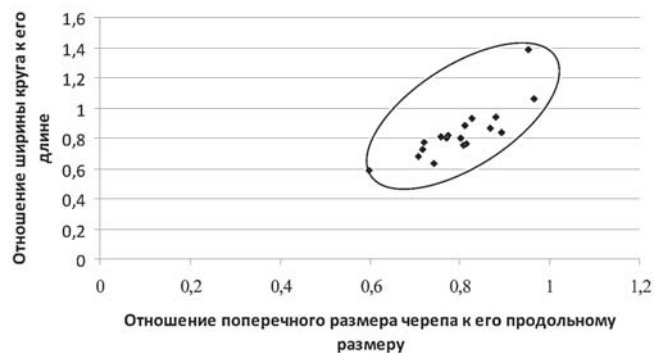


Рисунок 1-Зависимость размеров виллизиева круга от формы черепа человека

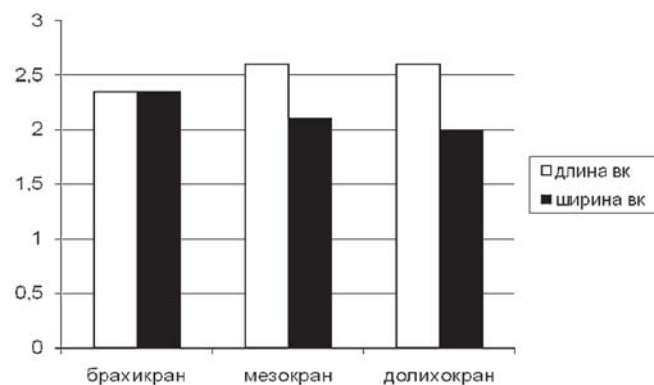


Рисунок 2-Морфометрические параметры артериального круга большого мозга у людей с разной формой черепа (мм)

тическое значение в прогнозировании коллатеральной компенсации при нарушении мозгового кровообращения.

Учитывая вышеизложенное, **цель настоящего исследования** – выявление закономерности строения артериального круга большого мозга в зависимости от

формы черепа взрослого человека.

### Материал и методы

Макромикроскопически и морфометрически изучены сосуды виллизиева круга на 150 препаратах головного мозга трупов человека с разной формой черепа: мезокран, долихокран, брахикран (классификация по черепному указателю [4]) в возрасте от 29 до 55 лет. Материал получен в соответствии с Законом Республики Беларусь № 55-3 от 12.11.2001 г. «О погребении и похоронном деле» из служб судебных экспертиз г. Минска и Минской области от лиц, умерших от заболеваний, не связанных с поражением головного мозга. На спиральном мультисрезовом компьютерном томографе Light Speed PRO-16 (Дженерал Электрик, США) с помощью программы e-film изучены срезы (КТ-сканы) у 30 людей.

Для установления морфометрических параметров сосудов виллизиева круга измерялись: переднезадний размер (длина) круга от середины передней соединительной артерии до места бифуркации базилярной артерии, его поперечный размер (ширина) – от места деления противоположных внутренних сонных артерий на переднюю и среднюю мозговые артерии. Первичная обработка данных проводилась с помощью программного пакета «Microsoft Excel 2003» и «Statistika 6.0».

Корреляционную зависимость между формой виллизиева круга и формой черепа взрослого человека устанавливали качественно – по форме корреляционного поля, и количественно – путем вычисления коэффициента корреляции. Определялось отношение ширины круга к его длине (индекс y) и отношение поперечного размера черепа человека к его переднезаднему размеру (индекс x). Количественная зависимость устанавливалась путем вычисления коэффициента корреляции (R) по формуле:

$$R = \frac{\sum_{i=1}^n (X_i - X_{ср}) \times (Y_i - Y_{ср})}{\sqrt{\sum_{i=1}^n (X_i - X_{ср})^2 \times \sum_{i=1}^n (Y_i - Y_{ср})^2}}$$

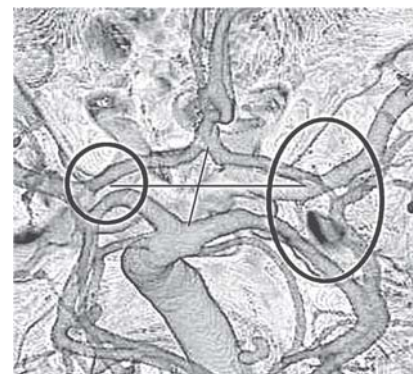


Рисунок 3 – Двусторонняя аплазия задних соединительных артерий.

**Изображение получено с помощью компьютерной томографии головного мозга.** Короткая линия указывает на переднезадний размер, длинная линия – на поперечный размер круга. Круги указывают на отсутствие задних соединительных артерий.

Таблица 2 Варианты строения сосудов артериального круга большого мозга в его заднем отделе у людей с разной формой черепа

Вариант строения круга	мезокраны (%)	долихокраны (%)	брахикраны (%)
Аплазия задней соединительной артерии	6% (справа); 10% (слева); 2% (с обеих сторон)	6% (справа); 10% (слева)	10% (справа); 8% (слева); 4% (с обеих сторон)
Удвоение задней соединительной артерии	1% (слева)	-	1% (слева)
Задняя трифуркация внутренней сонной артерии	10% (справа); 6% (слева); 4% (с обеих сторон)	10% (справа); 6% (слева); 1% (с обеих сторон)	14% (справа); 8% (слева); 4% (с обеих сторон)
Сплетениевидный тип базилярной артерии	1%	-	-
Трифуркация базилярной артерии	-	1%	-

### Результаты и обсуждение

Размеры артериального круга большого мозга (переднезадний и поперечный) зависят от формы черепа взрослого человека. Данная корреляционная зависимость установлена качественно – по форме корреляционного поля, имеющего вид овала (рисунок 1). Зависимость установлена также количественно – путем вычисления коэффициента корреляции (R), который равен 0,8314, что свидетельствует о сильной корреляционной зависимости (R принадлежит промежутку: 0,6-1) и связь между признаками прямая (R>0).

Самый узкий и длинный артериальный круг большого мозга наблюдается у долихокранов (длина круга  $2,7 \pm 0,2$  мм, ширина –  $1,9 \pm 0,1$  мм); у мезокранов-он немного шире, чем у долихокранов ( $2,6 \pm 0,2$  мм и  $2,1 \pm 0,1$  мм соответственно). У брахикранов длина и ширина круга приблизительно равны (длина- $2,4 \pm 0,2$  мм, ширина- $2,3 \pm 0,2$  мм) (рисунок 2).

При всех вариантах строения артериального круга большого мозга переднезадний размер больше поперечного, однако, при аплазии задних соединительных артерий независимо от формы черепа человека переднезадний размер виллизиева круга ( $2,2 \pm 0,2$  мм), меньше поперечного ( $2,6 \pm 0,1$  мм) (рисунок 3). Возможно, такое строение круга объясняется компенсацией кровоснабжения областей, которые питаются веточками от задних соединительных артерий.

Нами установлены различные вариации строения артериального круга большого мозга у людей с разной формой черепа, которые представлены в таблице 1 и 2.

Артериальный круг большого мозга может располагаться на основании головного мозга симметрично (классическое строение круга, аплазия обеих задних соединительных артерий, задняя трифуркация обеих внутренних сонных артерий) либо асимметрично (аплазия одной из задних соединительных артерий), в последнем случае круг смещен в сторону отсутствующей артерии. Такое небольшое смещение виллизиева круга в сторону отсутствующей артерии, возможно, происходит для обеспечения более адекватного кровоснабжения мозга при функциональной нагрузке и поддержания его оптимального уровня в норме и при патологии.

При определенной форме черепа взрослого человека обнаруживаются характерные вариации строения виллизиева круга. Так, у брахикранов артериальный круг большого мозга шире, чем при других типах черепа, поэтому среди вариантов его анатомии чаще наблюдается средняя артерия мозолистого тела (добавочная передняя мозговая артерия) (8%). У людей с долихокранной формой черепа виллизиев круг самый узкий и длинный, поэтому часто обнаруживается одноствольный тип передней мозговой артерии, пристеночный контакт передних мозговых артерий и расщепление передней соединительной артерии (по 6% случаев).

Сочетанные вариации строения сосудов виллизиева круга (несколько вариаций строения в переднем и заднем отделах одного круга) обнаруживаются у мезокранов в 26% случаев, у долихокранов – в 20% случаев, а у брахикранов – 32%.

Нами установлено, что при всех конституциональных формах черепа основными вариантами строения артериального круга большого мозга являются классический вариант строения круга, задняя трифуркация внутренней сонной артерии и аплазия задней соединительной артерии. Причем все эти варианты строения чаще обнаруживаются у людей с брахикранной формой черепа.

### Выводы

1. Форма артериального круга большого мозга коррелирует с формой черепа взрослого человека (коэффициент корреляции (R) равен 0,8314).

2. При всех вариантах строения виллизиева круга переднезадний размер круга больше поперечного; исключение составляет вариант, при котором отсутствуют задние соединительные артерии (поперечный размер круга больше переднезаднего при любой форме черепа взрослого человека).

3. У взрослого человека классическое строение артериального круга большого мозга наблюдается чаще у брахикранов (40%), реже – у мезокранов (36% случаев) и долихокранов (30% случаев). Второе место по встречаемости занимает задняя трифуркация внутренней сонной артерии, которая обнаруживается чаще у лиц с брахикранной формой черепа (26% случаев); на третьем месте-аплазия задней соединительной артерии, которая также чаще наблюдается у брахикранов (22% случаев). Сочетанные вариации строения сосудов виллизиева круга также чаще выявляются у брахикранов (32% наблюдений).

4. У долихокранов вариации строения, отличные от «классического варианта» артериального круга большого мозга, обнаруживаются чаще в его переднем отделе (соотношение вариаций строения переднего отдела круга к заднему отделе равно 1,1:1), что, возможно, связано с большим переднезадним размером виллизиева круга при данной форме черепа; у мезо-и брахикранов варианты неклассического строения круга обнаруживаются чаще в его заднем отделе (соотношение вариаций переднего отдела круга к заднему составляет у мезокранов – 0,8:1 и у брахикранов – 0,6:1).

### Литература

1. Беленькая, Р.М. Инсульт и варианты артерий мозга. М., 1979. 173 с.
2. Гончар, А.А. Локализация разорвавшихся аневризм по данным церебральной ангиографии // Медицинский журнал. Минск, 2007. № 3. С. 41 – 43.
3. Савич, В.И. Патологические изменения экстраинтракраниальных артерий и инфаркт мозга. Минск, 1987. 144 с.
4. Тегако, Л.И., Марфина, О.В., Радзевич-Грун, И. Основы антропологии. М.: «Белорусская наука», 2008. 381с.
5. Шмидт, Е.В., Лунев, Д.К., Верещагин Н.В. Сосудистые заболевания головного и спинного мозга. М., 1976. 282 с.
6. Bazowski, P., Ladzinski, P., Gamrot, J., Rudnik, A., Baron, J. Aneurysms of the anterior communicating artery and anomalies of the anterior communicating artery part of the circle of Willis // Neurol Neurochir Pol., 1991. Vol. 25, № 4. P. 485 – 493.
7. A. Fleur van Raamt, Willem P. T. M. Mali, Peter Jan van Laar, Yolanda van der Graaf. The Fetal Variant of the Circle of Willis and its Influence on the Cerebral Collateral Circulation // Cerebrovasc. Dis., 2006. Vol. 22. P. 217 – 224.
8. Kasuy, H., Shimizu, T., Nakaya, K., Sasahara, A., Hori, T., Takakura, K. Angeles between A1 and A2 of the anterior communicating artery cerebral artery visualized by three-dimensional computed tomographic angiography and association of anterior communicating artery aneurysms // Neurosurgery, 1999. Vol. 45, № 1. P. 89 – 93.

9. *Kayembe, K.N.* Cerebral aneurysms and variations in the circle of Willis / K.N. Kayembe, M. Sasahara, F. Hazama // *Stroke*, 1984. Vol. 15, № 5. P. 846 – 850.

10. *Martin Sandve Alns, MSc, Jorgen Isaksen, MD; Kent-Andre Mardal, PhD; Bertil Romner, PhD; Michael K. Morgan, MD; Tor Ingebrigtsen, PhD.* Computation of Hemodynamics in the Circle of Willis // *Stroke*, 2007. Vol. 38. P. 2500 – 2505.

11. *Relationship between Variations in the Circle of Willis and Flow Rates in Internal Carotid and Basilar Arteries Determined by Means of Magnetic Resonance Imaging with Semiautomated Lumen Segmentation: Reference Data from artery visualized by three-dimensional computed tomographic angiography and association of anterior communicating artery aneurysms / H. Kasuy [et al.] // Neurosurger*, 1999. Vol. 45, № 1. P. 89 – 93.

*Поступила 19.10.2011 г.*