

И. Ю. Яровой

ДОПОЛНИТЕЛЬНАЯ ДИАГНОСТИКА ХРОНИЧЕСКОГО ФАРИНГИТА, ОБУСЛОВЛЕННОГО ГАСТРОЭЗОФАГЕАЛЬНОЙ РЕФЛЮКСНОЙ БОЛЕЗНЬЮ, МЕТОДОМ ОПРЕДЕЛЕНИЯ ПОКАЗАТЕЛЯ МИКРОКРИСТАЛЛИЗАЦИИ РОТОВОЙ ЖИДКОСТИ

УО «Белорусский государственный медицинский университет»

В последние годы в современной отечественной и зарубежной литературе уделяется большое внимание оториноларингологическим проявлениям гастроэзофагеальной рефлюксной болезни (ГЭРБ), что связано с наличием большого количества сопутствующих заболеваний со стороны оториноларингологических органов. При изучении ЛОР статуса И. В. Маев и др. (2006) установил, что лишь у 11,5% обследованных пациентов с ГЭРБ отсутствовали сопутствующие ЛОР заболевания. При этом у 70,5% пациентов, имеющих ЛОР заболевания, преобладали симптомы хронического фарингита, что служит основанием для поиска методов диагностики хронического фарингита, обусловленного гастроэзофагеальной рефлюксной болезнью.

Ключевые слова: микрокристаллизация, ларингофарингеальный рефлюкс, хронический фарингит.

I. Yu. Yarovy

DIAGNOSTICS COMPLEMENTARY OF CHRONIC PHARYNGITIS CAUSED BY GASTROESOPHAGEAL REFLUX DISEASE BY METHOD OF ASSESSING THE RATE OF ORAL FLUID MICROCRYSTALLISATION

In recent years in modern foreign and domestic literature great attention is devoted to the otorhinolaryngologic displays of gastro esophageal reflux disease (GERD) because of a great number of coexisting otorhinolaryngological organs (ENT-organs) diseases.

Upon studying of ENT status I. V. Maev and others (2006) observed that only 11,5% of examined GERD patients had no have coexisting otorhinolaryngological (ENT) diseases. However the symptoms of chronic pharyngitis prevailed at 70,5% of patients with otorhinolaryngological (ENT) diseases. This fact can serve as a basis for improvements in diagnostic of chronic pharyngitis caused by gastroesophageal reflux disease.

Keywords: microcrystallisation, laryngopharyngealreflux, chronic pharyngitis.

В последние годы в современной отечественной и зарубежной литературе уделяется большое внимание оториноларингологическим проявлениям гастроэзофагеальной рефлюксной болезни (ГЭРБ), что связано с наличием большого количества сопутствующих заболеваний со стороны оториноларингологических органов. При изучении ЛОР статуса И. В. Маев и др. (2006) установил, что лишь у 11,5% обследованных пациентов с ГЭРБ отсутствовали сопутствующие ЛОР заболевания. При этом у 70,5% пациентов, имеющих ЛОР заболевания, преобладали симптомы хронического фарингита.

Большинство оториноларингологов недостаточно ознакомлены с внепищеводными проявлениями ГЭРБ, что приводит к длительному и безуспешному лечению пациентов с хроническими рецидивирующими заболеваниями оториноларингологических органов [5].

Когда ГЭРБ проявляется не только пищеводными, но и внепищеводными симптомами, говорят о ларингофарингеальном рефлюксе (ЛФР) [9].

ЛФР проявляется основными симптомами: боль и жжение в горле, кашель, чрезмерное отхаркивание слизи, дисфония, дисфагия, ощущение «кома» в глотке, ларингоспазм. Однако, все выше

■ Оригинальные научные публикации

перечисленные симптомы не являются специфическими, так как могут свидетельствовать о респираторных заболеваниях любой этиологии, аллергии, курении, злоупотреблении алкоголем и т. д. Полиморфизм жалоб и разнообразие оториноларингологических симптомов при ЛФР послужило причиной разработок различных тестов, опросников для диагностики ЛФР. Однако, не все методы диагностики в полной мере эффективны.

В литературе последние годы обсуждаются вопросы диагностики различных заболеваний желудочно-кишечного тракта (ЖКТ) по состоянию микрокристаллизации биологических жидкостей, в частности, ротовой жидкости (РЖ). Доказано, что заболевания ЖКТ влияют на морфологию кристаллизации слюны. В слюне появляются кристаллические агрегаты, которые отсутствуют в слюне здорового человека. Проведенные исследования позволили по форме кристаллов отличать слюну здорового человека от больного с патологией ЖКТ [7]. Агапова Е. В. с соав. (2007) изучили биохимические и морфологические параметры РЖ у пациентов с гастроэзофагеальной рефлюксной болезнью [1] и сделали вывод, что появление маркера застойных явлений в морфологической картине РЖ характеризует патогенетические особенности течения заболеваний верхних отделов пищеварительного тракта.

Выше перечисленные методы диагностики ГЭРБ наряду с их достоинствами, имеют весьма существенные недостатки, заключающиеся в том, что они сложны в производстве, требуют специального оборудования и необходимой квалификации при оценке результатов исследования. Перечисленных недостатков лишен метод исследования РЖ, предложенный Леусом П. И. [3] и усовершенствованный Походенько-Чудаковой И. О. с соавт. [6]. Метод дает количественную характеристику различных видов микрокристаллов путем подсчета показателя микрокристаллизации ротовой жидкости. Предложенный метод прост в выполнении и в оценке результатов исследования. Подсчет показателя микрокристаллизации РЖ позволил повысить объективизацию оценки эффективности проводимого лечения заболевания.

Глотка является начальным отделом пищеварительного тракта и находится в тесной морфологической связи с различными органами пищеварительной системы. Вследствие чего при патологии желудочно-кишечного тракта имеются такие же изменения в полости рта и глотки [8]. Выше сказанное послужило основанием для использования нами метода подсчета количественного показателя микрокристаллизации РЖ, предложенного Походенько-Чудаковой И. О. и соав. (2011) в диагностике хронического фарингита, обусловленного гастроэзофагеальной рефлюксной болезнью.

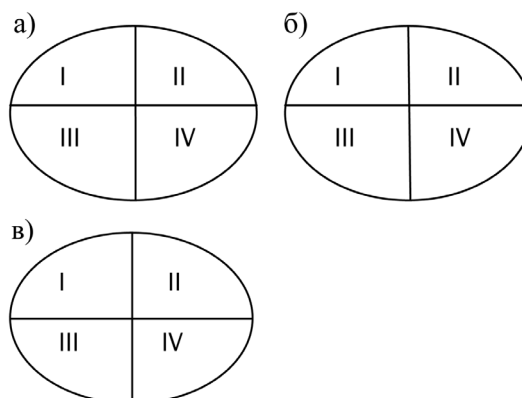
Цель работы: улучшить диагностику хронического фарингита, обусловленного гастроэзофагеальной рефлюксной болезнью при помощи использования в качестве дополнительного диагностического метода определения показателя микрокристаллизации ротовой жидкости.

Материалы и методы

Под наблюдением находилось 52 пациента с хроническим фарингитом, ассоциированным с ГЭРБ. Среди них было 24 женщины (46%) и 28 мужчин (54%). В группу исследования включали только тех пациентов, у которых предварительно выполнялась фиброгастроэзофагоскопия и гастроэнтерологом выставлен диагноз гастроэзофагеальная болезнь с ларингофарингеальным рефлюксом. Длительность заболевания более 6 месяцев.

Микрокристаллы получали путем сбора ротовой жидкости в стерильные пробирки, разделяя на осадочную и надосадочную фракции с помощью центрифугирования при 3000 об/мин в течение 5 минут при комнатной температуре. В исследовании использовали надосадочную фракцию. Три капли надосадочной фракции наносили на химически чистое предметное стекло, высушивали при комнатной температуре, что не влияло на точность результата и существенно сокращало число необходимого оборудования для выполнения исследования. Капли высушенной ротовой жидкости разделяли маркером каждый на четыре квадранта, после чего в квадрантах образцов определяли типы микрокристаллизации ротовой жидкости и вычисляли для каждого образца показатель микрокристаллизации (М) ротовой жидкости по формуле:

$$M = (N_I + 2N_{II} + 3N_{III}) / (N_I + N_{II} + N_{III})$$



где N_I , N_{II} , N_{III} – количество квадрантов с I, II и III типом микрокристаллизации соответственно. 1, 2, 3 – коэффициенты для типов микрокристаллизации.

Первый тип микрокристаллизации представлял собой удлиненные кристаллы правильной призматической формы и характеризовал нормальное состояние ротовой жидкости; второй тип – кристаллы теряли свою призматическую форму и ориен-

тацию; третий тип – разбросанные и расколотые единичные кристаллы по всему полю зрения.

Метод подсчета показателя микрокристаллизации возможно использовать для определения динамики заболевания в процессе лечения.

Изменение показателя микрокристаллизации до и после лечения на 0,25 и более в сторону увеличения указывает на негативную динамику заболевания, что свидетельствовало о необходимости экстренной коррекции комплексных лечебных мероприятий. Отсутствие динамики показателя микрокристаллизации также свидетельствует о необходимости коррективов в проводимом лечении. Изменение данных микрокристаллизации на 0,25 и более в сторону снижения показателя указывает на достоверную положительную динамику заболевания [6].

Полученные данные обрабатывали статистически при помощи пакета прикладных программ «Statistica 10.0»

Результаты и обсуждение

В результате исследования было изучено 614 образцов квадрантов 52 пациентов с хроническим фарингитом, обусловленным гастроэзофагеальной рефлюксной болезнью. I тип микрокристаллизации, который свидетельствовал о нормальном состоянии ротовой жидкости был выявлен только в 20 образцах квадрантов, что составило 3,8% всех образцов исследования. II тип – в 328 квадрантах (52,2%); III тип – в 276 квадрантах (44,0%), Преимущественное выявление II и III типа микрокристаллизации в ротовой жидкости и вычисленный показатель микрокристаллизации 2,4 (при норме – близкий 1,0) являлся объективным признаком обусловленности хронического фарингита гастроэзофагеальной рефлюксной болезнью.

Таким образом, в 96,2% случаев у пациентов с хроническим фарингитом, обусловленным гастроэзофагеальной рефлюксной болезнью отмечается II и III тип микрокристаллов с высоким показателем микрокристаллизации [2, 4], что является объективным признаком обусловленности хронического фарингита гастроэзофагеальной рефлюксной болезнью.

Литература

1. Агапова, Е. В. Морфологические и биохимические исследования ротовой жидкости при заболеваниях пищеварительного тракта у лиц среднего и пожилого возраста: автореф. дис. ... канд. мед. наук / Е. В. Агапова; Российский науч.-исслед. ин-т геронтологии. – М., 2007.
2. Кизим, В. В. Ларингофарингеальный рефлюкс: клиника и диагностика / В. В. Кизим, Е. А. Юренко // Журнал ушных, носовых и горловых хвороб. – 2014. – № 1. – С. 63–69.
3. Леус, П. А. Клинико-экспериментальное исследование патогенеза, патогенетической консервативной терапии и профилактики кариеса зубов: автореф. дис. ... д-ра мед. наук. – М., 1977. – 30 с.
4. Немых, О. В. Роль фаринголарингеального рефлюкса в патологии хронического ларингита // Российская оториноларингология. – 2006. – № 1. – С. 13–15.
5. Петрова, Л. Г. Фаринголарингеальный рефлюкс как одна из причин хронического секреторного среднего отита / Л. Г. Петрова, В. В. Чайковский, П. Р. Рыбак // Вестник оториноларингологии. – 2013. – № 1. – С. 19–21.
6. Походенько-Чудакова, О. И. Сравнительное сопоставление микрокристаллизации биологических сред у пациентов с хроническим одонтогенным синуситом верхнечелюстной пазухи / О. И. Походенько-Чудакова, А. В. Сурин // Новости хирургии. – 2013. – Т. 21, № 3. – С. 79–83.
7. Стурова, Т. М. Кристаллические агрегаты ротовой жидкости у больных с патологией желудочно-кишечного тракта / А. В. Денисов, Г. М. Барер, И. В. Маев // Российский стоматологический журнал. – 2003. – № 2. – С. 9–11.
8. Шатохина, С. Л. Морфологическая картина ротовой жидкости, диагностические возможности / С. Н. Разумора, В. Н. Шабалин // Стоматология. – 2006. – № 6. – С. 53–56.
9. Koufman, J. A. Laryngopharyngeal reflux: Position statement of the Committee on Speech, Voice, and Swallowing Disorders of the American Academy of Otolaryngology – Head and Neck Surgery / J. A. Koufman, J. E. Aviv, R. R. Casiano, G. Y. Shaw // Otolaryngology – Head and Neck Surgery. – 2002. – Vol. 127, № 1. – P. 32–35.