

А. И. Волотовский

**ОСОБЕННОСТИ КЛИНИЧЕСКОЙ ДИАГНОСТИКИ РАЗЛИЧНЫХ ТИПОВ  
НЕСТАБИЛЬНОСТИ ЗАПЯСТЬЯ**

*Кафедра травматологии и ортопедии*

*УО «Белорусский государственный медицинский университет»,*

*Городской клинический центр травматологии и ортопедии,*

*УЗ «б-я городская клиническая больница», г. Минск*

На основании результатов анализа оказания специализированной помощи 108 пациентам в период с 1996 по 2010 годы в Республиканском центре хирургии кисти УЗ «б-я городская клиническая больница» г. Минска представлены особенности диагностики нестабильности запястья, развивающейся вследствие большинства внутрисуставных повреждений и представляющей одну из причин возникновения в позднем посттравматическом периоде вторичного остеоартроза. Определена последовательность проведения клинических тестов, обследования методами лучевой диагностики, компьютерного моделирования и артроскопии.

**Ключевые слова:** нестабильность, связки, запястье, диссоциация, диагностика, адаптивный коллапс

**PERCULIARITIES OF DIAGNOSING DIFFERENT TYPES OF AN UNSTABLE  
WRIST IN CLINIC**

Peculiarities of diagnosing an unstable wrist resulting from most intraarticular injuries and resulting in secondary osteoarthritis in the late posttraumatic period are presented on the basis of the material of rendering a specialized aid to 108 patients within the period of 1996-2010 in the Republican Centre of the Wrist Surgery of Health Care Institution City Clinic #6 of Minsk. There was determined the order of carrying out clinical tests, examining by means of radiodiagnostics, computer modeling, and arthroscopy.

**Key words:** unstable, ligaments, wrist, dissociation, diagnostics, adaptive collapse

Запястье представляет собой своеобразный связующий узел, соединяющий кисть и предплечье, основными элементами которого являются головчатая, полулунная, ладьевидная и трехгранная кости. Ключевой костью этой части верхней конечности, безусловно, является полулунная кость, вокруг которой в первую очередь возникают различные виды, как движений, так и травматических смещений. А в комплексе с ладьевидной и трехгранной полулунная кость играет роль опоры для дистально расположенных анатомических образований верхней

конечности. Являясь своеобразным «клубком» суставов [4], запястье обеспечивает полноценное выполнение кистью возложенных на нее природой функций. Повреждения связок, как изолированные, так и в сочетании с переломами костей, играют ведущую роль в патогенезе нестабильности, одной из основных причин посттравматического остеоартроза, могут служить этиологическим моментом для нарушения кровоснабжения костей запястья с исходом в их аваскулярный некроз, еще более усугубляющий дегенеративно-дистрофический процесс в запястье [4, 6]. Нестабильность запястья как клиническая проблема в нашей республике обозначена чуть более 10 лет и до настоящего времени остается далеко не простой для большинства врачей, особенно на уровне амбулаторного звена.

**Целью** работы явилась разработка диагностического алгоритма при различных типах нестабильности запястья, одной из причин вторичного остеоартроза его сочленений, на основании изучения клинических особенностей повреждений.

#### **Материалы и методы.**

В период с 1996 по 2010 годы в центре хирургии кисти Городского клинического центра травматологии и ортопедии специализированная помощь оказана 108 пациентам с различными формами нестабильности запястья. Возраст пострадавших находился в диапазоне от 15 до 66 лет (средний возраст 32,8 лет). Правая кисть была повреждена у 51 пациента, левая – у 54, обе – в 3 случаях.

В диагностике нестабильности использовали принцип деления патологических посттравматических проявлений на комплексы симптомов: «лучевой боли», «локтевой боли» и осевой нестабильности запястья. Диагностический этап включал сбора анамнеза, клинический осмотр с оценкой амплитуды движений и выявление патогномоничных симптомов во время проведения различных двигательных тестов, измерение силы кисти. Оценку функциональных возможностей запястья обязательно осуществляли в сравнении со здоровой конечностью.

Всем больным проводили рентгенологическое обследование. Выполняли стандартные рентгенограммы в прямой и боковой проекции, по показаниям – дополнительные снимки в трехчетвертных косых проекциях. С 2008 года в комплекс диагностических мероприятий была включена компьютерная томография с 3-D реконструкцией запястья, выполненная у 17 пациентов.

С целью дальнейшего совершенствования процесса диагностики внутрисуставных повреждений, в том числе и нестабильности запястья, при участии специалистов Объединенного института проблем информатики НАН Беларуси на основе DICOM-серий томографий пациентов в 2009 году была разработана компьютерная программа визуализации патологии запястья с измерительным модулем [3]. Применение в лечебно-диагностическом

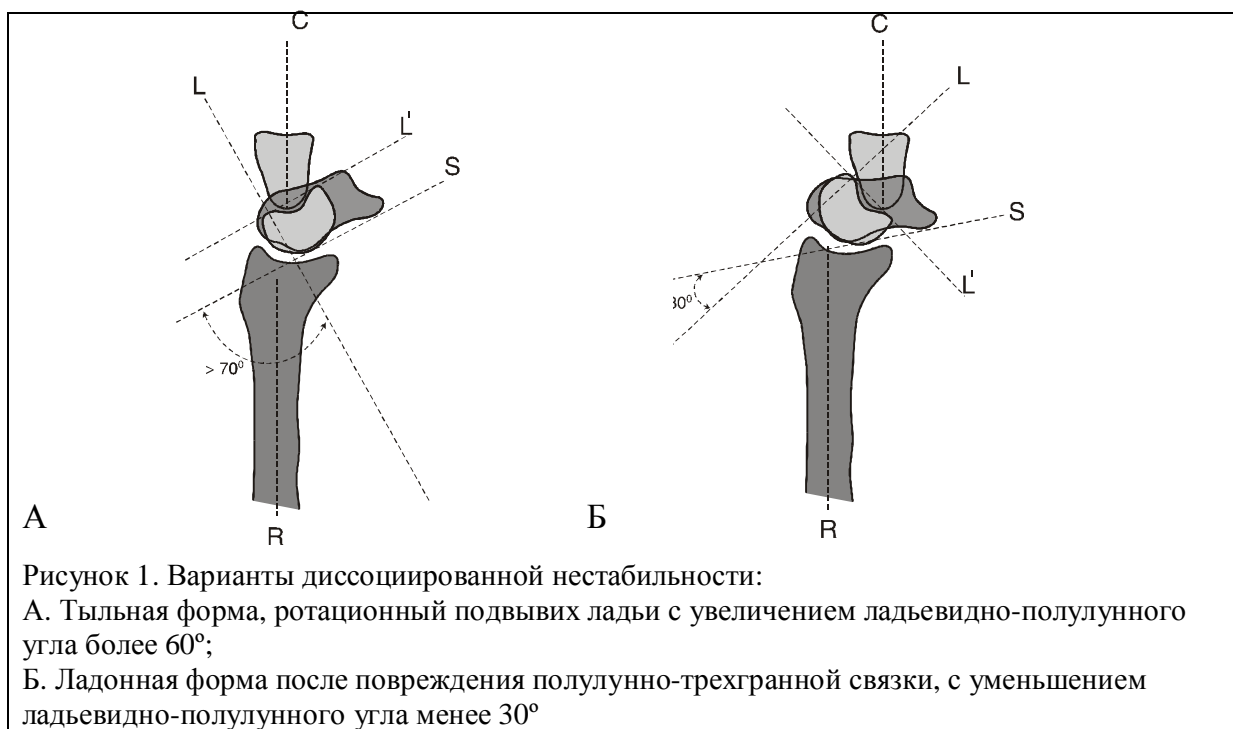
процессе данного компьютерного продукта позволило создать трехмерную модель запястья и путем выделения и сегментирования осматривать его определенные участки. Возможность программирования осмотра определенного участка запястья обеспечила более детальное изучение взаимоотношений между костями со стороны суставных пространств лучезапястного и межзапястного сочленений.

При сомнительной клинической симптоматике, в сложных для диагностики и лечения случаях была проведена артроскопия запястья, которая позволила выявить частичные повреждения связок запястья [7,10].

### Результаты и их обсуждение.

Изучение проблемы нестабильности запястья началось в далеком 1926 году, когда Destot впервые отметил возникновение функциональной недостаточности после травматического повреждения связок запястья [12]. Linscheid R.L., Dobyns J.S. в 1972 году первыми предприняли попытку разработать классификацию патологического состояния, а также описали основные рентгенологические признаки повреждений [8].

Полноценная функция запястья, как и любого анатомического многокомпонентного сочленения, определяется правильным взаимоотношением и пространственной ориентацией костей по отношению друг к другу, подкрепленным целостностью связок, стабилизирующих элементы данной области верхней конечности в покое и в процессе движения.



Таким образом, под нестабильностью запястья следует понимать состояние, сопровождающееся нарушением правильных взаимоотношений между костями, возникающее в результате повреждения связок, перелома кости (костей) со смещением или изменения формы кости (костей) после иного патологического процесса.

В соответствии с современными подходами хирургии кисти в зависимости от характера клинических проявлений патологического процесса, типа и степени повреждения связочных структур нестабильность подразделяют на:

- Статическую нестабильность (на фоне полных разрывов связок, имеющую стойкий характер, с четкими подтверждающими рентгенологическими данными);
- Динамическую нестабильность (на фоне частичного повреждения связок, проявляющуюся в основном клиническими симптомами в процессе функционирования кисти и запястья, отсутствием изменений на стандартных рентгенограммах и требующую обязательного расширенного перечня обследования).

Было разработано несколько классификаций нестабильности запястья: J.Talesnik (1984), D.Lichtman (1988), S.Viegas (1990), основанных на различных сочетаниях локализации и вида повреждений анатомических элементов данной области. Одной из последних, в 1998 году, появилась классификация клиники Мауо (США), которая, с нашей точки зрения, наиболее полно описывает различные клинические варианты данного патологического состояния [4,6].

В зависимости от характера нарушения взаимоотношений между костями нестабильность запястья подразделяют на 4 типа.

1. Диссоциированная карпальная нестабильность (разгибательная, сгибательная аксиальная).
2. Недиссоциированная карпальная нестабильности (лучезапястная, межзапястная).
3. Комбинированная (сложная) карпальная нестабильность (на фоне перилунарных повреждений).
4. Адаптивное запястье.

*Диссоциированная карпальная нестабильность* характеризуется разобщением и нарушениями взаимоотношений между костями одного из рядов запястья, как правило, проксимального. Развивается в результате разрывов межкостных связок, после чего кости запястья (ладьевидная, полулунная, головчатая и трехгранная) изменяют свое взаиморасположение, что нарушает анатомические взаимоотношения и приводит к функциональным расстройствам. Из-за анатомических особенностей строения запястья и превалирования нагрузки по его лучевому краю чаще наступают разрывы внутренних связок ладьевидно-полулунного сочленения с развитием ротационного подвывиха ладьевидной

кости. Ладьевидная кость в данной ситуации теряет связь с полулунной костью, из-за чего ее проксимальный полюс смещается к тылу и она занимает горизонтальное положение по отношению к оси запястья. Реже возникает разрыв связки трехгранно-полулунного сочленения или элементов треугольного фиброзно-хрящевого комплекса запястья. В этом случае полулунная кость, теряя связь с трехгранной костью, принимает положение сгибания вместе с ладьевидной костью. Определяющим признаком в названии форм диссоциированной нестабильности является положение полулунной кости запястья (разгибание, наклон к тылу или сгибание, наклон в ладонную сторону).

Таким образом, к посттравматическим диссоциациям, возникающим в запястье, относят нарушения взаимоотношений между ладьевидной, полулунной и трехгранной костями, а также между частями рядов запястья.

При повреждении ладьевидно-полулунной связки развивается *разгибательная (тыльная) нестабильность промежуточного сегмента (английская аббревиатура DISI)*, проявляющаяся разгибательным положением полулунной кости по отношению к лучевой и головчатой кости и сгибательной установкой ладьевидной кости с увеличением ладьевидно-полулунного угла свыше  $60^\circ$  (Рис.1.А).

В случае травматического разрыва связок между полулунной и трехгранной костями развивается *сгибательная (ладонная) нестабильность промежуточного сегмента (английская аббревиатура VISI)*, которая проявляется сгибательным положением ладьевидной и полулунной костей относительно лучевой или головчатой кости и уменьшением ладьевидно-полулунного угла менее  $30^\circ$  (Рис.1.Б).

При торцевом воздействии по оси кисти и предплечья у пострадавшего может развиваться так называемая *аксиальная нестабильность*, обусловленная продольным смещением элементов запястья в локтевой или лучевой части (Рис.2. А, Б).

*Недиссоциированная карпальная нестабильность* – нестабильность между рядами костей запястья или между запястьем и костями предплечья, развивается в результате разрыва наружных ладонных или тыльных связок запястья (луче-ладьевидно-головчатой, локте-полулунно-головчатой) и внутренних межзапястных связок (полулунно-головчатой и ладьевидно-головчатой), в результате чего нарушаются правильные взаимоотношения между дистальным и проксимальным рядами костей запястья с развитием ладонного подвывиха головчатой кости и увеличением головчато-полулунного угла (в норме до  $10^\circ$ ) (Рис. 3).

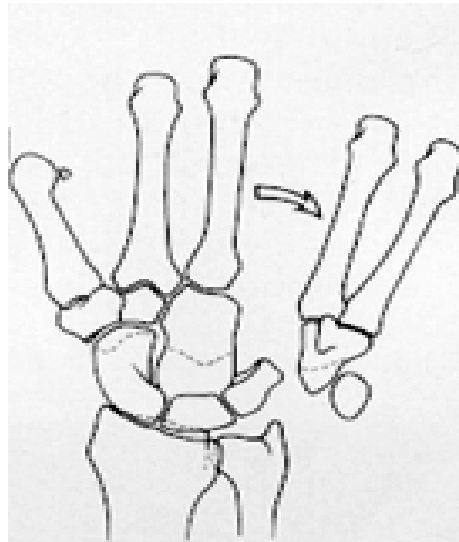


Рисунок 2. Схема варианта аксиальной нестабильности запястья, локтевая форма

К наиболее частой возникающей у пациентов форме повреждения можно отнести *комбинированную (сложную) карпальную* нестабильность. Она возникает после травматических разрывов наружных и внутренних связок с полным или частичным разобщением костей запястья между собой. Повреждение проявляется различными вариантами перилунарных смещений, когда в большинстве случаев возникает дислокация всех костей по отношению к неподвижной полулунной кости, или, наоборот, смещение полулунной кости при сохранении нормального позиционирования остальных костей запястья. Возможно сочетание повреждения связок с переломами костей [1].

Удобство и несложность в обозначении конкретных перилунарных смещений кисти достигается единообразным использованием приставок «пери» (т. е. вокруг кости) и «через» (т. е. через сломанную кость). Вывих кисти с оставшимися в ложе полулунной и трехгранной костями — это перитрехгранный перилунарный вывих, а вывих кисти с оставшимися в ложе полулунной и частью сломанной ладьевидной кости — чрезладьевидный перилунарный вывих кисти (Рис. 4).

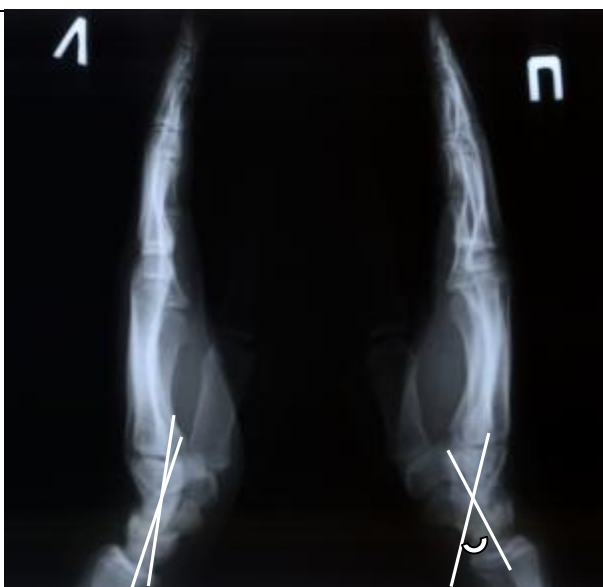

Рисунок 3. Рентгенограмма пациента Я. Увеличение головчато-полулунного угла при недиссоциированной нестабильности запястья справа

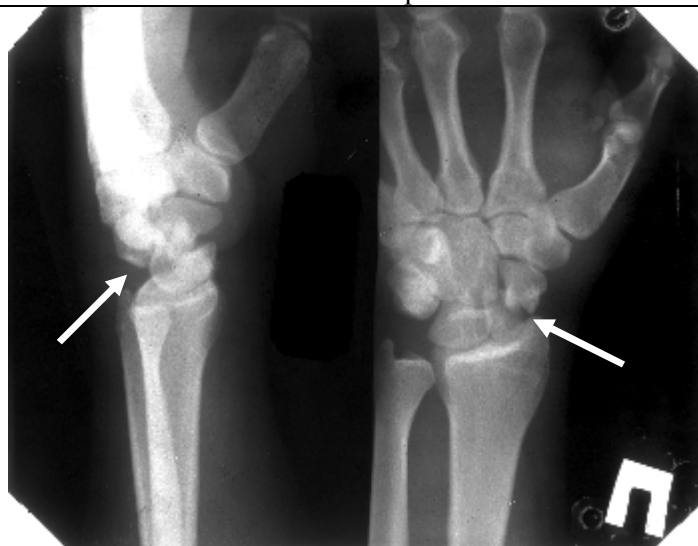
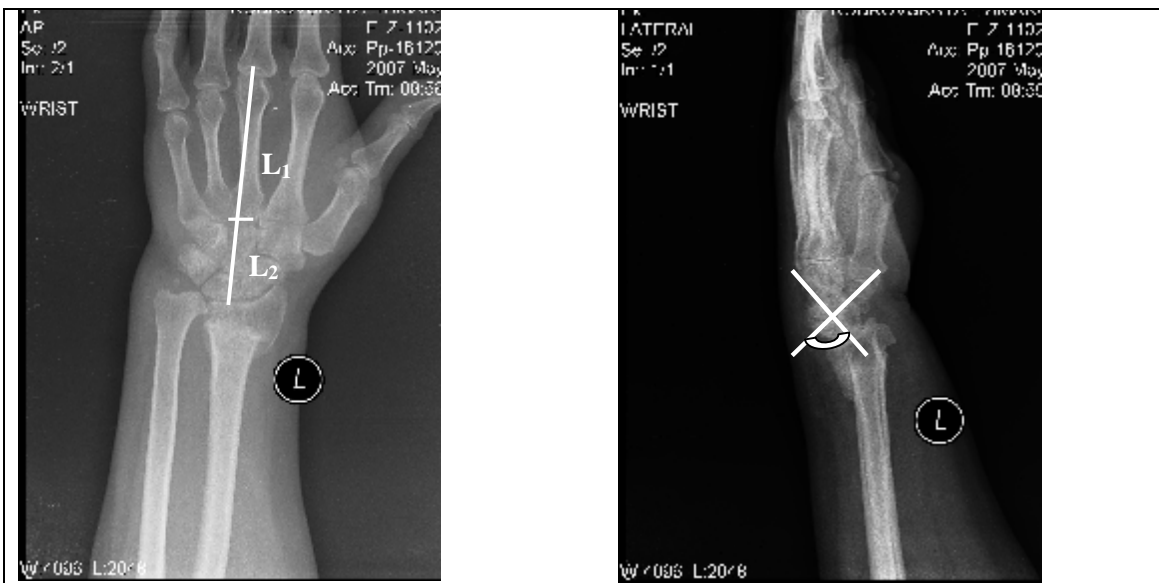
Рисунок 4. Рентгенограмма пациента К; Застарелый чрезладьевидный перилунарный вывих кисти

Переломы некоторых костей запястья со смещением отломков (наиболее часто – ладьевидной кости), остаточная углообразная деформация после сращения перелома дистального отдела лучевой кости на фоне дисторсии связок запястья, аваскулярный некроз костей запястья (чаще – полулунной кости) могут приводить к еще одной форме нестабильности – *адаптивному запястью (адаптивному коллапсу запястья)*, приводящему к своеобразному «складыванию» рядов запястья под углом друг к другу, снижению запястно-пястного коэффициента и резкому увеличению ладьевидно-полулунного угла (Рис.5. А, Б).



А

Б

Рисунок 5. Рентгенограмма пациентки Р. с адаптивным коллапсом запястья после неправильно сросшегося перелома лучевой кости в типичном месте:

А - прямая проекция, уменьшение величины запястно-пястного коэффициента ( $L_2/L_1$ );  
 Б - боковая проекция, увеличение ладьевидно-полулунного угла

Нами разработан следующий алгоритм типов нестабильности запястья:

1. уточнение характера и обстоятельств получения травмы;
2. определение локализации и условий возникновения болевого синдрома;
3. проведение клинических диагностических тестов;
4. дифференцированное применение методов лучевой диагностики;
5. использование разработанной нами технологии визуализации и компьютерного моделирования патологии запястья;
6. применение артроскопии запястья при наличии показаний.

В результате применения диагностического алгоритма, его постоянного совершенствования получены следующие результаты. В 78 случаях (72,2%) была диагностирована сложная карпальная нестабильность, проявившаяся различными формами перилунарных повреждений. У 21 пациента (19,4%) с жалобами на боли в лучевой части запястья было выявлено повреждение ладьевидно-полулунной связки запястья разной степени выраженности. В 5 случаях (4,6%) с локализацией болевого синдрома в локтевой части запястья было диагностировано повреждение трехгранно-полулунной связки и элементов треугольного фиброзно-хрящевого комплекса запястья. Нестабильность между проксимальным и дистальным рядами костей запястья была выявлена у 2-х пациентов (1,9%). Также в 2-х случаях после неправильно сросшегося перелома лучевой кости и в результате последствий неправильного



развития дистального метаэпифиза лучевой кости был диагностирован адаптивный коллапс запястья.

Было отмечено, что основной причиной возникновения нестабильности было падение с опорой на разогнутую в запястье кисть. Развитие того или иного типа повреждения зависело от обстоятельств травмы и положения кисти в момент падения. Опора на пронируемую разогнутую кисть приводила, как правило, к ладьевидно-полулунной диссоциации с болевым синдромом в лучевой половине запястья. Если в момент падения кисть пациента находилась в положении разгибания и супинации, возникало повреждение элементов с появлением болей в локтевой части запястья.

Для дифференциальной диагностики типов нестабильности запястья мы применяли ряд клинических диагностических тестов. Так, при подозрении на ладьевидно-полулунную диссоциацию, в случае выявления болезненности при пальпации в проекции ладьевидно-полулунного сочленения, наличии отека мягких тканей, иногда сглаженности контуров «анатомической табакерки», как после перелома ладьевидной кости, оценивали провокационный *тест Johnson*, так называемый «ладьевидный *тест*» *Watson and Black* и «щелчок-тест» *Watson* [2,5].

При предъявлении пациентами жалоб на боли в локтевой части запястья, в проекции полулунно-трехгранного сочленения, щелчки при движениях, слабость кисти, проводили клинические *тесты Regan and Kleinman* [4,9]. *Тест Regan* направлен на определение патологической подвижности трехгранной и гороховидной костей. Исследователь жестко фиксирует в нейтральной позиции полулунную кость, а пальцам другой руки пытается смещать в тыльно-ладонном направлении блок гороховидной и трехгранной костей. Положительным тест считается, если в процессе исследования в кистевом суставе отмечают избыточную подвижность, крепитацию и болезненность.

*Тест Kleinman* заключается в следующем. Врач располагает свои большие пальцы с тыльной и ладонной сторон кистевого сустава. На тыле палец стабилизирует полулунную кость, а с ладонной надавливает на гороховидную кость, пытаясь сместить ее вместе с трехгранной костью в тыльном направлении. При наличии повреждения связок между полулунной и трехгранной костями отмечалась болезненность и патологическая гипермобильность гороховидной и трехгранной костей.

В случаях подозрения на недиссоциированную межзапястную нестабильность оценивали *тест сдвига*. Противоположной рукой врач удерживает предплечье пациента в пронации, а другой рукой фиксирует кисть на уровне пясти в среднем положении между лучевым и локтевым отклонением и производит попытку сместить запястье в ладонном направлении за счет надавливания на область головчатой кости. Одновременно проводится

осевая нагрузка на предплечье и отклонение кисти в локтевую сторону. Болезненный щелчок свидетельствует о положительном характере теста.

Комплексное обследование пациента стандартными рентгенограммами, рентгеновской компьютерной томографией обеспечило подтверждение диагноза, установленного при клиническом обследовании. Таким образом, сочетание методик лучевой диагностики и клинического диагностического тестирования позволяет установить диагноз без дополнительного выполнения пока не столь доступной магнитно-резонансной томографии, позволяющей визуализировать мягкотканые анатомические образования.

Разработанная компьютерная программа визуализации патологии запястья, в отличие от 3D-реконструкции на компьютерном томографе, позволила в трехмерном режиме более четко провести оценку анатомических нарушений в запястье, определить все типы смещений костей, локализацию мелких костных фрагментов, и в итоге в более полном объеме охарактеризовать нарушения взаимоотношений костей при различных вариантах нестабильности [3].

Внедрение в комплекс диагностических мероприятий артроскопии повысило эффективность диагностики в наиболее сложных случаях динамической карпальной нестабильности. Данная малоинвазивная хирургическая методика позволяет наиболее четко верифицировать частичные повреждения связок (в первую очередь проксимального ряда костей запястья), проявляющих себя только в процессе выполнения определенных функциональных действий и движения, и восстановить правильные взаимоотношения в запястье без использования открытой артротомии [11].

Таким образом, диагностика различных форм нестабильности запястья представляет собой комплекс мероприятий, включающих анамнестическое исследование с уточнением обстоятельств получения травмы, определение локализации и характера болевого синдрома, проведение соответствующих виду повреждения клинических тестов, обследование методами лучевой диагностики, компьютерное моделирование и, по показаниям, артроскопическое исследование. Своевременное выявление у данной категории пациентов нарушения взаимоотношений между костями запястья и точное определение его типа позволит провести адекватное лечение и обеспечить эффективную профилактику вторичного остеоартроза.

## Литература

1. *Ашкенази, А. И.* Хирургия кистевого сустава / А. И. Ашкенази. М.: Медицина, 1990. С. 352.
2. *Волотовский, А. И.* Диагностика и лечение повреждений ладьевидно-полулунного сочленения запястья / А. И. Волотовский // Медицинский журнал. 2009. № 1. С. 37–39.
3. *Волотовский, А. И.* Программа визуализации в диагностике внутрисуставных повреждений запястья / А. И. Волотовский, В. Г. Гончаренко // Медицинский журнал. 2010. № 4. С. 39–44.
4. *Голубев, И. О.* Хирургия кисти: карпальная нестабильность / И. О. Голубев // Избранные вопросы пластической хирургии. 2001. Т. 1, № 8. 52 с.
5. *Capsulodesis for the treatment of chronic scapholunate instability / S. L. Moran [et al.]* // The Journal of Hand Surgery. 2007. Vol. 30A, № 1. P. 16–23.
6. *Garsia-Elias, M.* Carpal instability / M. Garsia-Elias // JBJS. 1997. Vol.79-B, № 4. P. 680–684.
7. *Kim Richard, Y.* Scapholunate instability / R. Kim Y., R. Straucha J. // Curr. Opin. Orthop. 2007. № 18. P. 322–327.
8. *Linscheid, R. L.* Traumatic instability of the wrist. Diagnosis, classification and pathomechanics / R. L. Linscheid, J. H. Dobyns // J. Bone Joint Surg. 1972. Vol. 54A. P. 1612–1632.
9. *Mroczek, K. J.* Carpal instability / K. J. Mroczek, E. H. Monsanto // Curr. Opin. in Orthopedics. 1997. Vol.8, № 4. P. 44–52.
10. *Open and Arthroscopic Treatment of Perilunate Injuries / W. M. Weil [et al.]* // Clinical Orthopedics and Related Research. 2006. № 445. P. 120–132.
11. *Ritt, M.J.P.F.* Arthroscopy: the giant leap forward in wrist surgery? / M.J.P.F. Ritt // The Journal of Hand Surgery. 2001. Vol. 26B, № 3. P. 238–240.
12. *Twenty question on carpal instability / I. A. Trail [et al.]* // J.Hand Surgery. 2007. Vol. 32E, №3. P. 240–253.