

Гистологическая структура макроинкапсулированной культуры тироцитов после ксеногенной трансплантации в сосудистое русло

Белорусский государственный медицинский университет

Целью настоящего исследования было исследовать гистологическую структуру ксеногенной культуры тироцитов на экспериментальной модели гипотиреоза у собак. Полученные культуры тироцитов помещались в контейнер размером 1,2-1,5 см, изготовленный из полупроницаемой мембраны. Инкапсулированная культура тироцитов помещалась в сосудистое русло (n = 16). Функциональные тиреоидные фолликулы были обнаружены во всех случаях. По периферии ксенотрансплантата отмечено развитие соединительной ткани, воспалительная реакция была незначительной. Ксенокультура тироцитов может замещать функцию щитовидной железы после тотальной тиреоидэктомии.

Ключевые слова: культура тироцитов, щитовидная железа, экспериментальный гипотиреоз, ксенотрансплантация.

M.K.Nedz'ved, S.I.Tret'yak, V.Ya.Khryshchanovich

Histological structure of macroencapsulated thyroid culture after intravascular xenotransplantation

The aim of this study was to investigate the histological structure of thyroid xenografts after total thyroidectomy in a dog model. We have developed a culture technique by which the normal configuration of follicles and most other structural characteristics of the thyroid gland are well preserved. We constructed 1,2-to-1,5 cm straws fabricated of permselective membranes which were sealed at both ends after seeding with rabbit thyroid culture. Encapsulated thyroid culture was introduced into the blood circulation (n = 16). Functional thyroid follicles were found in all animals. We noted the development of fibrous tissue in the periphery and absence of inflammation reaction. Thyroid xenografts can completely substitute thyroid function after total thyroidectomy.

Key words: thyroid culture, thyrocyte, experimental hypothyroidism, xenografting.

Многолетний опыт применения органной, тканевой и клеточной трансплантации щитовидной железы (ЩЖ) в клинику и ее изучения в эксперименте не дает до настоящего времени достаточных оснований для заключения о возможности истинного приживления тиреоидных трансплантатов. Сообщения о приживлении ЩЖ оказываются либо преждевременными, либо основываются только на одностороннем изучении гистологических или функциональных данных [2]. В настоящее время трансплантация культуры клеток ЩЖ признана наиболее целесообразным и физиологичным подходом в хирургическом лечении первичного гипотиреоза [3]. Однако, несмотря на использование различных методологических подходов, результаты лечения остаются не вполне удовлетворительными [4]. Сдерживающими факторами во внедрении тиреоидной трансплантации в клиническую практику являются дефицит аллогенного донорского материала и необходимость иммуносупрессии.

Поэтому целью настоящего исследования явилось экспериментальное обоснование возможности ксенотрансплантации культуры тироцитов (ТЦ) в

сосудистое русло, в иммунологически «выгодную» зону, а также морфологическая оценка ксенотрансплантата, оценка эффективности иммуноизоляции в различные сроки после пересадки.

Материал и методы

Было проведено 16 хронических опытов на половозрелых беспородных собаках обоего пола массой от 12 до 19 кг в соответствии с приказом Минвуза СССР №742 от 13.11.84 «Об утверждении правил работ с использованием экспериментальных животных», «Правилами работы с экспериментальными животными» (Утверждены Ученым Советом МГМИ 24/04/1996г.) и требованиями, регламентирующими работу с экспериментальными животными. Все животные содержались в одинаковых условиях в течение всего исследования и получали ежедневно одинаковое количество пищи и воды. Для обезболивания применяли внутривенную анестезию 1% раствором тиопентала натрия, который вводили в дозе 70±2 мг на 1кг массы тела. Операции выполнялись с соблюдением правил асептики и антисептики. Животных наблюдали от одной недели до 6 месяцев.

Культуру ТЦ получали из ЩЖ новорожденных кроликов по общепринятой методике в нашей модификации с последующим микробиологическим и бактериологическим тестированием [1]. Культура ТЦ перед трансплантацией помещалась в макрокапсулу, изготовленную из производных полиамида и нейлона и представляющую собой полупроницаемую мембрану с диаметром пор 1-2 мкм. 11 собакам культура клеток была имплантирована в абдоминальный отдел аорты ниже отхождения почечных сосудов и 5 собакам – по разработанной нами методике – в бедренную артерию с использованием ангиопластики синтетическим материалом («Экофлон», Россия).

Макроскопически изучали внешний вид, размеры, поверхность, форму трансплантатов, признаки тромбообразования и сужения просвета сосудов, изменения в интиме и окружающих тканях. Трансплантаты извлекали вместе с прилегающим участком аорты. Для морфологического исследования трансплантат фиксировали в 10%-ом растворе нейтрального формалина и заливали в парафин. Срезы толщиной 5-7 мкм, приготовленные в стандартных условиях, окрашивали гематоксилином и эозином, по Ван-Гизону и MSB. Препараты изучали под световым микроскопом на разных увеличениях. Микрофото морфологических образов выполняли при помощи программно- аппаратного комплекса «Leica-Qwin».

Результаты и обсуждение

Макроскопически трансплантат определялся в просвете брюшной аорты реципиента во всех случаях. Поверхность их была ровной, гладкой, белесоватого цвета. Во всех опытах мы не выявили сужения просвета аорты и отложения тромботических масс в местах фиксации трансплантатов. Во все сроки наблюдения макроскопически не было отмечено реактивных изменений в интиме сосудов или в окружающих тканях.

При морфологическом исследовании на 7 сутки после пересадки между адвентицией и мышечным слоем наблюдалось интенсивное разрастание созревающей грануляционной ткани, между волокнами которой находились группы клеток ЩЖ, формирующие единичные фолликулы. В просвете некоторых из них располагался коллоид. Размеры фолликулов были различны, форма их округлая или овальная, тиреоидный эпителий - уплощенный, кубический (рис. 1).



Рис.1. Трансплантат культуры тироцитов через 7 суток после ксенотрансплантации. Микрофото. УВ – 20, ОК – 10. Окраска: гематоксилин-эозин.

В отдельных участках трансплантата определялись группы клеток ЩЖ солидного типа, не образующие просвета. Вокруг таких групп клеток обнаруживались скопления нейтрофильных лейкоцитов. Там, где наблюдалась воспалительная реакция, они фолликулов не образовывали (рис. 2).

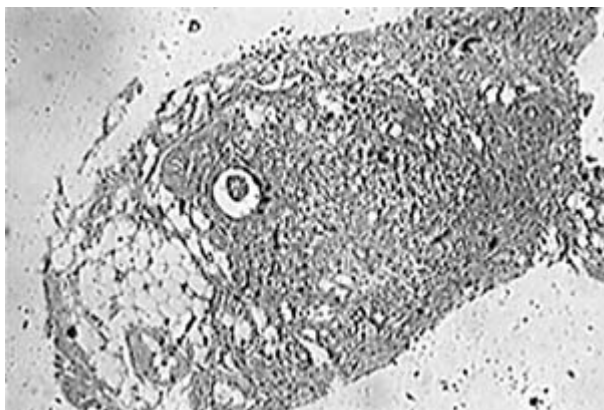


Рис. 2. Трансплантат культуры тироцитов через 7 суток после ксенотрансплантации. Микрофото. УВ – 10, ОК – 10. Окраска: гематоксилин-эозин.

Вокруг образованных фолликулов определялись единичные тонкие коллагеновые волокна, в участках без образования фолликулов коллагеновые волокна отсутствовали. В грануляциях было отмечено интенсивное разрастание соединительной ткани.

Через 14 суток после пересадки во внутренних отделах эластического слоя аорты располагался ряд фолликулов, активно секретирующих коллоид, окрашенный в розовый цвет. Фолликулы имели различные размеры и форму, выстилающий их эпителий - кубический, местами уплощенный. Воспалительной реакции отмечено не было, хотя имелись участки некротизированной эластической ткани аорты с большим количеством свежих эритроцитов. В адвентиции наблюдалась инфильтрация лимфоцитами, плазматическими клетками. Местами фолликулы формировали ткань ЩЖ, образуя подобие органа (рис. 3).

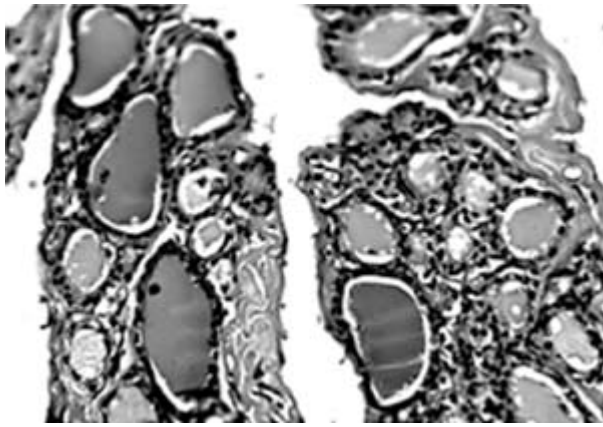


Рис. 3. Трансплантат культуры тироцитов через 14 суток после ксенотрансплантации. Микрофото. УВ – 20, ОК – 10. Окраска: гематоксилин-эозин.

В отдельных участках встречались группы дезинтегрированных клеток ЩЖ, не образующих фолликулы и окруженных разрастанием соединительной ткани с большим количеством коллагеновых волокон. Среди клеток наблюдалось образование сосудов микроциркуляторного русла, а вокруг сформированных фолликулов – единичные тонкие коллагеновые волокна.

Через 30 суток после пересадки в эластическом слое аорты определялись фолликулы различных размеров и формы. Крупные из них были заполнены светлым коллоидом с десквамированными клетками, мелкие – интенсивно окрашенным коллоидом. В прилежащих к ним тканях отмечались очаговые фибриновые наложения, очаги некроза, фибриноидный некроз стенок кровеносных сосудов. Отдельные группы фолликулов определялись в жировой клетчатке, по периферии некротизированной грануляционной ткани – единичные фолликулы с интенсивно окрашенным коллоидом (рис. 4). Коллагеновые волокна вокруг фолликулов практически отсутствовали. Образованные фолликулы от адвентиции и жировой клетчатки отделяла некротизированная грануляционная ткань.

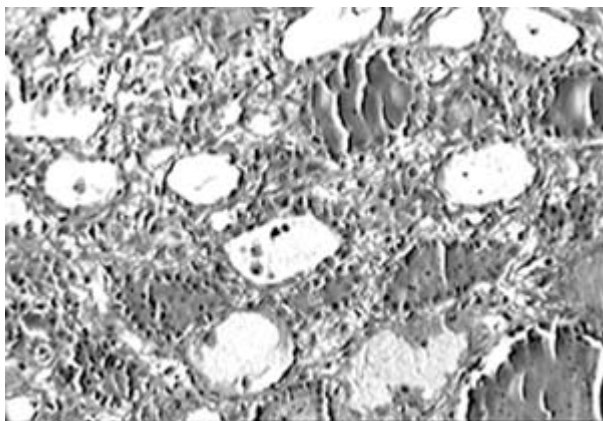


Рис. 4. Трансплантат культуры тироцитов через 30 суток после ксенотрансплантации. Микрофото. УВ – 20, ОК – 10. Окраска: гематоксилин-эозин.

Через 35 суток после пересадки между эластическими волокнами аорты располагался слой ЩЖ с фолликулами различных размеров и формы, с кубическим, местами уплощенным эпителием. В цитоплазме некоторых клеток отмечалась гидропическая дистрофия. Просветы фолликулов были пустые, лишь в некоторых из них были обнаружены остатки коллоида. Отдельные фолликулы имели обычное строение с вакуолизацией коллоида по периферии. Воспалительная реакция вокруг фолликулов отсутствовала. Местами образовывались крупные поля ткани ЩЖ.

Вокруг таких полей ЩЖ отмечалось интенсивное разрастание соединительной ткани (рис. 5).



Рис. 5. Трансплантат культуры тироцитов через 30 суток после ксенотрансплантации. Микрофото. УВ – 20, ОК – 10. Окраска: гематоксилин-эозин.

Через 3 месяца после пересадки у края эластического слоя аорты располагалась группа фолликулов различных размеров и формы с признаками дезинтеграции, в отдельных из них - небольшое количество коллоида; эпителий уплощенный, цитоплазма вакуолизирована. Фолликулы окружала зрелая гиалинизированная соединительная ткань, образующая подобие капсулы, на поверхности которой было расположено большое количество фибриновых масс и некротизированной ткани.

Через 6 месяцев после пересадки определялась сформированная ткань ЩЖ, расположенная в утолщенной интиме на базальной мембране. Фолликулы были более мономорфные, в отдельных из них определялся светлоокрашенный коллоид. Эпителий фолликулов кубической формы, с хорошо окрашенными ядрами. Воспалительного инфильтрата вокруг трансплантата обнаружено не было.

Трансплантат был окружен волокнами соединительной ткани, не достигающими до базальной мембраны (рис. 6). В интиме были обнаружены небольшие очажки фибриноидной дегенерации.



Рис. 6. Трансплантат культуры тироцитов через 6 месяцев после ксенотрансплантации. Микрофото. УВ – 20, ОК – 10. Окраска: гематоксилин-эозин.

Мы обнаружили наличие функциональных тиреоидных фолликулов во всех тиреоидных ксенотрансплантатах в разные сроки после пересадки. Также было отмечено наличие мелких новообразованных сосудов в ткани и по периферии трансплантата, что является существенным для его дальнейшего функционирования.

Отсутствие острой или хронической реакции отторжения свидетельствует о важности выбора зоны ксенотрансплантации – артериального сосудистого русла, а также об эффективности методов предварительного культивирования тиреоидной ткани и ее макроинкапсуляции.

Выводы

Анализируя результаты морфологических исследований, можно сделать заключение о том, что: пересаженная культура ТЦ сохраняется при имплантации в сосудистое русло; из культуры ТЦ формируются фолликулы, а затем наблюдается образование тиреоидной ткани, напоминающей по структуре ЩЖ; развитие центрального некроза связано не с реакцией отторжения, а с недостатком трофики; в посттрансплантационном периоде тиреоидный ксенотрансплантат проходит три стадии – адаптации, неоангиогенеза, неоорганогенеза.

Литература

1. Блюмкин В.Н., Бабикова Р.А., Скалецкий Н.Н. и др. Флотирующие культуры, полученные из щитовидной железы плодов человека и животных. – Трансплантация и искусственные органы. – М., 1986. – С.92-94.
2. Бредихин Т.Ф. Эффективность пересадки щитовидной железы в переднюю камеру глаза // Бюл. эксперим. биологии и медицины. – 1962. – Т. 53, № 3. – С. 92-96.
3. Трансплантология. Руководство для врачей / Под ред. В.И.Шумакова. – М.: Медицина, 1995. – 575 с.
4. Третьяк С.И., Хрыщанович В.Я. Трансплантация культур клеток щитовидной железы и других эндокринных органов – новое направление в хирургической эндокринологии // Медицинские новости. – 2004. - №12. – С. 9-14.