

ЭФФЕКТ НИЗКОЧАСТОТНОГО УЛЬТРАЗВУКА НА ОСТЕОИНТЕГРАЦИЮ ДЕНТАЛЬНЫХ ИМПЛАНТАТОВ

ГУО «Белорусская медицинская академия последипломного образования»

Целью исследования была разработка, экспериментальное обоснование эффективности и клиническое внедрение низкочастотного ультразвука при дентальной имплантации.

Была разработана экспериментальная модель для оценки эффекта смачиваемости при воздействии ультразвуком на дентальные имплантаты и проведены морфологические и морфометрические исследования гистологических препаратов для определения изменений в периимплантных тканях после комбинированного воздействия низкочастотным низкоинтенсивным ультразвуком.

В результате исследований установлено, что воздействие низкочастотным ультразвуком на Grade 5 титановые дентальные имплантаты в условиях эксперимента вызывает эффект полной смачиваемости их поверхности, что положительно влияет на увеличение контакта кость-имплантат и остеоинтеграцию дентальных имплантатов. Воздействие низкочастотным ультразвуком на имплантаты и периимплантные ткани на животной

модели индуцирует более интенсивную остеорепарацию и формирование костной ткани по сравнению с группой, в которой применялось только традиционное лечение.

Ключевые слова: низкочастотный ультразвук, смачиваемость поверхности, остеоинтеграция, денальные имплантаты, имплантология.

S. P. Rubnikovich, I. S. Khomich

EFFECT OF LOW-FREQUENCY ULTRASOUND ON OSSEOINTEGRATION OF DENTAL IMPLANTATS

The aim of this study was to develop, experimentally validate effectiveness and implement clinically low-frequency ultrasound during dental implantation. It was found that exposure of Grade 5 titanium dental implants to low-frequency ultrasound in experiment has the effect of complete wetting of implant surface, which has a positive effect on bone to implant contact and osseointegration of dental implants.

Exposure to low-frequency ultrasound of implants and periimplant tissues in animal model showed induction of more intensive osteoreparation and bone formation compared to the group with traditional method of dental implantation. Osseointegration is defined as direct bone formation on the implant surface and is a functional ankylosis. Osseointegration belongs to the category of direct or primary healing. It can be compared with the direct healing of fractures, in which the ends of the fragments coalesce without intermediate fibrous or fibrous cartilage.

Key words: low-frequency ultrasound, surface wettability, osseointegration, dental implants, dental implantology.

Остеоинтеграция денальных имплантатов

Остеоинтеграция определяется как прямое образование кости на поверхности имплантата и представляет собой функциональный анкилоз. Эта концепция была описана проф. П. И. Бранемарком и в 1977 г. им был сформулирован феномен остеоинтеграции: «Прямая структурная и функциональная связь между высокодифференцированной живой костью и несущей нагрузку поверхностью опорного имплантата, выявляемая на уровне светового микроскопа». П. И. Бранемарк сформулировал необходимые условия для успеха имплантации и прочной остеоинтеграции: стерильность, чистота поверхности, атравматичность, геометрическая конгруэнтность ложа и конструкции и др. Он также предложил использовать имплантаты из двух частей – внутрикостной и наддесневой (абатмента) [4].

Остеоинтеграция принадлежит к категории прямого или первичного заживления. Ее можно сравнить с прямым заживлением переломов, в котором концы фрагментов срастаются без промежуточной фиброзной или фиброзно-хрящевой ткани. Фундаментальное различие, однако, существует: остеоинтеграция объединяет не кость с костью, а кость с поверхностью имплантата. С точки зрения тканевой инженерии поверхность имплантата работает в качестве скаффолда (каркаса) в этом уникальном явлении. Современные денальные и ортопедические имплантаты были разработаны на основе этой концепции и называются остеоинтегрируемыми. Остеоинтеграция включает в себя несколько клеточных и внеклеточных биологических процессов, которые происходят на границе кость – имплантат, и способствуют образованию кости на поверхности имплантата. Активация остеогенных процессов происходит благодаря факторам роста и дифференцировки, выделяемым активированными клетками крови на поверхности имплантата [4, 14].

Непосредственно после имплантации костный матрикс контактирует с внеклеточной жидкостью, а неколла-

геновые белки и факторы роста высвобождаются и активируют регенерацию кости. Клетки костного мозга путем хемотаксиса из эндокортикального пространства и эндоста кости мигрируют к месту поражения. Они размножаются и дифференцируются в остеобласты, создавая слой неколлагенового матрикса на поверхности имплантата, который регулирует клеточную адгезию и связывание минералов [5, 6].

Отложение нового кальцинированного матрикса на поверхности имплантата формируется в период от 4 до 6 недель после имплантации и представляет собой грубоволокнистую кость. Она часто рассматривается как примитивный тип костной ткани и характеризуется случайной (похожей на войлок) ориентацией коллагеновых фибрилл, многочисленными, неправильной формы остеócитами, относительно низкой минеральной плотностью. Грубоволокнистая кость заполняет исходное пространство на границе имплантат – кость. Организованная в трехмерную сеть, она определяет достаточно высокую устойчивость имплантата к ранней нагрузке. Ее физическая архитектура представляет собой биологический каркас для прикрепления клеток и образования кости, что обеспечивает вторичную (биологическую) стабильность имплантата [6, 8].

Начиная со второго месяца, грубоволокнистая кость постепенно ремоделируется и замещается пластинчатой костью, которая может достигать высокой степени минерализации. Через три месяца после имплантации вокруг имплантата обнаруживается смешанная структура костной ткани и пластинчатой матрицы [5, 8, 11].

Последний этап остеоинтеграции состоит из ремоделирования костной ткани, начинается примерно с третьего месяца и способствует адаптации костной структуры к стрессу и механической нагрузке. Обновление кости вокруг имплантата характеризуется наличием костномозговых пространств, содержащих остеокласты, остеобласты, мезенхимальные клетки, лимфатические

и кровеносные сосуды вблизи поверхности имплантата. Этот процесс улучшает качество костной ткани и функциональную адаптацию путем замены уже существующей, некротизированной, кости и/или изначально сформированной грубоволокнистой кости на зрелую, жизнеспособную пластинчатую кость или путем изменения размера и ориентации трабекул. Ремоделирование кости продолжается на протяжении всей жизни, предотвращая накопление микроповреждений и усталости кости и обеспечивая долгосрочность функционирования имплантата [5, 6, 8, 11, 12, 14].

Стремление максимально снизить процент осложнений после дентальной имплантации, минимизировать риск отторжения имплантатов и добиться максимально полноценной остеоинтеграции побуждает исследователей к постоянному поиску новых и эффективных методов обработки поверхности имплантатов, хирургических методик, физических методов воздействия на послеоперационную область и их комбинаций [7].

Физиотерапевтические процедуры, казалось бы, требуют больших временных затрат и задействования врача или медсестры для правильного проведения процедуры, однако положительный эффект от такого «дополнительного» лечения весьма значителен. К примеру, результаты ряда исследований свидетельствуют, что импульсные ультразвуковые волны могут ускорять заживление переломов трубчатых костей и нижней челюсти. Низкоинтенсивный импульсный ультразвук имеет прямое влияние на клеточную физиологию, увеличивая включение ионов кальция в хрящевой и костной клеточных культурах и стимулируя экспрессию многочисленных генов, участвующих в процессе заживления. В дополнение к модулированию экспрессии генов ультразвук может стимулировать ангиогенез и увеличивать кровоток вокруг перелома. Помимо этого волны акустического давления облегчают ток жидкости, что увеличивает доставку питательных веществ и удаление отходов (феномен акустического течения), тем самым стимулируя пролиферацию и дифференцировку фибробластов, хондробластов и остеобластов [9, 10, 12].

Низкоинтенсивный импульсный ультразвук использовался для стимулирования заживления переломов и остеотомий в ортопедии. В стоматологии проводили исследования эффектов низкочастотного ультразвука на ткани периодонта и регенерацию кости в послеоперационном периоде и получили подтвержденные положительные результаты от воздействия на органы челюстно-лицевой области. Исследования зарубежных ученых продемонстрировали перспективность применения низкоинтенсивного ультразвука в индуцировании формирования кости вокруг титановых заготовок, установленных экспериментальным животным [9, 13].

Хотя точный механизм взаимодействия низкочастотного ультразвука с живой тканью и стимуляции заживления кости остается неясным, исследования, проведенные в этом направлении, показали, что низкоинтенсивный импульсный ультразвук может стимулировать регенерацию костной ткани [8, 15].

Основываясь на имеющейся по этой тематике информации мы провели экспериментально-клиническое исследование, направленное на изучение положительных эффектов от воздействия ультразвуком на имплантаты

и периимплантные ткани для оптимизации процессов остеоинтеграции при дентальной имплантации [1–3].

Цель и задачи. Экспериментально и клинически обосновать целесообразность и доказать эффективность применения ультразвука для восстановления и формирования костной ткани при дентальной имплантации.

Для оценки влияния ультразвука на смачиваемость поверхности титановых дентальных имплантатов в эксперименте использовали 64 дентальных имплантата, изготовленных из титана Grade 5. Контрольную группу составили 32 дентальных имплантата без ультразвукового воздействия. В опытную группу вошли 32 дентальных имплантата, на которые воздействовали низкочастотным ультразвуком.


Для исследования влияния низкочастотного ультразвука на смачиваемость поверхности титановых дентальных имплантатов была разработана экспериментальная медико-техническая модель, состоящая из ультразвукового аппарата, неподвижно-установленной цифровой фото/видеокамеры и лабораторного штатива с плавной вертикальной подачей, в котором фиксировали ультразвуковую насадку с опытным образцом дентального имплантата и крепеж с контрольным имплантатом. В качестве смачивающего агента был использован 0,9 %-ный стерильный физиологический раствор хлорида натрия в чашке Петри, подкрашенный бриллиантовым зеленым.

Использование компонентов модели позволило одновременно и равномерно на одинаковую глубину погружать в жидкость контрольный и опытный дентальные имплантаты, закрепленные на лабораторном штативе. Опытным путем была выявлена базовая резонансная частота для данного типоразмера дентальных имплантатов. В процессе погружения опытные образцы дентальных имплантатов подвергали воздействию низкочастотным ультразвуком с выявленной резонансной частотой в течение 15 секунд.

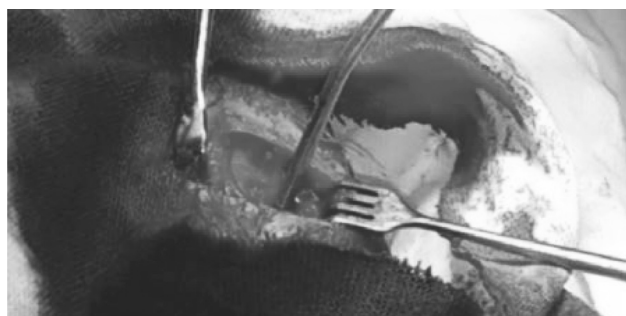Для изучения характера морфологических изменений в периимплантной костной ткани под влиянием контактного воздействия на имплантат и периимплантные ткани низкочастотным ультразвуком проводили экспериментальные исследования на 77 кроликах породы Шиншилла обоего пола, содержащихся в стационарных условиях на полноценном стандартном пищевом рационе согласно установленным нормам в соответствии с правилами по работе с экспериментальными животными. Животных разделили на три группы: первая группа – 27 кроликов с традиционным методом имплантации, вторая – 25 кроликов с озвучиванием дентальных имплантатов, третья группа – 25 кроликов с озвучиванием дентальных имплантатов и последующим ультразвуковым воздействием на периимплантную область (рис. 1, а, б).

По истечении срока наблюдения животных выводили из эксперимента с соблюдением принципов биоэтики (в соответствии со стандартами GLP). Изучение микропрепаратов и изготовление микрофотографий проводили на увеличении 100 и 400 с помощью микроскопов Axio Imager (Zeiss) и DMLS с программным обеспечением (Leica, Германия).

Морфометрический анализ гистологических препаратов костных образцов был проведен на увеличении 50 по всему периметру каждого микропрепарата при помощи программно-аппаратного комплекса Leica-Qwin.



а



б

Рис. 1. Установленный дентальный имплантат (а), озвучивание дентального имплантата (б) в большеберцовой кости кролика

Определяли площадь активной остеобластической поверхности (So), площадь новообразованной (грануляционной, фиброретикулярной и костной) периимплантационной ткани (Sn) и индекс интеграции (Io).

В основу клинической части работы были положены результаты обследования 61 пациента с частичной вторичной адентией в возрасте 35–44 лет. Пациентов распределили на две группы в зависимости от примененного лечения. Состав групп был однотипен по степени тяжести частичной вторичной адентии (III класс Кеннеди), возрасту и полу пациентов.

Пациентам первой группы дентальная имплантация проводилась по традиционной методике, а пациентам второй группы дентальная имплантация осуществлялась с комбинированным воздействием низкочастотным ультразвуком на дентальные имплантаты и периимплантные ткани.

Статистическая обработка данных выполнена в соответствии с современными требованиями к проведению медико-биологических исследований с использованием пакета прикладных программ Microsoft Excel 2010 (версия 10,0, StatSoft, Inc., США) и программы Statistica 6.0.

Результаты экспериментальных исследований влияния ультразвука на смачиваемость поверхности дентальных имплантатов.

Результаты проведенных исследований показали, что под воздействием ультразвука смачиваемость поверхности всех опытных образцов была 100 %, а смачиваемости контрольных образцов не наблюдали. Время полного смачивания поверхности опытных дентальных имплантатов, подвергнутых воздействию низкочастотного ультразвука, составляло до 12 секунд (рис. 2).

Таким образом в эксперименте доказана возможность возникновения эффекта смачивания на поверх-




Рис. 2. Смачиваемость поверхности дентального имплантата под воздействием ультразвука (слева)

ности титановых дентальных имплантатов при воздействии на них низкочастотным ультразвуком.

Результаты морфологических исследований.

После установки дентальных имплантатов процессы остеоинтеграции у всех групп животных проходили без нарушения последовательности стадий репарации. Однако сроки и степень репарации и остеоинтеграции в контрольной и экспериментальных группах животных отличались в зависимости от методов лечебного воздействия. На ранних сроках формировалась грануляционная ткань, которая замещалась впоследствии фиброретикулярной, грубоволокнистой и более зрелой пластинчатой костной тканью.

В первой группе кроликов отмечали задержку созревания костной ткани, заключающуюся в наличии зон некроза, незрелой грануляционной ткани, дефектов материнской кости в ранние сроки и преобладании грубоволокнистой костной ткани в более поздние сроки остеосинтеза. Отмечали наличие некротизированных участков в первой группе на ранних сроках эксперимента. Процессы резорбции в первой группе животных чаще преобладали над процессами остеосинтеза.

Применение низкочастотного ультразвука при проведении дентальной имплантации индуцирует процессы остеоинтеграции, стимулируя неоангиогенез в грануляционной и новообразованной костной ткани. Через 2 месяца у животных после имплантации наблюдали формирование костной ткани, состоящей из грубоволокнистой (преобладала) с костным мозгом в межтрабекулярных пространствах и пластинчатой кости, а в периимплантационной области – сосудистую сеть с активно функционирующими сосудами микроциркуляторного русла.

Проведение имплантации у животных с комбинированным воздействием низкочастотным ультразвуком на дентальные имплантаты и периимплантные ткани оперированной области способствовало формированию костной ткани, приближенной по гистоструктуре к материнской кости. Трабекулы были ориентированы преимущественно параллельно поверхности имплантата, остеоциты лежали свободно в костных лакунах, костные пластинки располагались упорядоченно, тем самым сохранялась гистоархитектоника костной ткани. В экспериментальных группах животных наблюдали утолщение периоста за счет пролиферации клеток остеогенного слоя или гиперплазии волокнистого слоя, а также инвазию кровеносных сосудов эндоста и костного мозга в периимплантационную ткань.

Площадь новообразованной периимплантационной ткани в группах животных с лечебным воздействием низкочастотного ультразвука достоверно превышала таковую в первой группе на всех сроках эксперимента. Полную интеграцию новообразованной ткани с поверхностью имплантата на всех сроках эксперимента наблюдали в третьей группе животных. В этой группе происходило постепенное замещение грануляционной и фиброретикулярной ткани периимплантационной области новообразованной костной тканью, сначала менее зрелой грубоволокнистой, а затем зрелой пластинчатой, по гистоархитектонике практически не отличающейся от материнской кости.

Результаты морфометрических исследований.

В результате проведенных исследований по изучению площади активной остеобластической поверхности установили, что как в начале, так и в конце эксперимента процессы остеорепарации были достоверно выше у животных третьей экспериментальной группы по сравнению с животными первой группы.

Результаты статистического исследования площади активной остеобластической поверхности показали, что в первой группе животных, где применяли традиционное лечение, на всех сроках эксперимента площадь костных трабекул с высокой плотностью остеогенных клеток была достоверно ниже, чем в третьей группе (с комбинированным воздействием низкочастотным ультразвуком на имплантаты и периимплантные ткани).

Площадь новообразованной ткани по периметру имплантационной полости была достоверно выше у животных второй и третьей групп с момента начала исследований и до окончания наблюдений по сравнению с таковыми показателями животных первой группы, где применяли традиционное лечение.

В результате оценки исследуемых показателей восстановления площади костных трабекул после проводимого комплексного лечения у животных третьей группы были получены наиболее высокие положительные результаты. Так, комбинированное воздействие низкочастотным ультразвуком на имплантаты и периимплантные ткани имеет выраженную линейную зависимость — при комбинированном использовании низкочастотного ультразвука происходит выраженное увеличение площади активной остеобластической поверхности.

Через 1 и 2 месяца эксперимента во второй и третьей группах животных наблюдали формирование новообразованной ткани по всему периметру имплантационной полости. Сформированная ткань была представлена грубоволокнистой и пластинчатой костной тканью. В первой группе кроликов отмечали задержку созревания костной ткани и преобладание грубоволокнистой костной ткани в более поздние сроки остеосинтеза.

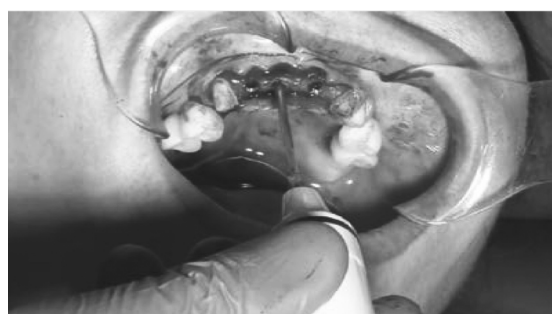Полученные экспериментальные результаты исследований обосновывают целесообразность и преимущества комбинированного воздействия низкочастотным ультразвуком на дентальные имплантаты и периимплантные ткани для улучшения процессов остеорепарации и остеоинтеграции.

Описание метода дентальной имплантации с комбинированным воздействием низкочастотного ультразвука. Во время установки дентального имплантата производили его озвучивание низкоинтен-

сивным ультразвуком в прерывистом режиме в течение 15 секунд, с частотой 32 кГц с помощью ультразвукового аппарата и специального концентратора-волновода, который плотно фиксировался в устанавливаемом имплантате (рис. 3, а, б). Далее в течение 7 дней периимплантные ткани оперированной области челюсти, начиная

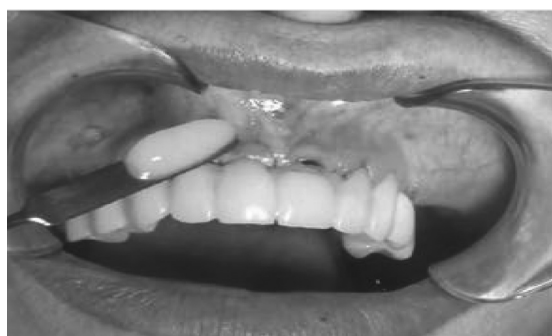

а

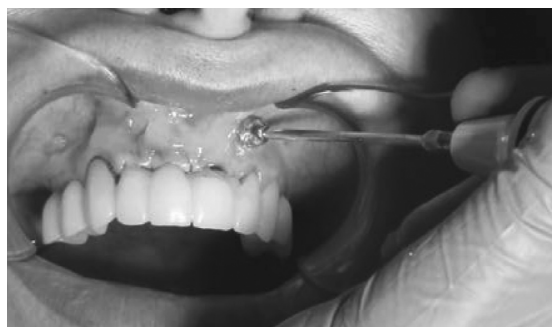

б

Рис. 3. Ультразвуковой аппарат (а), озвучивание имплантатов (б)



а



б

Рис. 4. Контактное воздействие ультразвуком на ткани челюсти (а, б)

сразу после операции, подвергали контактному воздействию низкочастотным ультразвуком с частотой 28 кГц в прерывистом режиме по лабильной методике в течение 10 минут (рис. 4, а, б).

Сравнительная оценка результатов стандартного и предложенного метода дентальной имплантации у пациентов с частичной вторичной адентией.

У всех пациентов до лечения определяли сниженную плотность костной ткани челюсти по данным конусно-лучевой компьютерной томографии. Показатели микроциркуляции периимплантных тканей указывали на нарушение микроциркуляции в виде снижения интенсивности микроциркуляции периимплантных тканей.

По результатам клинического наблюдения за первой группой пациентов с частичной вторичной адентией в первые 8 суток после дентальной имплантации прослеживали тенденцию к ухудшению всех показателей по сравнению с первоначальным состоянием. При этом наблюдали сохранение легкой степени воспаления периимплантных тканей при хорошей гигиене ротовой полости в виде болезненности при пальпации, отека, гиперемии, увеличения лимфатических поднижнечелюстных узлов, отека мягких тканей щеки, ограничения открывания рта и ухудшения микроциркуляции. Установка дентальных имплантатов привела к ухудшению показателей, характеризующих воспаление и состояние микроциркуляции в периимплантных тканях.

В процессе наблюдения за второй группой пациентов с частичной вторичной адентией установлен положительный эффект комбинированного воздействия низкочастотного ультразвука при дентальной имплантации. Установлена положительная динамика снижения интенсивности воспаления в ближайшие сроки наблюдения, начиная с 3-х суток после воздействия низкочастотным ультразвуком, и к 8-м суткам наблюдения уменьшение воспаления было максимальным.

Отмечено снижение сроков острого постоперационного состояния (со снижением интенсивности или полным исчезновением боли), что связано с обезболивающим и противовоспалительным действием низкочастотного ультразвука.

Применение ультразвука оказывает положительное влияние на интенсивность микроциркуляции в периимплантных тканях (к концу исследования показатель микроциркуляции в периимплантных тканях увеличился на 44,3 % по сравнению со значением до лечения).

Рентгенологическая картина после установки дентальных имплантатов показала отсутствие активных процессов резорбции и усиление четкости рисунка губчатой костной ткани. При этом у всех пациентов второй группы уже через 2 месяца достоверно увеличилась плотность костной ткани альвеолярного отростка по сравнению с первой группой. Увеличение плотности костной ткани на этом сроке наблюдения позволило провести второй хирургический этап дентальной имплантации с последующим протезированием несъемными металлокерамическими конструкциями с опорой на установленные дентальные имплантаты. Установили, что комплексное лечение пациентов второй группы оказало значимое положительное влияние на плотность костной ткани альвеолярного отростка в области установленных имплантатов, и к концу исследования пока-

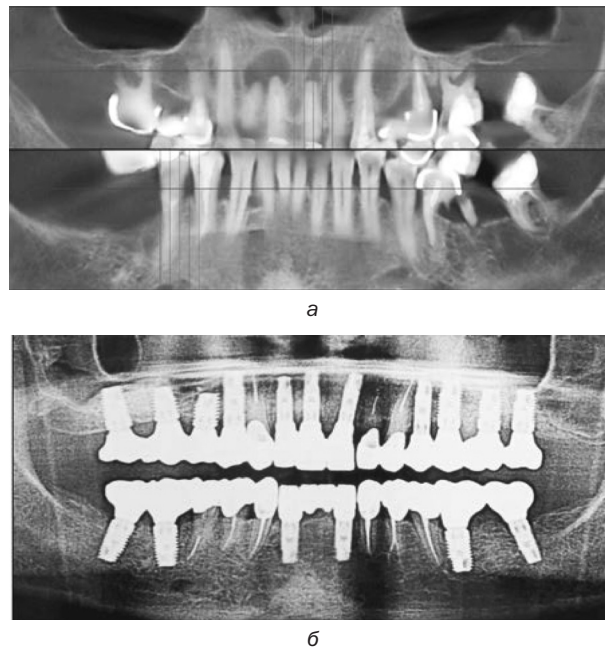


Рис. 5. Рентгенологическая картина до начала лечения (а), после проведенного лечения (б)

затель плотности костной ткани увеличился на 14,9% по сравнению со значением до лечения (рис. 5, а, б).

Использование низкочастотного ультразвука облегчает переносимость дентальной имплантации, способствует стойкому восстановлению нормального физиологического состояния периимплантных тканей, способствует сохранению объема и улучшению качества периимплантной кости.

Таким образом, выполненные исследования свидетельствуют о том, что у пациентов с частичной вторичной адентией для улучшения состояния периимплантных тканей в комплекс лечебно-профилактических мероприятий целесообразно включать низкочастотный ультразвук при проведении дентальной имплантации.

Таким образом, воздействие низкочастотным ультразвуком в экспериментальных условиях позволяет достичь 100%-ной смачиваемости поверхности титановых дентальных имплантатов. Комбинированное воздействие низкочастотным ультразвуком на дентальные имплантаты и на периимплантные ткани оперированной области у животных способствует формированию костной ткани, приближенной по гистоструктуре к материнской кости, с полной и более прочной интеграцией новообразованной костной ткани с поверхностью имплантата, что проявляется в более интенсивном костеобразовании (увеличение площади остеобластической поверхности по сравнению с контролем); более быстрое созревание грануляционной ткани и замещении ее фиброретикулярной на ранних стадиях репаративных процессов, формировании трабекулярной и пластинчатой кости на поздних стадиях и полной интеграцией новообразованной ткани с поверхностью имплантата. Комбинированное воздействие низкочастотным ультразвуком при дентальной имплантации характеризуется увеличением плотности периимплантной костной ткани альвеолярного отростка, ослаблением воспалительных явлений, стимуляцией микроциркуляции слизистой обо-

лочки периимплантных тканей, сокращением сроков острого постоперационного состояния, времени лечения по восстановлению целостности зубного ряда, а следовательно и снижением затрат на лечение.

Литература

1. Рубникович, С. П. Использование низкочастотного ультразвука в дентальной имплантации (экспериментальное исследование) / С. П. Рубникович, И. С. Хомич, В. Т. Минченя // Стоматолог. – 2015. – № 4. – С. 21–24.

2. Рубникович, С. П. Экспериментальное обоснование применения метода дентальной имплантации с использованием низкочастотного ультразвука у пациентов с частичной вторичной адентией / С. П. Рубникович, И. С. Хомич, Т. Э. Владимирская // Пробл. здоровья и экологии. – 2015. – № 4. – С. 75–80.

3. Хомич, И. С. Лечение пациентов с частичной вторичной адентией методом дентальной имплантации с применением низкочастотного ультразвука / И. С. Хомич, С. П. Рубникович // Стоматолог. – 2015. – № 4. – С. 25–29.

4. Branemark, P. I. Osseointegration and its experimental background / P. I. Branemark // The J. of Prosthet. Dent. – 1983. – Vol. 50, № 3. – P. 399–410.

5. Chappard, D. [et al.] The early remodeling phases around titanium implants: a histomorphometric assessment of bone quality in a 3- and 6-month study in sheep // The Int. J. of Oral & Maxillofac. Implants. – 1999. – Vol. 14, № 2. – P. 189–196.

6. Cooper, L. F. [et al.] Generalizations regarding the process and phenomenon of osseointegration. Part II. In vitro studies. The Int. J. of Oral & Maxillofac. Implants. – 1998. – Vol. 13, № 2. – P. 163–174.

7. Dyson, M. Stimulation of tissue repair by ultrasound: a survey of the mechanisms involved / M. Dyson, J. Suckling // Physiotherapy. – 1978. – Vol. 64, № 4. – P. 105–108.

8. Franchi, M. [et al.] Biological fixation of endosseous implant. Micron. – 2005. – Vol. 36, № 7–8. – P. 665–671.

9. Khan, Y. Fracture repair with ultrasound: clinical and cell-based evaluation / Y. Khan, C. T. Laurencin // The J. of Bone and Joint Surg. Am. – 2008. – Vol. 90, suppl. 1. – P. 138–144.

10. Leung, K. S. [et al.] Low intensity pulsed ultrasound stimulates osteogenic activity of human periosteal cells // Clin. Orthop. and Relat. Res. – 2004. – № 418, – P. 253–259.

11. Mavrogenis, A. F. [et al.] Biology of implant osseointegration // J. of Musculoskelet. & Neuronal Interact. – 2009. – Vol. 9, № 2. – P. 61–71.

12. Novicoff, W. M. [et al.] Critical analysis of the evidence for current technologies in bone-healing and repair // The J. of Bone and Joint Surg. Am. – 2008. – Vol. 90, suppl. 1. – P. 85–91.

13. Pounder, N. M. Low intensity pulsed ultrasound for fracture healing: A review of the clinical evidence and the associated biological mechanism of action / N. M. Pounder, A. J. Harrison // Ultrasonics. – 2008. – Vol. 48, № 4. – P. 330–338.

14. Schenk, R. K. Osseointegration: a reality / R. K. Schenk, D. Buser // Periodontol 2000. – 1998. – Vol. 17. – P. 22–35.

15. Tobita, K. [et al.] Effect of low-intensity pulsed ultrasound stimulation on callus remodelling in a gap-healing model: Evaluation by bone morphometry using three-dimensional quantitative micro-CT // J. of Bone and Joint Surg. – 2011. – Vol. 93, № 4. – P. 525–530.