

*С. Е. Шедько, М. А. Герасименко*

## **МАЛОИНВАЗИВНОЕ ХИРУРГИЧЕСКОЕ ЛЕЧЕНИЕ ПОВРЕЖДЕНИЙ ДИСТАЛЬНОГО СУХОЖИЛИЯ БИЦЕПСА ПЛЕЧА**

*ГУО «Белорусская медицинская академия последипломного образования»,  
УЗ «6-я Городская клиническая больница г. Минска»*

---

*Цель данного исследования - оценить результаты лечения повреждений дистального сухожилия бицепса плеча при свежих разрывах с использованием миниинвазивного доступа. Это довольно редкая патология. Только реинсерция поврежденного сухожилия позволяет восстановить силу сгибания и ротации предплечья и улучшить отдаленные функциональные результаты. В современной литературе описано большое количество техник по восстановлению поврежденного сухожилия.*

*С 2014 по 2017 гг. было прооперировано 62 пациента со свежим разрывом по разработанной авторами методике. Доступ выполняется по передней поверхности локтевой ямки. Ретра-*

гированное сухожилие выводится в рану и обрабатывается. Через 2 отверстия в бугристости лучевой кости проводятся нити и выполняется реинсерция.

56 случаев было оценено по шкале DASH. Согласно результатам было получено 55 отличных результатов и 1 хороший. У одного пациента развилась гетеротопическая оссификация, что привело к незначительным ограничениям ротации. У 2 пациентов развилась нейропатия поверхностного кожного нерва предплечья, разрешившаяся полностью через 8 недель.

Восстановление поврежденных дистального сухожилия бицепса плеча с использованием разработанной методики через малоинвазивный доступ позволяет ускорить выздоровление и полностью восстановить функцию.

**Ключевые слова:** разрыв, дистальное сухожилие бицепса плеча, методика одного доступа.

**S. E. Shedzko, M. A. Gerasimenko**

### MINI-OPEN INCISION REPAIR OF THE RUPTURED DISTAL BICEPS TENDON

The purpose of this study is to assess the results of a single limited-incision technique for repair of acute distal biceps ruptures. Distal biceps tendon ruptures are uncommon injuries. Reinsertion of the acutely ruptured distal biceps is the preferred method of treatment for most patients and is designed to restore flexion and supination strength. A variety of surgical repair techniques have been described for distal biceps ruptures. Operative treatment has been shown to improve functional outcomes.

62 patients of with an acute distal biceps tendon rupture (< 6 weeks) were operated through an anterior incision using technique developed by the authors from 2014 to 2017. A limited incision is made in the antecubital fossa. The retracted biceps tendon end is identified, retrieved, and lightly debrided. Two ports are made in the radial tuberosity, and the tendon is reapproximated.

56 patients were evaluated pre- and postoperatively with a physical examination, and the DASH score. According to the DASH score, there were 55 excellent and 1 good result. In 1 case, heterotopic ossification developed, which resulted in a mild loss of forearm rotation. In 2 cases, a temporary antebrachii cutaneus nerve palsy developed, which resolved completely within 8 weeks.

Repair of acute distal biceps tendon ruptures using developed technique through a limited anterior incision allows accelerated rehabilitation and early return to function.

**Key words:** rupture, distal biceps tendon brachii, single-incision technique.

На сегодняшний день задача по хирургическому восстановлению поврежденных дистального сухожилия бицепса плеча сохраняет свою актуальность. Отсутствие единого подхода, высокий риск послеоперационных осложнений, требовательность пациентов к результатам лечения – все это составляющие сложной проблемы восстановления повреждений данной области.

В структуре повреждений сухожилий травма бицепса плеча занимает второе место после ахиллова сухожилия и составляет около 1,25 случаев на 100 тыс. населения в год [1, 2]. Абсолютное большинство обратившихся за помощью составляют мужчины трудоспособного возраста от 30 до 60 лет (96–100 %) [3, 4]. При этом только хирургическое лечение позволяет восстановить функцию конечности в полном объеме.

Существует множество хирургических техник восстановления поврежденного дистального сухожилия бицепса плеча. Помимо общепринятых, в том или ином регионе используются их авторские модификации не получившие признания и широкого распространения ввиду различных причин. На сегодняшний день основными тенденциями хирургического лечения данных повреждений являются: техника двух доступов, endobutton фиксация, анкерная фиксация и фиксация блокирующим винтом (рис. 1).

Методика 2-х доступов была предложена Boyd и Anderson в 1961 г. Анатомически обоснованная, она полностью соответствовала требованиям своего времени и позволила существенно улучшить результаты лечения и выработать единый подход к данному типу по-

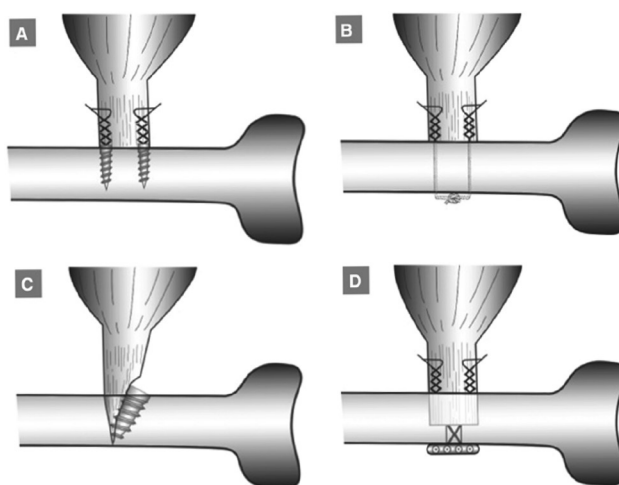


Рисунок 1. А-анкерная фиксация, В-техника двух доступов, С-фиксация блокирующим винтом, D- endobutton метод [11]

вреждений. Позднее Morrey в 1985 г. предложил свою модификацию, которая помогла снизить частоту такого осложнения как гетеротопическая оссификация [5–9]. Однако значительное количество послеоперационных осложнений требовало дальнейшего научного поиска решения проблемы.

Начиная с 90-х гг. XX столетия, активно развивалось производство медицинских имплантов и инструментария, что позволило внедрить в клиническую практику различные методы одного доступа (endobutton, анкерная фиксация). Новые технологии позволили улучшить результаты и сохранили за собой на долгое время названия «золотого стандарта» лечения разрывов дистального сухожилия бицепса, несмотря на то, что риск послеоперационных осложнений оставался высоким.

Так, техника endobutton требует обширного обнажения места инсерции и трепанации кости, что является одной из причин гетеротопической оссификации. Также при использовании данной методики сохраняется риск повреждения глубокой ветви лучевого нерва. При этом необходим специальный высокотехнологичный инструментарий и импланты.

Сходная техника анкерной фиксации позволяет избежать ряда негативных эффектов присутствующих при использовании endobutton, но требует дорогостоящих одноразовых имплантов и постановочного инструментария. Однако ряд исследований показал низкую прочность данного типа реинсерции и, как следствие, невозможность ранней реабилитации пациентов и более длительные сроки иммобилизации.

Фиксация блокирующим винтом является еще одним направлением развития техники одного доступа. В качестве фиксатора выступает винт, выполненный из различных материалов (в том числе и биodeградируемых). Данный метод не несет в себе принципиально нового решения проблемы и является, по сути, еще одной модификацией endobutton технологии.

В своем исследовании A. D. Mazzocca et al. провели анализ прочности фиксации сухожилия бицепса после реинсерции к бугристости лучевой кости. Сравнивались четыре способа фиксации: техника двух доступов, endobutton фиксация, анкерная фиксация и фиксация блокирующим винтом. Изначально проверялась гипотеза о прочности фиксации при циклической и критической нагрузке. Результаты показали отсутствие явных преимуществ какой-либо техники фиксации при циклической нагрузке и преимущество endobutton фиксации по прочности при критической нагрузке [10].

Еще одно крупное исследование результатов лечения на основании литературных данных было выполнено Izaak F. Kodde et al. В ходе анализа изучено 1074 случая хирургического лечения подкожного отрыва дистального сухожилия бицепса плеча с использованием четырех ранее описанных техник. Меньшее количество послеоперационных осложнений было при использовании метода 2-х доступов. По остальным показателям, таким как сила и объем движений, результаты лечения не имели существенных отличий [11].

Крупный обзор литературы, посвященной отдаленным результатам, был опубликован Prithviraj R. Chavan.

et al. Оценка современных методик одного и двух доступов проводилась на основании баз данных. Результаты продемонстрировали одинаковое количество таких осложнений как гетеротопической оссификации и повреждение поверхностного кожного нерва вне зависимости от выбранной техники фиксации. Однако выявлено, что количество ротационных контрактур и, как следствие, неудовлетворительных результатов было существенно выше в группе пациентов прооперированных методом двух доступов [12].

Таким образом, лечение повреждений дистального сухожилия бицепса плеча требует дальнейшего научного поиска с целью выработать оптимальную тактику, включающую в себя современную технику операции и единую программу реабилитации, чтобы снизить количество осложнений и в кратчайшие сроки восстановить функцию конечности.

### Материалы и методы

В ходе научного исследования на базе городского клинического центра травматологии и ортопедии УЗ «6 ГKB» г. Минска была разработана и запатентована малоинвазивная техника операции реинсерции дистального сухожилия бицепса плеча.

Все пациенты при поступлении предъявляли жалобы на боль в области локтевого сустава и нижней трети плеча, отек, кровоподтек предплечья, болезненное активное сгибание. Пассивные движения в смежных суставах были полностью сохранены. Объективно определялась ретрагированная проксимально мышечная часть бицепса в виде болезненного валика, зачастую пальпировалась подкожно культя поврежденного сухожилия. Определялся положительный симптом «крюка». После выполнения необходимых общеклинических исследований всем пациентам выполнялась реинсерция дистального сухожилия бицепса с использованием собственной техники операции.

Используется проводниковая анестезия. Положение пациента – на спине, рука укладывается на приставной столик. Доступ выполняется от линии локтевого сгиба длиной до 3 см продольно по средней линии предплечья по ладонной поверхности (рис. 2). Ориентиром может служить край *m. brachioradialis*. Подкожная клетчатка и поверхностная фасция рассекаются ножницами с обязательным выделением и мобилизацией поверхностных вен и, при необходимости, поверхностного кожного нерва. Все структуры без пересечения разводятся крючками. Данный вариант миниинвазивного доступа позволяет не использовать пневматический турникет во время операции и сохранить все расположенные в данной области структуры. Затем пальпаторно оторванный конец сухожилия выводится в рану на необходимую длину (дегенеративно измененный край сухожилия обрабатывается соответствующим образом для последующей инсерции), прошивается внутривольно (рис. 3). Используется нить № 2, что позволяет выполнить достаточно прочную фиксацию. Предплечье супинируется и бугристость лучевой кости выводится в проекцию операционного доступа. На край лучевой кости устанавливаются подъемники, и рана раздвигает-

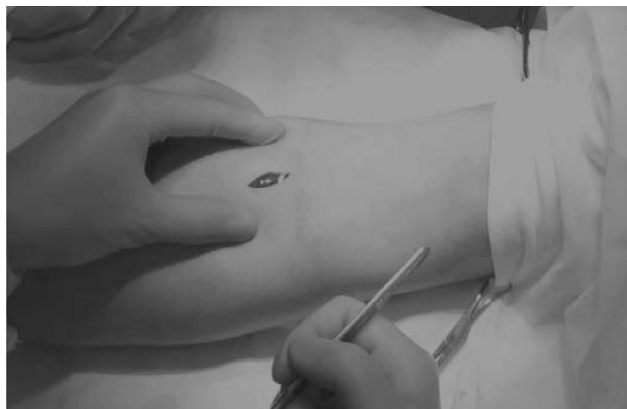

Рисунок 2. Хирургический доступ

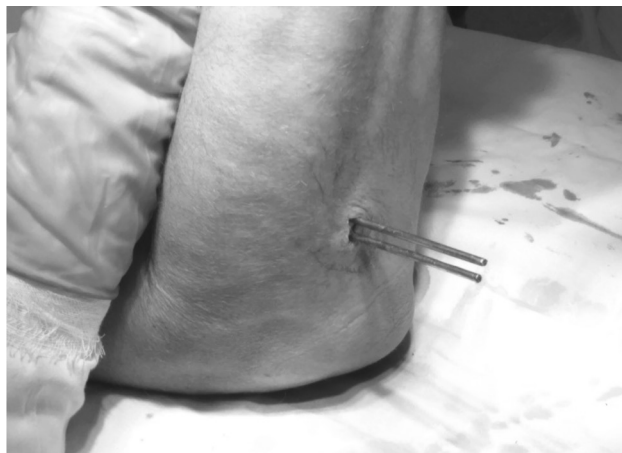


Рисунок 4. Проведение нитей

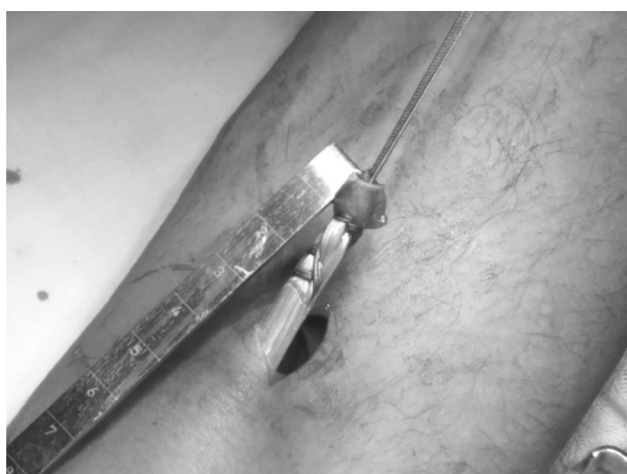

Рисунок 3. Сухожилие прошито внутривольно

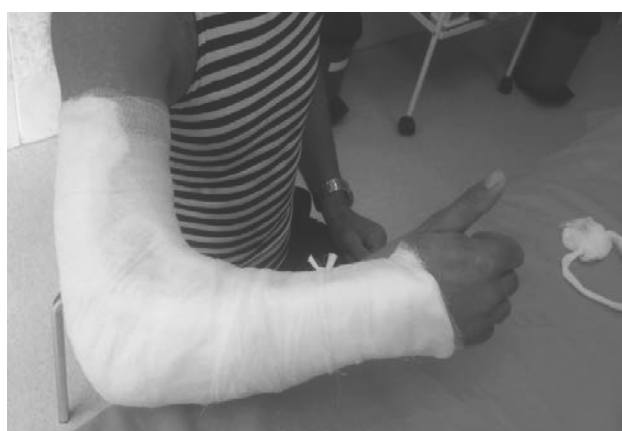

Рисунок 5. Гипсовая иммобилизация после операции

ся до необходимых размеров. При этом не требуется дополнительного рассечения окружающих тканей. На область инсерции по каналу сухожилия бицепса устанавливается направитель под углом в 90° к лучевой кости в сагиттальной плоскости. Поверхность места инсерции обрабатывается вращательными движениями направителя, имеющего на конце рашпильную насечку. При помощи сверла диаметром 3,2 мм выполняется 2 сквозных отверстия в бугристости лучевой кости, расположенных вдоль медиального края. Затем при помощи спиц-проводников нити проводятся через лучевую кость, выводятся на тыл предплечья в проекции, исключающей повреждение лучевого нерва (рис. 4). Для лучшей адаптации узла вдоль спиц расщепляется *m. supinator* распатором до 1 см. Рука сгибается в локтевом суставе до 90°, нити связываются между собой, и одновременно осуществляется контроль плотности контакта сухожилия и места инсерции. Рана ушивается наглухо и накладывается асептическая повязка. Использование дренажей не требуется.

После операции конечность фиксируется гипсовой лонгетой от средней трети плеча до головок пястных костей под углом 90° в среднем положении между пронацией и супинацией до двух недель (рис. 5). Иммобилизация требуется лишь как профилактика болевого синдрома в раннем послеоперационном периоде и для предупреждения грубого рубцевания. Швы снимаются на 8–10 день.

Пассивное сгибание в локтевом суставе при помощи здоровой руки можно начинать с первых суток после операции, что и выполняют пациенты на перевязках. С третьей недели начинается полное восстановление сгибания и ротации, а с пятой – разгибания предплечья. Полное восстановление функции наступает к седьмой неделе. Возврат к активным занятиям спортом возможен уже через восемь недель.

#### Результаты и обсуждение

За период с 2014 по 2017 год по данной методике пролечено 62 пациента. Оценены клинические результаты группы из 56 случаев (все соответствовали критериям включения). 100 % обратившихся за помощью были мужчины в трудоспособном возрасте от 25 до 62 лет. Средний возраст составил 45 лет. Средний рост 175 см, вес 92 кг. Курение (как одна из причин нарушения микроциркуляции) было выявлено у 21,15 %, что согласуется с данными мировой статистики при данном типе повреждений. Было установлено, что 67,3 % пациентов активно занимаются спортом и при этом количество высокоэнергетических травм составило лишь 9,6 %, что косвенно указывает на дегенеративный процесс в сухожилии – как причину повреждения. Так же не установлена достоверная связь между нагрузкой на конечность и разрывом: доминирующая конечность оказалась поврежденной в 57,69 % случаев, пациенты с доминиру-

ющей правой рукой составили 96,15 % (что соответствует среднему показателю).

Среднее время обращения после травмы составило 4 дня, а максимальное 12. Исходя из общепринятой классификации повреждений сухожилий по срокам после травмы, все были отнесены к группе свежих разрывов, что определило выбор тактики лечения. Пребывание в стационаре до операции в среднем 2,19 суток, после операции 3,98 суток. Использование миниинвазивной техники (операционный доступ составил в среднем 2,95 см.) во время операции позволило существенно снизить болевой синдром в послеоперационных ранах, уменьшить количество перевязок и тем самым сократить послеоперационный койко-день и медикаментозную терапию. Среднее пребывание в стационаре составило 6,39 суток. Также, благодаря точному следованию анатомически обоснованной, разработанной технике, время операции сократилось до 30 минут. Кроме того, не было ни одного случая повреждения лучевого нерва, повторного отрыва сухожилия и нагноения послеоперационной раны. В раннем послеоперационном периоде выявлено два случая нейропатии поверхностного кожного нерва с последующим восстановлением и один случай гетеротопической оссификации в области инсерции спустя 6 месяцев после операции. Суммарно количество послеоперационных осложнений составило 5,8 %. Оценка DASH составила 0,15 баллов. Средний срок наблюдения 12 месяцев.

#### Клинический пример 1:

Пациент К., история болезни № 10240, 25 лет, обратился за медицинской помощью 21.11.2016 г. Мужчина профессионально занимается спортом (единоборства). Рост пациента 200 см вес 98 кг. Со слов пациента получил травму на спортивной тренировке 20.11.2016 г. во время нагрузки при незначительном усилии. При поступлении предъявлял жалобы на боль в области локтевого сгиба. Движения во всех суставах конечности полностью сохранены. Объективно определялся отек, кровоподтек верхней трети предплечья, положительный симптом «крюка», пальпировалось оторванное дистальное сухожилие бицепса левого плеча, мышечная часть была ретрагирована проксимально. После необходимых общеклинических обследований пациенту выполнена реинсерция дистального сухожилия бицепса плеча по разработанному методу на третий день после травмы 23.11.2016 г. Использовалась регионарная анестезия. Сразу после операции конечность фиксировалась гипсовой лонгетой от средней трети плеча до головок пястных костей под углом 90°. Послеоперационный период без особенностей, болевой синдром был незначительный, что позволило снизить количество анальгетиков. За время стационарного лечения выполнены две перевязки, начаты пассивные движения в локтевом суставе, активные движения в плечевом суставе и пальцах кисти. Время стационарного лечения после операции 2 суток. Пациент выписан на амбулаторный этап лечения 25.11.2016 г. Составлена индивидуальная программа реабилитации и выданы рекомендации. Дальнейшая медикаментозная поддержка не требовалась. Суммарно койко-день составил 4 дня. Время операции 30 мин. Осмотрен

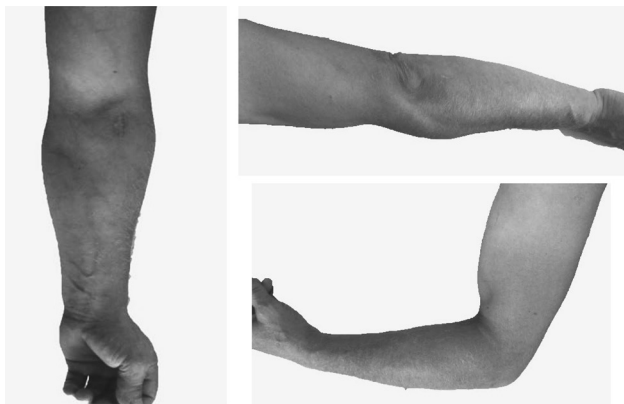

Рисунок 6. Результат через 8 недель

спустя 2 и 5 месяцев. Оценка по DASH 0 баллов. Сроки восстановительного лечения были полностью соблюдены пациентом. Функция конечности полностью восстановилась в 6 недель. Пациент вернулся к активным тренировкам спустя 8 недель (рис. 6).

Таким образом, используя современные медицинские знания и технологические возможности, удалось разработать новый способ лечения повреждений дистального сухожилия бицепса плеча. Методика успешно используется на протяжении 3 лет и полностью соответствует современным требованиям и стандартам хирургии. Простота техники позволяет в краткие сроки овладеть данной операцией и выполнить без использования высокотехнологичного оборудования, что дает возможность внедрения на всех уровнях оказания хирургической помощи. Миниинвазивная техника решает вопрос сохранения всех структур, снижения болевого синдрома и резко повышает реабилитационный потенциал, и, фактически, приближает данную операцию к «хирургии одного дня». Доказанная стабильная фиксация сухожилия бицепса к лучевой кости, слабый болевой синдром и, как следствие, отказ от длительного медикаментозного сопровождения позволяет уменьшить срок иммобилизации и начать раннее восстановительное лечение, тем самым быстро восстановить привычный образ жизни и трудоспособность пациентов. Разработанная техника операции дает возможность ранней нагрузки и восстановления спортивной формы. Незначительное количество осложнений говорит о состоятельности хирургической техники и тактики послеоперационного ведения пациентов и возможности широкого применения метода.

#### Литература

1. Stoll, L. E. Surgical treatment of distal biceps ruptures / L. E. Stoll, J. I. Huang // *The Orthop. Clin. of North Am.* – 2016. – Vol. 47, № 1. – P. 189–205.
2. Primary repair of retracted distal biceps tendon ruptures in extreme flexion / M. E. Morrey [et al.] // *J. of Shoulder and Elbow Surg.* – 2014. – Vol. 23, № 5. – P. 679–685.
3. A comparison of nonoperative vs. Endobutton repair of distal biceps ruptures / Andrew J. Legg [et al.] // *J. Shoulder Elbow Surg.* – 2016. – Vol. 25, – P. 341–348.
4. Anatomic repair of the distal biceps tendon cannot be consistently performed through a classic single-incision suture anchor technique / Gregory Hansen [et al.] // *J Shoulder Elbow Surg.* – 2014. – Vol. 23. – P. 1898–1904.

## ❑ Оригинальные научные публикации

5. *Widmer, B. J.* Treatment of distal biceps tendon ruptures / B. J. Widmer, R. Z. Tashjian // *Am. J. of Orthop. (Belle Mead N. J.)*. – 2010. – Vol. 39, № 6. – P. 288–296.

6. *Greenberg, J. A.* Endobutton repair of distal biceps tendon ruptures / J. A. Greenberg // *The J. of Hand Surg.* – 2009. – Vol. 34, № 8. – P. 1541–1548.

7. *Carroll, M. J.* Neurologic complications of distal biceps tendon repair with 1-incision endobutton fixation / M. J. Carroll, M. P. DaCambra, K. A. Hildebrand // *Am. J. Orthop. (Belle Mead N. J.)*. – 2014. – Vol. 43, № 7. – P. E159–E162.

8. *Biomechanical* evaluation of 4 techniques of distal biceps brachii tendon repair / A. D. Mazzocca [et al.] // *The Am. J. of Sports Med.* – 2007. – Vol. 35, № 2. – P. 252–258.

## МЕДИЦИНСКИЙ ЖУРНАЛ 1/2019

9. *Miyamoto, R. G.* Distal biceps tendon injuries / R. G. Miyamoto, F. Elser, P. J. Millett // *The J. of Bone and Joint Surg. Am.* – 2010. – Vol. 92, № 11. – P. 2128–2138.

10. Biomechanical evaluation of 4 techniques of distal biceps brachii tendon repair / A. D. Mazzocca [et al.] // *The Am. J. of Sports Med.* – 2007. – Vol. 35, № 2. – P. 252–258.

11. Refixation techniques and approaches for distal biceps tendon ruptures: a systematic review of clinical studies / Izaak F. Kodde [et al.] // *J. Shoulder Elbow. Surg.* – 2015. – Vol. . – P. 1–9.

12. *Chavan, P. R.* Repair of the ruptured distal biceps tendon: a systematic review / P. R. Chavan, T. R. Duquin, L. J. Bisson // *Am J. Sports. Med.* – 2008. – Vol. 36. – P. 1618–1624.

Поступила 20.09.2018 г.