

## **Возможности неинвазивной констатации стадии фиброза у пациентов с хроническими диффузными заболеваниями печени**

*Кафедра военно-полевой терапии, 1-я кафедра внутренних болезней БГМУ*

Прогрессирующие хронические диффузные заболевания печени нередко имеют клинические проявления на последней стадии болезни. Цель исследования заключалась в изучении возможности ультразвуковой доплерографии для неинвазивной диагностики фиброза печени. Сравнивая данные морфологического и ультразвукового метода исследования, определены доплерографические признаки фиброза и цирроза печени.

Ключевые слова: хронические диффузные заболевания печени, неинвазивная диагностика ультразвук, фиброз.

Введение. В Республике Беларусь (РБ), как и во всем мире, растет заболеваемость циррозом печени. В 2009 году она составила 1577 новых случаев. Цирроз печени (ЦП) является терминальной стадией хронических диффузных заболеваний печени (ХДЗП). Основной причиной ЦП считают алкогольные, вирусные гепатиты и их ассоциации, на долю которых приходится до 85,4% случаев [5]. Основная проблема ХДЗП заключается в малосимптомности их течения и в отсутствии каких-либо специфических признаков заболевания. Больные нередко обращают внимание на болезнь уже при сформированном циррозе печени. Для оценки прогрессирования долгое время использовалось морфологическое исследование биоптата печени, имеющее ряд ограничений: болезненность процедуры, возможность развития летальных осложнений, высокая стоимость и др. В настоящее время имеется ряд технологий позволяющих неинвазивно оценивать стадию фиброза/цирроза печени: FibroTest, магниторезонансная и ультразвуковая эластометрии и т.д.[3]. Однако в РБ данные

методы практически не применяются по разным причинам, что диктует необходимость изучения и внедрения доступного метода неинвазивного определения стадии ХДЗП.

Целью нашего исследования: адаптировать методику определения фиброза печени (ранее разработанную для детей) путем доплеровского исследования бассейна воротной вены и оценить ее информативность для выявления стадий ХДЗП у взрослых.

Материал и методы. Исследование выполнено на базе 432 Главного военного клинического медицинского центра в 2010 году и носило одномоментный, проспективный характер. В нем приняли участие 30 пациентов с наличием клиничко-биохимических, серологических признаков ХДЗП, подтвержденных морфологически. Группу сравнения составили 19 пациентов без клиничко-биохимических признаков и анамнестических данных о заболевании печени. Средний возраст пациентов –  $29 \pm 9$  лет (мужчин - 46 человек и 3 женщин). По этиологической структуре пациенты с ХДЗП распределены следующим образом: хронический вирусный гепатит С - 30 % (9/30), хронический вирусный гепатит В – 20% (6/30), хронический микст гепатит В+С – 7 % (2/30), этиология не уточнена у – 43 % (13/30) испытуемых.

Пункционная биопсия печени производилась системой Tru-cut (Bard Magnum) иглами 16G x 20 см., забор проводился из двух соседних участков печени. Оценка биоптатов производилась по методу R.G.Knodell с модификацией V.Desmet и .]6[соавт.

Ультразвуковое доплеровское исследование производилось на аппарате Panther 2002 (B&K Medical) конвексным датчиком 3,5 МГц. Измерения проводились в двумерном серошкальном изображении, потоковые показатели – в режиме импульсного доплера. Анализ данных доплерографического исследования производился по классификационной шкале нарушений гемодинамики бассейна воротной вены (КШ):

1. Отсутствие анатомических и гемодинамических изменений.

2. Один изолированный симптом (нарушение скорости потока в одной из вен или расширение одной из вен).

3. Нарушение двух и более симптомов в виде нарушений скорости кровотока в венах.

4. Сочетание нарушений скорости потока и увеличения диаметра одной из вен.

5. Увеличение диаметра 2 и более вен [4].

Статистическая обработка выполнена с применением непараметрической статистики (X<sup>2</sup>, корреляционный анализ Спирмена) в среде Statistica 6.0.

Результаты и обсуждение.

При морфологическом исследовании выявлен весь спектр морфологических изменений. Отсутствие фиброза констатировано у 44% (13/30) пациентов, фиброз 1 степени – у 20% (6/30). 2 степени – у 13% (4/30). 3 степени – у 13% (4/30).

Цирроз обнаружен у 10% (3/30) пациентов. При исследовании морфологической активности большинство пациентов представлено минимальной степенью активности - 81% (24/30). У 13% (4/30) – слабая степень активности, у 6% (2/30) – умеренная, тяжелой степени активности выявлено не было.

При корреляционном анализе выявлена умеренная зависимость между классом по КШ и стадией фиброза: площадь под ROC кривой = 0,25;  $r=0,5$ ;  $p<0,005$  (рисунок 1).

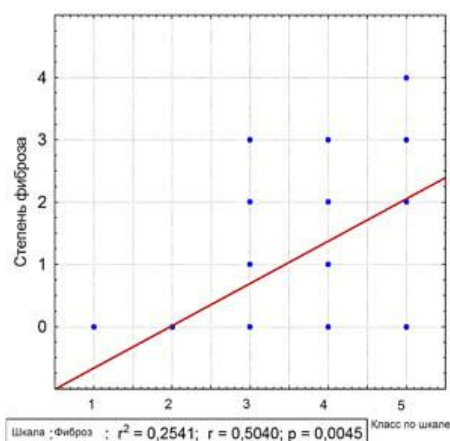


Рисунок 1 - корреляция между стадией фиброза и классом нарушения гемодинамики

Наличие отклонений скоростных показателей от нормы (1-3 по КШ) встречались у лиц без фиброза с частотой 62% (у 20 из 32), у лиц с фиброзом 1-3 стадии с частотой 28% (4 из 14), что для констатации отсутствия фиброза в печени составляет чувствительность 0,62 и специфичность 0,72 ( $p > 0,05$ ).

При сочетании нарушений скоростных параметров в одной из вен с расширением селезеночной и/или воротной вен (4-5 по КШ) вероятно наличие фиброза 1-3 степени. Данные признаки обнаруживались у 71% (10 из 14) пациентов с фиброзом 1-3 и у 37% (12 из 32) пациентов без фиброза (чувствительность 0,71, специфичность 0,63) ( $p > 0,05$ ).

Для увеличения информативности метода у всех пациентов выполнена проба с ксантинолом никотинатом (КсН). Для этого пациентам натощак проводился подсчет ЧСС, измерения диаметра и максимальной скорости крови в воротной вене. После чего внутримышечно вводилась 15% КсН в дозе 5 мг/кг массы тела. Пациентов просили сообщить о возникновении чувства жара, легком покалывании в области лица, верхней части туловища, эпигастральной области. После наступления специфического действия (через 3 - 5 мин.) проводились повторные измерения тех же показателей.

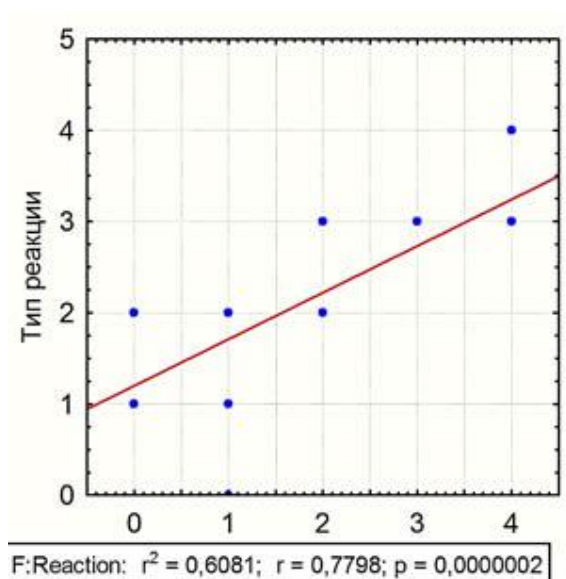


Рисунок 2 - корреляция между вариантом патологической реакции на КсН и стадией фиброза, определенной морфологически

Ксантинола никотинат вызывает снижение печеночного сосудистого

сопротивления и увеличение объемного кровотока в воротной вене. У лиц с ХДЗП с течением времени происходит накопление фиброзной ткани в перисинусоидальном пространстве, тем самым ухудшается кровоток и снижается реакция микроциркуляторного русла на КсН. Таким образом, чем больше выраженность фиброза, тем меньше ожидаемое снижение сосудистого сопротивления в ткани печени при введении КсН [1,2].

Установлено несколько вариантов реакции портальной системы на введение ксантинола никотината:

1. Увеличение скорости потока в воротной вене с уменьшением диаметра воротной вены
2. Уменьшение скорости потока с уменьшением диаметра воротной вены
3. Диаметр воротной вены не уменьшается
4. Диаметр воротной вены не уменьшается, ЧСС увеличивается на 10% и более.

1-й вариант реакции отнесен к нормальной реакции и наблюдался в группе сравнения у 84% (16/19) пациентов. Остальные варианты отнесены к патологическим, и в группе сравнения встречались у 16% (3/19) пациентов. В исследуемой группе патологические варианты реакции отмечались у 66% (20/30) пациентов. Информативность для констатации факта ХДЗП представлена чувствительностью 0,66 и специфичностью 0,84 ( $p < 0,05$ ).

Между стадией ХДЗП, определенной морфологически, и вариантом патологической реакции определена сильная корреляция (площадь под ROC кривой = 0,6;  $r = 0,78$ ;  $p < 0,05$ ) (рисунок 2).

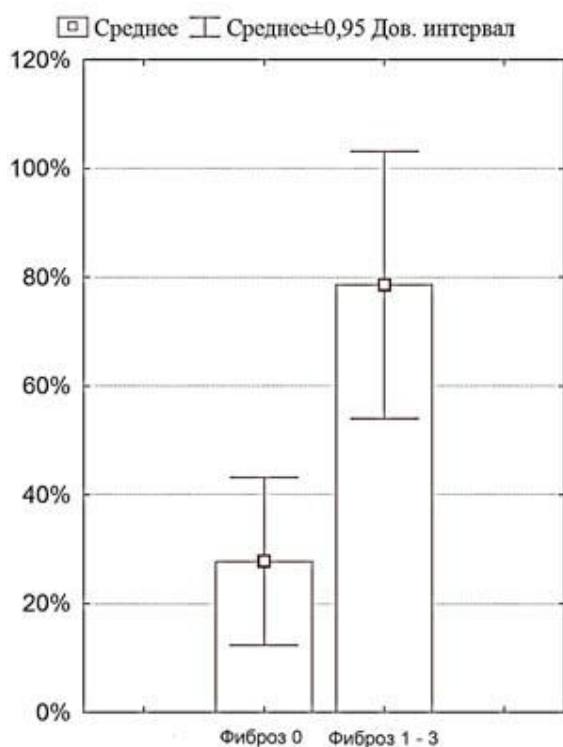


Рисунок 3 – частота встречаемости 3 и 4 варианта реакции в группах с и без фиброза

Отсутствие уменьшения диаметра воротной вены (реакция 3 и 4) наблюдались у 28% (9 из 32) пациентов без фиброза и у 79% (11 из 14) пациентов с фиброзом 1 - 3 стадии ( $p < 0,05$ ). Чувствительность и специфичность для констатации фиброзирования составила 0,79 и 0,72 соответственно (рисунок 3).

Патологическая реакция 4 наблюдалась у 86% (6 из 7 пациентов) с фиброзом 3 степени и циррозом, а так же у 20% (2 из 10 пациентов) без тяжелого фиброза/цирроза ( $p < 0,05$ ). Показатели информативности 4 типа реакции для определения тяжелого фиброза/цирроза печени составили: чувствительность 0,86 и специфичность 0,80 (рисунок 4).

Таким образом, изучив реакцию портальной системы на КсН в норме и при ХДЗП с различной выраженностью фиброза, можно использовать наиболее информативные показатели в клинической практике для определения стадии фиброзных изменений.

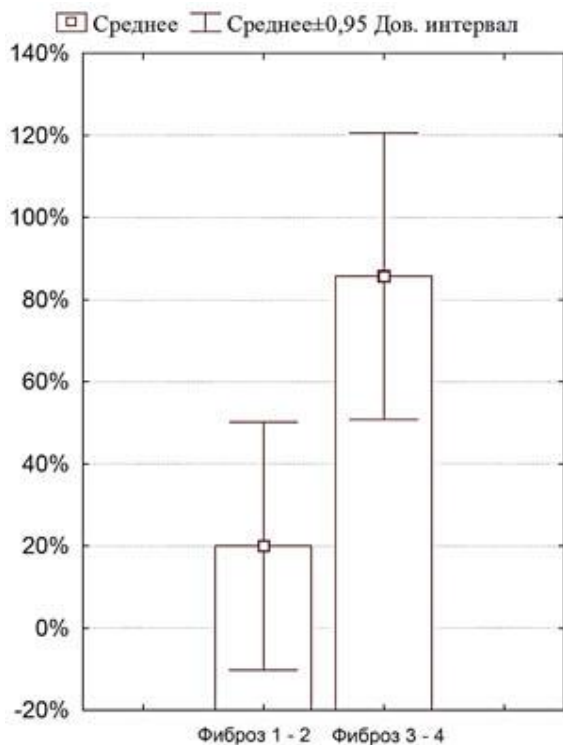


Рисунок 4 – частота встречаемости 4 признака в группах с мягким/умеренным и тяжелым фиброзом/циррозом печени.

**Выводы:**

- Ультразвуковая доплерографическая проба с ксантинолом никотинатом может использоваться, как метод определения фиброзных изменений в печени в селективном скрининге у лиц с хроническими диффузными заболеваниями печени и как инструмент мониторинга в межбиопсийный интервал.

- Наиболее информативным признаком для определения фиброза печени (1 - 3 ст.) является отсутствие уменьшения диаметра воротной вены (чувствительность и специфичность 0,79 и 0,72 соответственно).

- Для определения тяжелого фиброза (3-4) характерен признак: отсутствие реакции диаметра воротной вены на КсН с увеличением ЧСС > 10%. Его чувствительность и специфичность 0,86 и 0,80 соответственно.

**Библиография:**

1. Машковский, М. Д. Лекарственные средства: пособие для врачей / Д. М.

Машковский; под ред. С. Д. Южакова. М., 2002. Т. 1. С. 405–406.

2. Митьков, В. В. Допплерография в диагностике заболеваний печени, желчного пузыря, поджелудочной железы и их сосудов: монография / В. В. Митьков; под ред. В. А. Сандрикова. М., 2000. 152 с.

3. Нагорнов, И. В. Диагностика развития фиброза печени и его оценка при хронических гепатитах / И. В. Нагорнов // Военная медицина. 2009. № 3. С. 103–110.

4. Раевнева, Т. Г. Роль ультразвукового исследования в диагностике диффузных заболеваний печени / Т. Г. Раевнева, А. А. Ключарева, Н. В. Голобородько // Медицинская панорама. 2003. № 6. С. 14–17.

5. Хазанов, А. И. Алкогольные и вирусные циррозы печени у стационарных больных (1996-2005гг): распространенность и исходы / А. И. Хазанов [и др.] // Российский журнал гастроэнтерологии, гепатологии, колопроктологии. 2007. Т. 14. № 2. С. 19–27.

6. Desmet, V. J. Classification of chronic hepatitis: diagnosis, grading and staging / V. J. Desmet [et al.] // Hepatology. 1994. № 19. P. 1513–1520.