

В. О. Одинцов, А. П. Шкет, В. В. Андрущук, Т. В. Севрук,
И. Б. Устинова, Т. А. Гинько, Ю. П. Островский

АЛГОРИТМ ДИФФЕРЕНЦИАЦИИ ТАКТИКИ ХИРУРГИЧЕСКОГО ЛЕЧЕНИЯ ПРИ ОБСТРУКТИВНОЙ ГИПЕРТРОФИЧЕСКОЙ КАРДИОМИОПАТИИ

ГУ РНПЦ «Кардиология»

Данная статья содержит обобщённые сведения комплексного изучения результатов оперативного лечения белорусской когорты пациентов с обструктивной формой гипертрофической кардиомиопатии на основании 8-летнего проспективного наблюдения: влияние массы миокарда, иссекаемого при проведении септальной миоектомии на эффективность хирургического лечения; влияние митрального протезирования на remodelирование левого желудочка и выживаемость оперированных пациентов по сравнению с изолированной миосептэктомией и миосептэктомией в сочетании с пластическим вмешательством на митральном клапане; влияние на качество жизни и толерантность к физической нагрузке в отдалённом послеоперационном периоде резидуальной недостаточности митрального клапана умеренной степени выраженности. На основании сравнительного анализа результатов лечения разработан алгоритм дифференциации тактики оперативного лечения при обструктивной форме гипертрофической кардиомиопатии, применение которого, в том числе, позволит снизить частоту применения протезирования митрального клапана в белорусской когорте пациентов с таким заболеванием.

Ключевые слова: обструктивная гипертрофическая кардиомиопатия, миосептэктомия, митральное протезирование, хирургическая тактика.

**V. A. Adzintsou, A. P. Shket, U. U. Andrushchuk, T. V. Seuruk,
I. B. Ustsinava, T. A. Ginko, Y. P. Ostrovsky**

ALGORITHM OF SURGICAL TACTICS DIFFERENTIATION IN TREATMENT OF HYPERTROPHIC OBSTRUCTIVE CARDIOMYOPATHY

This article contains generalized information on the complex study of surgical treatment results of the belarusian patients with hypertrophic obstructive cardiomyopathy based on 8 years of prospective observation: the influence of myocardial mass excised during septal myectomy on the treatment effectiveness; the influence of mitral valve replacement on left ventricular remodeling and the survival of operated patients compared to isolated myectomy and myectomy in combination with mitral valve plasty; the effect of residual mild-to-moderate mitral regurgitation on quality of life and tolerance to physical exertion in the postoperative period. Based on the comparative analysis of the treatment results, an algorithm for differentiating the surgical tactics in hypertrophic obstructive cardiomyopathy has been developed, the use of which, in particular, will reduce the frequency of mitral valve replacement in belarusian cohort of patients with this disease.

Key words: hypertrophic obstructive cardiomyopathy, septal myectomy, mitral valve replacement, surgical tactics.

В структуре выполненных в Республике Беларусь операций при обструктивной гипертрофической кардиомиопатии (ОГКМП) обращает на себя внимание чрезвычайно широкое применение протезирования митрального клапана (МК) – в количестве, практически эквивалентом числу изолированных миосептэктомий и миосептэктомий в сочетании с пластикой МК [1–4]. Значительно больший процент митрального протезирования в общей структуре вмешательств не коррелирует с аналогичным показателем абсолютного большинства исследований клиник других стран [5, 6]. Актуальность настоящей проблемы опре-

деляется немногочисленностью исследований об эффективности и безопасности протезирования МК в сравнении с миосептэктомией при длительном динамическом наблюдении. В литературе представлено очень малое количество исследований по оценке результатов лечения и качества жизни пациентов с ОГКМП, которым в качестве хирургического пособия выполнялось протезирование МК – как в сочетании с миосептэктомией, так и изолированное. Основные работы, посвящённые данной тематике, датированы 70–80-ми годами XX столетия [7, 8]. С целью улучшения эффективности хирургического лечения пациентов

с ОГКМП необходимо разработать алгоритм хирургического лечения на основе детальной оценки ближайших и отдалённых результатов прооперированных к настоящему моменту времени пациентов. Учёт всей совокупности параметров оперативного вмешательства, инструментальных исследований, послеоперационного течения заболевания позволит дифференцировать хирургическую тактику в белорусской когорте пациентов с ОГКМП.

Цель исследования. Разработать дифференцированную тактику хирургического лечения пациентов с ОГКМП на основе комплексной оценки результатов оперативных вмешательств.

Материалы и методы. Настоящее открытое проспективное исследование основано на результатах лечения 85 последовательно оперированных в период с 2008 по 2015 годы пациентов (36 женщин и 49 мужчин), рефрактерных к проводимой медикаментозной терапии и имевших выраженные клинические признаки обструкции выходного тракта левого желудочка (ВТЛЖ). Исследуемая когорта была разделена на две группы в зависимости от того, выполнялось либо не выполнялось во время оперативного вмешательства протезирование МК.

Группу 1 составили 47 пациентов, которым выполнялась миосептэктомия +/- пластика МК. В группу 2 включены 38 пациентов, которым выполнялось протезирование МК +/- миосептэктомия. Средний период наблюдения составил $49,86 \pm 25,91$ месяцев (минимум 12, максимум 104 месяца). Изучался госпитальный и отдалённый период (до 9 лет). Через 3 месяца и 12 месяцев, а также через 2 года, 3 года и 5 лет после оперативного вмешательства проводилось повторное контрольное обследование: выполнялось трансторакальное эхокардиографическое исследование, оценивалась толерантность к физической нагрузке, проводилась оценка качества жизни по опроснику «MLHFQ». Изучаемые группы были сопоставимы по большинству исходных дооперационных параметров ($p > 0,05$).

Статистическая обработка данных. Статистическую обработку материала проводили общепринятыми методами с использованием программного обеспечения SPSS с модулем SSPS Regression Models (версия 19.0, IBM SPSS Statistics). Анализ соответствия параметрам нормальности характера распределения признаков проводился при помощи теста Колмогорова-Смирнова (при $p < 0,05$ распределение признака считали отличающимся от нормального). Сравнение количественных признаков, удовлетворяющих условиям нормального распределения и равенству дисперсий, проводилась с помощью непарного и парного t -теста Student или одно- и многофакторного дисперсионного анализа (ANOVA), не удовлетворяющих условиям нормального распределения или равенству дисперсий – с помощью критерия U -теста Mann-Whitney или Wilcoxon signed ranks test. Сравнительный анализ категориальных переменных и данных таблиц 2×2 проводился с помощью критерия χ^2 -Пирсона. В случае нарушения предположений, лежащих в основе критерия χ^2 -Пирсона, использовался точный двусторонний критерий Фишера. Различия в показателях считались достоверными при $p < 0,05$. Для построения кривых выживаемости применялся метод Каплан-Мейера. Кумулятивная 3-, 5- и 8-летняя вероятность дожития рассчитывалась с помощью таблиц жизни или метода Каплан-Мейера. Log-rank тест использовался для непараметрического сравнения кривых выживаемости. Многофакторный анализ выполнялся пошаговым методом. Чтобы установить точку разделения по AUC, использовали харак-

теристическую кривую (receiver operating characteristic curve, ROC-curve), т. е. кривую взаимной зависимости вероятностей ложноположительных и истинноположительных результатов. Оптимальный порог отсечения для классификации признака определялся на основании требования баланса или максимальной суммарной чувствительности и специфичности. Для выявления силы и направления связей между исследуемыми количественными переменными использовался корреляционный анализ с расчётом соответствующего коэффициента корреляции: Пирсона в случае нормального распределения величин и Спирмена для показателей, не подчиняющихся закону нормального распределения. Регрессионная модель пропорциональных рисков Кокса применялась для одно- и многофакторного анализа предикторов летального исхода в раннем и отдалённом послеоперационном периоде.

Результаты и обсуждение. Всесторонняя оценка полученных госпитальных и отдалённых результатов хирургического лечения первых 85 последовательных пациентов с ОГКМП в Республике Беларусь на базе ГУ РНПЦ «Кардиология», изучение и анализ эхокардиографических показателей таких пациентов, позволили разработать дифференцированный подход к лечению данной патологии у индивидуального пациента. Предложен двухэтапный алгоритм дифференциации тактики оперативного лечения при ОГКМП, при этом в его основу были положены следующие ключевые результаты настоящего исследования:

1. Масса иссечённого миокарда при миосептэктомии $\geq 5,0$ грамм является достоверным предиктором достижения оптимальных показателей резидуального пикового ситолического градиента (ПСГ) в ВТЛЖ до ≤ 20 мм рт. ст. при проведении септальной миозектомии без сопутствующего митрального протезирования (отношение шансов = 0,58 (95 % ДИ 0,356 x 0,934), $p = 0,025$) и имеет очень хорошее качество прогностической модели остаточного ПСГ в ВТЛЖ (площадь под ROC-кривой 0,821). Для модели прогноза оптимального остаточного ПСГ в ВТЛЖ в зависимости от массы иссечённого при миосептэктомии миокарда специфичность составляет 83,3 %, чувствительность – 73,8 % (среди пациентов 1-й группы 89,6 % верно распознанных случаев при чувствительности 87,5 %, специфичности 83,3%) [2].

2. Проведение изолированной миосептэктомии в ограниченном объёме по методике **A. Morrow [9]** позволило адекватно устранить все компоненты обструкции ВТЛЖ лишь у 4,3 % пациентов 1-й группы. При этом, немаловажно, у данных пациентов исходно регистрировалась митральная регургитация лишь 1+ степени. Значительно лучшие результаты демонстрирует методика **B. Messmer**: расширение объема септальной миозектомии вглубь полости ЛЖ по направлению к верхушке сердца, до уровня оснований папиллярных мышц, с дальнейшей их мобилизацией и частичным иссечением при гипертрофии и анатомических аномалиях [10].

3. При исходно сопоставимых размерных параметрах левого желудочка (ЛЖ) до операции, в отдалённом периоде ≥ 12 месяцев у пациентов 1-й группы регистрировалось достоверное увеличение размерных параметров ЛЖ по сравнению со 2-й группой ($p = 0,001$ и $p = 0,02$, соответственно), что свидетельствует о наличии положительного ремоделирования ЛЖ в 1-й группе за счёт более радикально выполненной миосептэктомии.

4. Субоптимальные/неоптимальные результаты и осложнения миосептэктомии в большинстве случаев были связаны с наличием периода накопления соответствующего опыта оперирующим хирургом.

5. Повторная и даже третичная ишемия миокарда и продлённое время искусственного кровообращения (ИК) при необходимости выполнения каких-либо дополнительных кардиохирургических процедур на МК (и не только) у пациентов с ОГКМП не привели к увеличению частоты послеоперационных осложнений. Время ишемии миокарда и ИК во время проведения операций среди пациентов общей когорты варьировало в широких пределах (45–210 минут и 61–270 минут, соответственно). При этом ни в одном случае не требовалось подключения механических вспомогательных устройств сердца в раннем послеоперационном периоде, что, в том числе, связано с нормальной или повышенной сократительной способностью (фракцией выброса) ЛЖ при ОГКМП. Время ишемии миокарда > 120 минут и время ИК > 150 минут при проведении однофакторного регрессионного анализа по методу пропорционального риска Кокса не явились значимыми предикторами летальности ($p = 0,545$ и $p = 0,461$, соответственно).

6. Умеренная недостаточность МК (2+ степени) после операции изолированной миосептэктомии либо миосептэктомии в сочетании с пластикой МК в отдалённом периоде является практически асимптомной. Сравнительный анализ показателей функционального класса сердечной недостаточности по NYHA, дистанции ходьбы по результатам 6-минутного теста, качества жизни по результатам опросника «MLHFQ» в отдалённом послеоперационном периоде не выявил достоверных различий между группами пациентов ($p = 0,77$, $p = 0,217$ и $p = 0,604$, соответственно). Отказ от коррекции резидуальной митральной регургитации 2+ степени у пациентов с обструктивной ГМКП абсолютно допустим, в том числе и потому, что механические протезы МК также не обладают абсолютной герметичностью при закрытии створок, характеризуясь наличием транспротеозной регургитации от 1+ до 2+ степени, заложенной производителем в качестве нормы.

7. Наиболее часто встречаемой органической патологией МК у пациентов 1-й группы явилась дилатация клапанного кольца (41,7 %).

8. Среди пациентов белорусской когорты с ОГКМП, не подвергавшихся протезированию МК, не зарегистрировано летальных исходов в период послеоперационного наблюдения до 8 лет, а митральное протезирование, напротив, было ассоциировано с достоверно худшей 3-летней кумулятивной выживаемостью (76,8 % во 2-й группе против 100 % в 1-й группе, Log-rank test, $p = 0,002$).

9. Истинные органические изменения нативного МК либо его поражение вторичным инфекционным процессом являлись причиной протезирования клапана лишь у 26,3% пациентов 2-й группы. При этом в белорусской когорте оперированных пациентов с ОГКМП отмечалось крайне частое, и не всегда обоснованное, применение протезирования МК в качестве метода хирургического лечения. Частота протезирований МК составила значительные 44,7% от числа первично проведенных оперативных вмешательств.

10. Протезирование МК при обструктивной ГМКП, вследствие ликвидации аннуло-папиллярной непрерывности, в отдалённом периоде приводит к снижению фракции выброса ЛЖ ($p = 0,003$). Также не происходит положительного ремоделирования ЛЖ по объёмно-размерным параметрам ($p > 0,05$), достоверно уменьшается площадь эффективного отверстия клапана ($p = 0,006$). После митрального протезирования у 42,1 % пациентов 2-й группы случились те или иные протезозависимые осложнения. Фатальные протезозависимые осложнения составили 50 %

в структуре причин общей послеоперационной летальности пациентов 2-й группы.

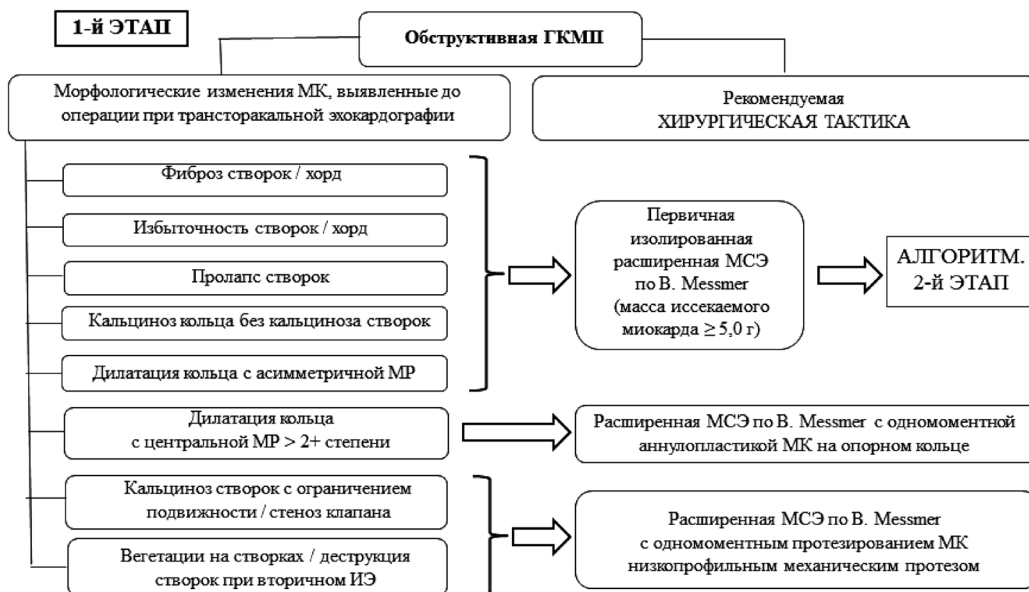11. Изолированное митральное протезирование видится сомнительным методом радикального хирургического лечения ОГКМП, так как приводит к менее значимому снижению ПСГ в выходном тракте ЛЖ в раннем послеоперационном периоде в сравнении с протезированием МК в сочетании с септальной миозектомией. Относительным показанием к нему иногда считают умеренную гипертрофию межжелудочковой перегородки (МЖП) (толщина < 18 мм), когда риск её перфорации при миосептэктомии выше. Однако, собственный опыт показывает, что с ростом количества подобных операций в с течением времени, формирование ятрогенных дефектов МЖП при проведении септальной миозектомии даже при сравнительно небольшом утолщении МЖП (15–17 мм) стало казуистическим событием. Применение изолированного протезирования МК при ОГКМП в РНПЦ «Кардиология» прекращено с 2012 года.

Непосредственно алгоритм дифференциации тактики хирургического лечения при ОГКМП представлен на рисунках 1 и 2.

Как видно из рисунка 1, на первом этапе глобальный выбор тактики хирургического лечения при наличии типичных признаков ОГКМП (асимметричной гипертрофии МЖП, аномального передне-систолического движения МК, функциональной митральной регургитации, обструкции ВТЛЖ с формированием значимого градиента давления между ЛЖ и аортой) может основываться на морфологических изменениях МК, выявленных при проведении трансторакального эхокардиографического исследования перед предстоящим оперативным вмешательством. Так, исходя из представленного в работе опыта лечения белорусской когорты пациентов с ОГКМП, при наличии фиброза створок (хорд) и/или их избыточности, пролапсов, кальциноза кольца без признаков кальцинирования створок и/или дилатации кольца с асимметрично направленным потоком регургитирующей в левое предсердие крови, рекомендуется проведение трансортальной изолированной расширенной миосептэктомии по методике В. Messmer с иссечением не менее 5,0 грамм гипертрофированного миокарда (при интраоперационном взвешивании). Как правило, при подобных морфологических изменениях МК, его недостаточность преимущественно носит функциональный характер, и с большой долей вероятности можно ожидать успешного разрешения патологических гемодинамических явлений, возникающих при обструкции ВТЛЖ (уменьшение выраженной/тяжёлой митральной регургитации до лёгкой/умеренной, уменьшение выраженности или полное исчезновение аномального передне-систолического движения МК, снижение ПСГ в ВТЛЖ до 20 и менее мм рт. ст.). В указанных случаях далее следует руководствоваться вторым этапом алгоритма, представленным на рисунке 2.

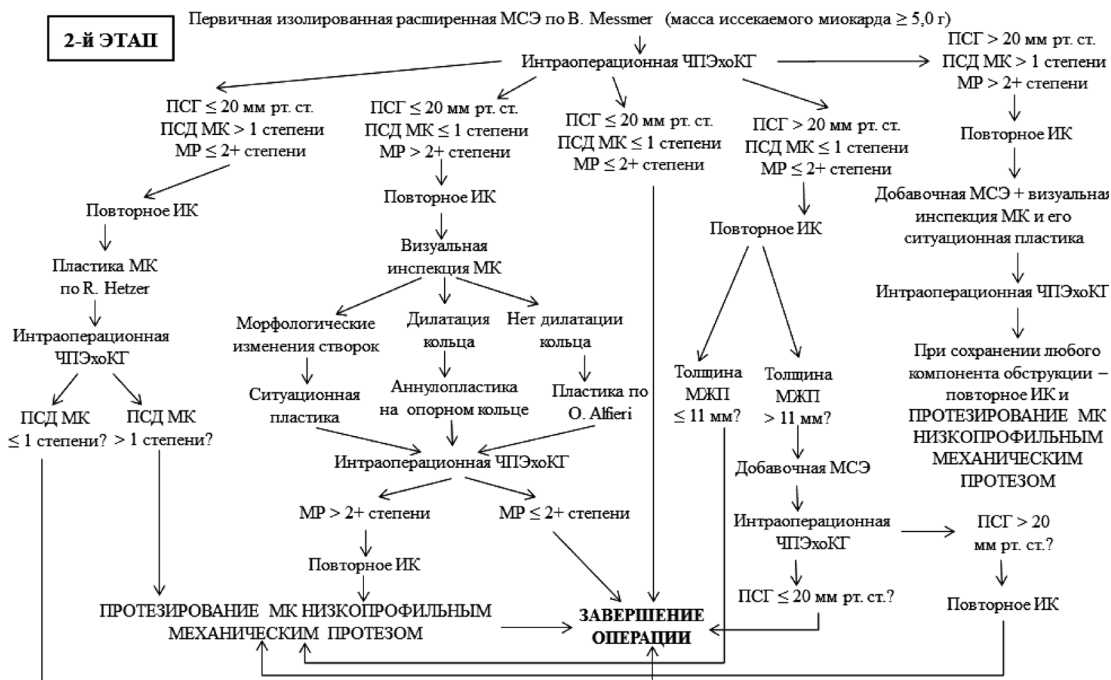
При наличии дилатации клапанного кольца с наличием митральной регургитации > 2+ степени может быть рекомендовано проведение расширенной миосептэктомии по методике В. Messmer с иссечением не менее 5,0 грамм гипертрофированного миокарда с одномоментной аннулопластикой МК на опорном кольце. В аналогичной ситуации, но при МР 2+ степени и менее рекомендуется на первом этапе ограничиться проведением изолированной септальной миозектомии по В. Messmer.

Показанием к одномоментному с миосептэктомией протезированию МК низкопрофильным механическим протезом, на основании анализа результатов нашего опыта ле-



MR – митральная регургитация; ИЭ – инфекционный эндокардит; МСЭ – мисептэктомия.

Рисунок 1. Первый этап алгоритма дифференциации тактики хирургического лечения при ОГКМП.



ПСД – передне-систолическое движение; MR – митральная регургитация; ЧПЭхоКГ – чреспещеводная эхокардиография.

Рисунок 2. Второй этап алгоритма дифференциации тактики хирургического лечения при ОГКМП.

чения, могут быть только кальциноз створок с ограничением их подвижности и формированием митрального стеноза, а также редкие случаи присоединения сопутствующего вторичного ИЭ клапана с развитием деструкции створок и наличием множественных вегетаций.

Второй этап алгоритма (рисунок 2) описывает возможные дальнейшие действия оперирующего хирурга после первичного выполнения изолированной расширенной трансортальной мисептэктомии по методике В. Messmer с массой иссекаемого миокарда не менее 5,0 грамм. Как показывает практика, такое вмешательство может быть с успехом выполнено не только при выраженной, но и при умерен-

ной гипертрофии МЖП (толщина 15–17 мм), если хирург обладает достаточным опытом проведения септальных мисептэктомий при ОГКМП.

Так, наиболее часто при условии тщательного и скрупулёзного выполнения расширенной мисептэктомии, при проведении контрольной интраоперационной чреспещеводной эхокардиографии регистрируется оптимальный результат коррекции: ПСГ в ВТЛЖ снижается до ≤ 20 мм рт. ст., ПСД МК либо полностью нивелируется, либо уменьшается до гемодинамически малозначимого (1-й степени), выраженная или тяжёлая функциональная митральная регургитация уменьшается до лёгкой либо умеренной. При дости-

жении такого результата разрез аорты ушивается и операция завершается.

При величине резидуального ПСГ в ВТЛЖ > 20 мм рт. ст. и удобоваримых остальных показателях, указанных выше, рекомендуется возобновление ИК и проведение повторной кардиоopleгии. При толщине гипертрофированной МЖП после первичной миосептэктомии > 11 мм по данным чреспищеводной эхокардиографии целесообразно осуществить дополнительное трансортальное иссечение миокарда ВТЛЖ с целью увеличения толщины резекции, а при необходимости – и её глубины по направлению к верхушке ЛЖ. Сохранение даже после данных манипуляций остаточного ПСГ > 20 мм рт. ст. является показанием к протезированию МК низкопрофильным механическим протезом. При толщине МЖП после первичной миосептэктомии ≤ 11 мм рекомендуется выполнить митральное протезирование во время второго периода миокардиальной ишемии и ИК.

При сохранении аномального передне-систолического движения МК > 1 степени после расширенной септальной миоэктомии рекомендуется дополнительно выполнить пластику МК по R. Hetzer, ограничивающую чрезмерную подвижность передней створки клапана, которая потенцирует передне-систолическое движение [11]. Во время дальнейшего чреспищеводного эхокардиографического контроля при условии уменьшения передне-систолического движения до ≤ 1 степени, операция может быть завершена, и только при сохранении этого феномена рекомендуется выполнить протезирование МК.

Наличие остаточной митральной регургитации > 2+ степени при адекватном снижении ПСГ в ВТЛЖ и устранении передне-систолического движения МК является показанием к возобновлению ИК для визуальной инспекции МК. При наличии различных значимых морфологических изменений створок необходимо к прибегнуть к так называемой «сложной» реконструкции клапана в зависимости от конкретной анатомической ситуации, т. е. к возможной резекции створки (-ок), восстановлению их целостности в сочетании с аннулопластикой и т. д. Выявление при ревизии только дилатации кольца МК является показанием к выполнению аннулопластики на опорном кольце. При этом не должны быть использованы опорные кольца малых типоразмеров, так как они могут приводить к рецидиву аномального передне-систолического движения МК. Если при визуальной инспекции клапана оперирующим хирургом не выявляется аннулодилатация и другие, кроме фиброза створок, значимые анатомические изменения, для уменьшения значимой остаточной митральной регургитации рекомендуется применить пластику клапана швом по O. Alfieri [12]. Сохранение эхокардиографически значимой митральной недостаточности даже после вышеуказанных мероприятий во втором периоде миокардиальной ишемии является показанием к митральному протезированию низкопрофильным механическим протезом.

Наиболее редким и неблагоприятным интраоперационным результатом первично изолированной септальной миоэктомии у пациентов с ОГКМП является сохранение значимых остаточного ПСГ в ВТЛЖ, передне-систолического движения МК и митральной регургитации, то есть всех трёх основных компонентов, составляющих гемодинамическую картину обструкции выходного тракта ЛЖ. Как правило, возникновение подобной ситуации казуистично при условии соблюдения прецизионной техники расширенной миосептэктомии по В. Messmer с контролем массы иссекаемого миокарда. Причиной такого результата, как правило, будет являться нерадикально проведенная резекция ткани МЖП.

Если приходится столкнуться с таким развитием событием, то во время повторной кардиоopleгии и ИК рекомендуется выполнить максимально возможную добавочную септальную миоэктомию с одномоментной визуальной инспекцией МК через левое предсердие и его ситуационной пластики в зависимости от выявляемых морфологических изменений. При условии и дальнейшего сохранения гемодинамической значимости любого из компонентов обструкции выходного тракта ЛЖ, показано протезирование МК.

Таким образом, на основании сравнительного анализа результатов лечения разработан алгоритм дифференциации хирургической тактики при ОГКМП, результатом применения которого ожидается значительное снижение частоты применения митрального протезирования и максимально широкое использование изолированной расширенной миосептэктомии (с минимальным риском интра- и послеоперационных осложнений, связанных с проведением ИК) в оперативном лечении белорусской когорты пациентов.

Литература

1. Одинцов, В. О. Средне-отдалённые результаты оперативного лечения обструктивной гипертрофической кардиомиопатии / В. О. Одинцов, А. П. Шкет, С. М. Комиссарова, С. В. Спиридонов, В. В. Шумовец, В. В. Андрущук, Н. Н. Щетинко, Ю. П. Островский // Кардиология в Беларуси. – 2015. – № 5. – С. 21–43.
2. Одинцов, В. О. Влияние массы иссеченного миокарда на остаточный градиент давления в выходном тракте левого желудочка после миосептэктомии у пациентов с обструктивной ГКМП / В. О. Одинцов, В. В. Шумовец, В. В. Андрущук, А. П. Шкет, Ю. П. Островский // Кардиология в Беларуси. – 2017. – № 6.
3. Underwent either not underwent mitral valve replacement in surgical treatment of HOCM: midterm outcomes / V. Adzintsov, S. Spiridonov, V. Podpalov, Y. Ostrovsky // Abstract book of 7th Joint Scandinavian Conference in Cardiothoracic Surgery. – Bergen, Norway, 2015. – P. 72.
4. Long-term follow-up of associated mitral valve replacement in surgical treatment of hypertrophic obstructive cardiomyopathy (HOCM): single-center initial experience / V. Adzintsov, A. Shket, U. Andrushchuk, V. Shumavets, S. Spiridonov, M. Shchatsinka, Y. Ostrovsky // The Journal of cardiovascular surgery. – 2017. – Vol. 58, suppl. 2, № 3. – P. 76–77.
5. Wan, C. K., Dearani J. A., Sundt T. M. 3rd, et al. What is the best surgical treatment for obstructive hypertrophic cardiomyopathy and degenerative mitral regurgitation?
6. Kaple, R. K., Murphy R. T., DiPaola L. M. et al. Mitral valve abnormalities in hypertrophic cardiomyopathy: echocardiographic features and surgical outcomes. *Ann Thorac Surg.* 2008 May;85(5): 1527–35.
7. Walker, W. S., Reid K. G., Cameron E. W., Walbaum P. R., Kitchin A. H. Comparison of ventricular septal surgery and mitral valve replacement for hypertrophic obstructive cardiomyopathy. *Ann Thorac Surg.* 1989 Oct;48(4):528–34.
8. Krajcer, Z., Leachman R. D., Cooley D. A., Coronado R. Septal myotomy-myomectomy versus mitral valve replacement in hypertrophic cardiomyopathy. Ten-year follow-up in 185 patients. *Circulation.* 1989;80:157.
9. Morrow, A. G. Hypertrophic subaortic stenosis; operative methods utilized to relieve left ventricular outflow tract obstruction / *J. Thorac. Cardiovasc. Surg.* 1978;76:423–430.
10. Messmer, B. J. Extended myectomy for hypertrophic obstructive cardiomyopathy. *Ann Thorac Surg* 1994;58:575–577.
11. Shah, A. A., Glower D. D., Gaca J. G. Trans-aortic Alfieri stitch at the time of septal myectomy for hypertrophic obstructive cardiomyopathy // *J. Card. Surg.* 2016 Aug;31(8):503–6.
12. Nasser, B. A., Stamm C., Siniawski H., Kukucka M., Komoda T., Delmo Walter E. M., Hetzer R. Combined anterior mitral valve leaflet retention plasty and septal myectomy in patients with hypertrophic obstructive cardiomyopathy // *Eur. J. Cardiothorac. Surg.* 2011 Dec;40(6):1515–20.

Поступила 11.09.2017 г.