

А.А. Коструб, Р. И. Блонский, В. Б. Заец.

СОВРЕМЕННЫЕ ПОДХОДЫ К КЛАССИФИКАЦИИ ТРАВМ ПАХОВОЙ ОБЛАСТИ У СПОРТСМЕНОВ

Клиника спортивной и балетной травмы

ГУ «Институт травматологи и ортопеди НАМНУ», г. Киев, Украина

Представлено теоретическое и практическое обоснование классификации травм паховой области у спортсменов.

Травмы паховой области составляют 5 - 11.2% в структуре всего спортивного травматизма, их частота и локализация напрямую зависит от вида спортивной деятельности и наиболее присуща спортсменам игровых видов спорта, таких как футбол, хоккей и регби.

Ключевые слова: *ARS-синдром, грыжа спортсмена, повреждение суставной губы, артроскопия, тендинопатия.*

A.A. Kostorub, R.I. Blonskiy, V.B. Zaets

MODERN APPROACHES TO CLASSIFICATION OF SPORTSMEN INGUINAL REGION TRAUMAS.

The following information gives theoretical and practical basis of the named classification.

Inguinal region traumas take 5 - 11.2% of all sports traumas and their frequency and location depend directly on the sports activity itself. They are mostly typical of such team kinds of sport as football, hockey and rugby.

Key words: *ARS-syndrome, sportsmen's hernia, articular lip injury, arthroscopy, tendinopathy.*

Оригинальные научные публикации

Несвоевременная и неправильная диагностика, а также недостаточные методы лечения больных (особенно спортсменов) с травмами паховой области - приводит к срыву компенсаторных механизмов, что в свою очередь приводит к развитию стойкого болевого синдрома и является довольно частой причиной частичной или полной потери спортсменом его работоспособности [1,2,3]

Материалы и методы. Проведя детальный анализ 356 больных, прошедших лечение в клинике спортивной и балетной травмы ГУ «ИТОНАМНУ», за период с 2006 по 2012 годы, а также данные современной литературы, мы сделали вывод, что на сегодняшний день не существует действующей рабочей классификации травм паховой области у спортсменов. Исходя из этого, мы решили систематизировать и разделить травмы паховой области у спортсменов (ТПОС) на основании анатомического субстрата [1–10]:

Тендогенные - повреждение сухожилий приводящих мышц бедра, косой и прямой мышцы живота и т.п.;

Миогенные - частичные или полные повреждения *m. iliopsoas*, *m. mm. adductor longus et brevis*, *m. gracilis*, дистальной части *m. rectus abdominis*, передней части *m. adductor magnus*, а также проксимальной части *m. rectus femoris*;

Артрогенные - травматические повреждения суставной губы тазобедренного сустава, травматические дефекты суставного хряща вертлужной впадины и головки бедренной кости, свободные костно-хрящевые тела, повреждения капсульно-связочного аппарата коленного сустава;

Остеогенные - травматические и стрессовые переломы проксимального отдела бедренной кости и костей таза;

Симфизогенные - лонный симфизит, нестабильность лонного сочленения и т.п.;

Ингвинальные - грыжа спортсмена;

Нейрогенные - посттравматические нейропатии *n. ilioinguinalis*, *iliohypogastricus*, *genitofemoralis* т.п.

Остановимся на каждом из них более подробно.

Результаты и обсуждение. Тендогенные повреждения могут развиваться в ткани сухожилия, а также в месте их прикрепления к костям (ентенз), как на фоне острого повреждения (надрывы и разрывы) сухожилий *mm. adductor longus et (or) brevis*, *m. gracilis*, дистальной части *m. rectus et m. obliquus abdominis*, *m iliopsoas* а также передней части *m.adductor magnus* в местах их прикре-

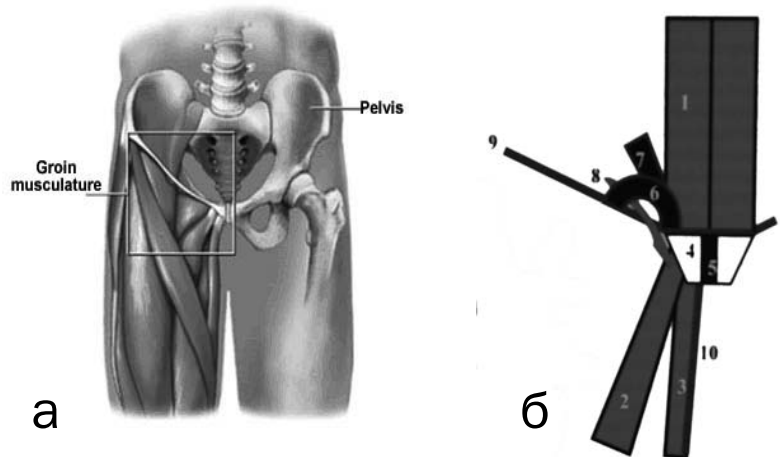


Рис.1. Анатомическое (а) и схематическое (б) изображение структур паховой области человека: 1 - прямая мышца живота, 2 - длинная приводящая мышца бедра, 3 - тонкая приводящая мышца бедра, 4 - лобковая кость, 5 - лобковый симфиз, 6 - наружное паховое кольцо, 7 - апоневроз наружной косой мышцы живота, 8 - семенной канатик, 9 - паховый канал, 10 - фасция тонкой мышцы бедра.

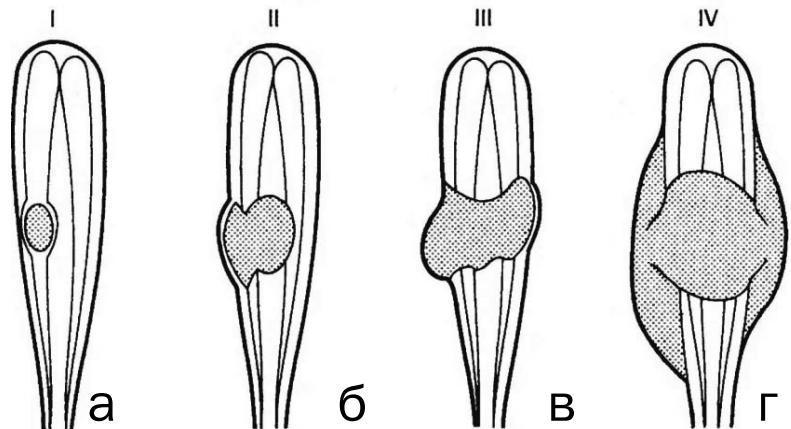


Рис. 2. Степени повреждения мышц: а – I степень; б – II степень; в – III степень; г – IV степень

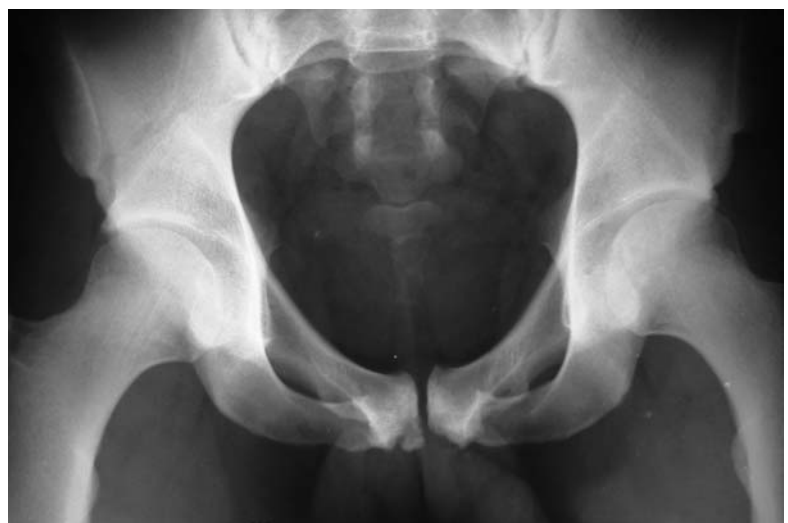

Рис. 3. Рентгенограмма футболиста со стрессовым переломом лобковой кости в месте прикрепления приводящих мышц бедра.

пления к лобковой или седалищной кости, так и на фоне хронической перегрузки (рис. 1) [2,11].

Повреждение сухожилий паховой области у спортсменов можно разделить по следующим критериям [12-16].1). По времени возникновения:

- Острые (разрывы, частичные надрывы, искажения, тендинит т.п.)

- Хронические (тендинопатии, тендинозы, дегенеративные разрывы).

2). По степени повреждения:

- Дисторсии (изменения видны только на микроскопическом уровне)

- Частичные надрывы:

- а) малые < 25% поперечника
- б) средние и 25-50% поперечника
- в) большие 50-75% поперечника
- г) массивные 75-99% поперечника

- Полный разрыв

3). По локализации:

- Зона мышечно-сухожильного соединения (МСС);

- Зона костно-сухожильного соединения (КСС);

- Собственно зона сухожилия

лия

Миогенные повреждения могут развиваться как собственно в мышечной ткани так и в зоне мышечно-сухожильного соединения (МСС) проксимальной части *m. adductor longus et (or) brevis, m. gracilis*, дистальной части *m. rectus et m. obliques abdominis, m iliopsoas* а также передней части *m.adductor magnus*, при этом повреждения мышц распределяются в зависимости от механизма травмы на: ушибы, дисторсии и разрывы.

Повреждение мышц можно разделить на четыре категории. При легком типе повреждения - дисторсии (I степень) происходит минимальный подфасциальный разрыв отдельных мышечных волокон с отеком, дискомфортом во время выполнения движений с незначительным снижением силы и наличием ограничения движений. При среднем типе повреждения - частичном разрыве (II степень) имеет место выраженное повреждение мышечных волокон с целой фасцией и наличием подфасциальной гематомы, при этом полного разрыва мышцы не происходит, однако отмечается снижение силы мышцы и наличие ограничения движений. При тяжелом типе повреждения (III степень) - имеет место полное повреждение мышечных волокон с со-

хранением целостности фасции и наличием выраженной подфасциальной гематомы, при этом отмечается выраженное снижение силы мышцы и наличие значительного ограничения движений. IV степень повреждения характеризуется полным разрывом мышцы и фасции с выходом гематомы за пределы фасции [17,18] (рис. 2).

К остеогенным повреждениям относят травматические и стрессовые переломы проксимального отдела бедренной кости и костей таза, которые могут развиваться у спортсменов вследствие острой или хронической травмы. Следует отметить, что данные повреждения составляют менее 1% от всех травм паховой области у спортсменов. При этом травматические повреждения характерны более для спортсменов контактных видов спорта, а также горных лыж, прыжков с трамплина, авто и мотоспорта, тогда как стрессовые переломы более характерны для спортсменов которые испытывают хронические однотипных нагрузок, к ним относят стайеров, триатлонистов, а также спортсменов игровых видов спорта [4,9] (рис. 3.).

К симфизиогенным повреждениям паховой области у спортсменов относят лобковый симфизит, а также микро-




Рис. 4. Схематическое изображение биомеханизма развития микронеустойчивости переднего тазового полукольца.

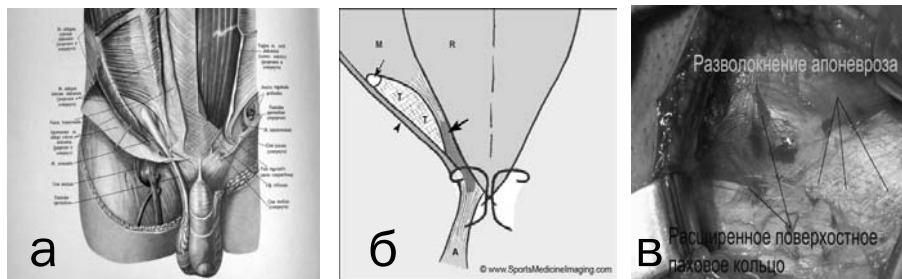


Рис. 5. Анатомическое (а), схематическое (б) и интраоперационное (в) изображение структур пахового канала человека.

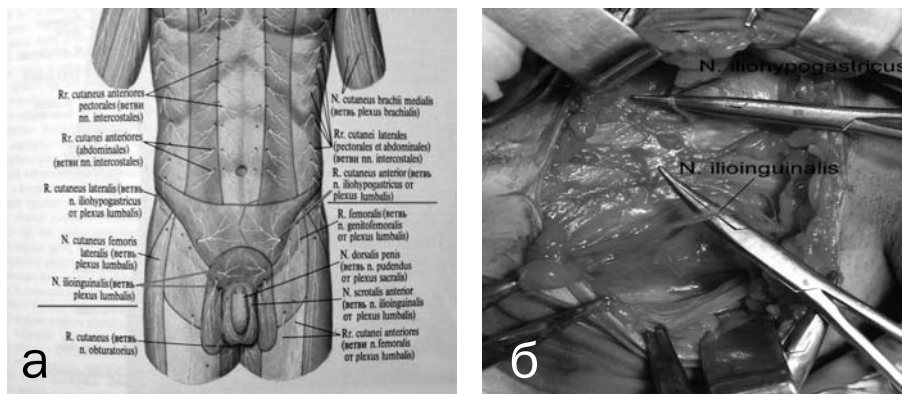


Рис. 6. Схематическое (а) и интраоперационное (б) изображение нервных структур паховой области человека.

Оригинальные научные публикации

нестабильность переднего тазового полукольца. Как известно, таз является местом биомеханического равновесия между верхней и нижней половиной тела. До костей таза прикрепляется большое количество мышц, которые обеспечивают тонкое равновесие для координации движений, передаваемых через таз. При этом вокруг лобкового сочленения существует определенный «люфт», что в норме составляет 2 мм фронтальной и 3 мм в сагиттальной плоскостях. При этом главными стабилизаторами равновесия вокруг переднего тазового полукольца служат мощные приводные мышцы бедра, а также прямые и косые мышцы живота [4] (рис. 4).

Долговременные однотипные нагрузки, связанные с асимметричным сокращением приводящих мышц бедра, прямых и косых мышц живота, приводят к микротравматизации, воспалению, а также к дегенеративным изменениям данной локализации, с последующим возникновением микро- или полных разрывов сухожильно-связочного аппарата вокруг лобкового симфиза, а вследствие этого приводят к нарушению биомеханической равновесия и развитию нестабильности переднего тазового полукольца [20-22].

К ингингальным повреждениям паховой области у спортсменов относят грыжу спортсмена (sportsman's hernia). Данный термин впервые предложил Gilmore J, он означает неосложненную прямую паховую грыжу, что возникает у спортсменов во время интенсивных физических нагрузок и проявляется болью в области паховой области с иррадиацией в мошонку и по внутренней поверхности бедра. При грыже спортсмена не происходит проникновение грыжевого мешка в структуры пахового канала, а только наблюдается растяжение задней стенки пахового канала (поперечной фасции), через область которой в результате повышения внутрибрюшного давления (при выполнении спортсменом физических упражнений), происходит кратковременное обратное выпячивание грыжевого мешка, что приводит к раздражению вокруг расположенных нервных окончаний и сопровождается развитием болевого синдрома [23,24,25] (рис. 5).

Нейрогенными причинами паховой боли у спортсменов, как правило, служат посттравматические нейропатии веточек нервов паховой области (n. ilioinguinalis, n. iliohypogastricus, n. Genitofemoralis и т. д.), возникающие в результате действия прямой травмы, или развития посттравматического отека с формированием спаек вышеуказанной локализации [3, 5, 26, 27] (рис. 6).

Артрогенные повреждения тазобедренного сустава составляют 15-21% всех травм паховой области у спортсменов, они делятся на [4,29,30,31]:

1. Повреждения суставной губы вертлужной впадины
2. Повреждение суставного хряща вертлужной впадины
3. Повреждение суставного хряща головки бедренной кости
4. Повреждения круглой связки головки бедренной кости
5. Посттравматические свободные костно-хрящевые тела

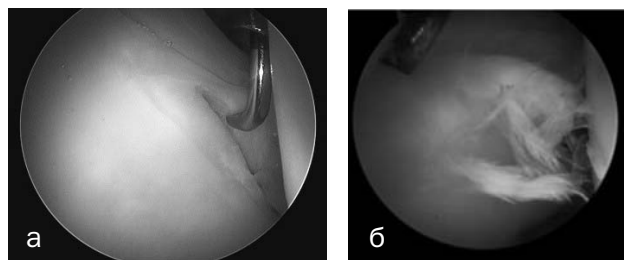


Рис. 7. Артроскопическая картина повреждения суставной губы вертлужной впадины тазобедренного сустава: а - радиальный разрыв; б - лоскутообразный разрыв.

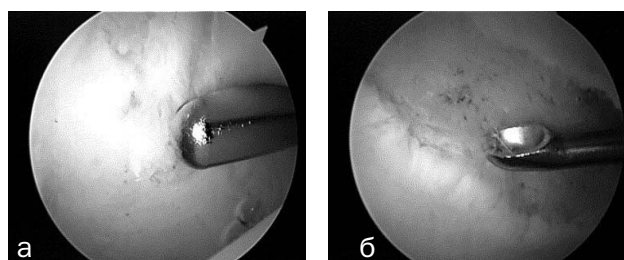


Рис. 8. Артроскопическая картина травматического дефекта суставного хряща тазобедренного сустава: а - головки бедренной кости; б - вертлужной впадины.

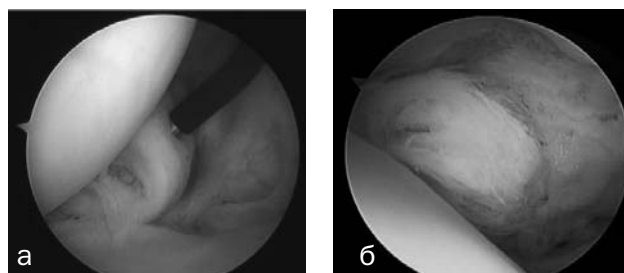


Рис. 9. Артроскопическая картина травматического дефекта круглой связки: а-частичный разрыв; б-полный разрыв.

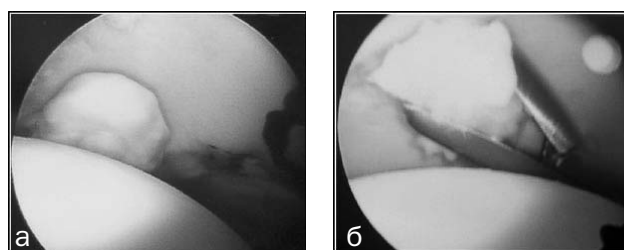


Рис. 10. Артроскопическая картина свободных костно-хрящевых и инородных тел тазобедренного сустава: а - костно-хрящевое; б - инородное тело.

6. Посттравматические инородные тела

Так, травматические повреждения суставной губы вертлужной впадины являются одной из частых причин артропатии тазобедренного сустава. По характеру разрыва, повреждения губы делятся на радиальные, поперечные, продольные, лоскутообразные разрывы, а также гипермобильность суставной губы (рис 7).

При этом McCarthy распределил повреждения суставной губы в зависимости от артроскопической картины на следующие стадии [34]:

0 стадия - контузия губы, без повреждения суставного хряща, синовит

1 стадия - простой локальный разрыв суставной губы с интактным суставным хрящом головки бедренной ко-

сти и вертлужной впадины

2 стадия - разрыв суставной губы с локальным дефектом суставного хряща головки бедренной кости и интактным суставным хрящом вертлужной впадины

3 стадия - разрыв суставной губы с локальным дефектом суставного хряща вертлужной впадины и интактным суставным хрящом головки бедренной кости

4 стадия - массивный разрыв суставной губы с повреждением суставного хряща вертлужной впадины и головки бедренной кости

Повреждение суставного хряща головки бедренной кости, а также вертлужной впадины также является довольно распространенной причиной проведения артротомии тазобедренного сустава (рис 8). По глубине дефекта суставного хряща (СХ) они распределяются на 4 степени (Outerbridge) [35].

1 степень - нарушение структуры СХ без макропризнаков нарушения его целостности;

II степень - нарушение целостности СХ, не достигает субхондрального слоя кости;

III степень - нарушение целостности СХ, которое достигает субхондрального слоя кости;

IV степень - полнослойный дефект, при котором субхондральный слой кости остается полностью обнаженным.

Повреждения круглой связки головки бедренной кости также являются одной из причин паховой боли у спортсменов. Так Byrd et Jones обнаружили 41 повреждение круглой связки среди 271 артроскопий тазобедренного сустава, среди них 12 были тотальными, а 29 частичными [32].

Свободные костно-хрящевые и инородные тела тазобедренного сустава также являются одним из следствий ТПОС и требуют выполнения артроскопического вмешательства [4].

Таким образом, травмы паховой области у спортсменов - это группа патологических состояний, которая может возникнуть у спортсмена во время его профессиональной деятельности, и характеризуется болевыми ощущениями в паховой области, что приводит к частичной или полной потере спортсменом его профессиональной деятельности.

По нашему мнению, на сегодняшний день, наиболее перспективным путем решения данной проблемы является четкая диагностика локализации патологического процесса и своевременно начатое адекватное, патогенетически обоснованное миниинвазивное лечение больных с привлечением эндоскопической техники и достижений современной клеточной терапии (применение аутологической плазмы, богатой факторами роста, аутологических мезенхимальных стволовых клеток). Предложенная нами классификация ТПОС позволит повысить эффективность лечения спортсменов с травмами паховой области и ускорит их возвращение к профессиональной деятельности.

Литература

1. Коструб, А.А., Блонский Р.И. / APC-синдром: клиника, диагностика, лечение / Спортсменская медицина, 2007, №3. С.90-95.
2. Maffulli, N. Tendon injuries Maffulli N., Renstrom P. - London: Springer, 2005. - P.150-157.
3. Jankovic, S. The groin pain syndrome / S. Jankovic, D. Hudetz // Arh Hig Rada Toksikol. - 2001. - Vol. 52, № 4. - P. 421.
4. Carlos, A. Guanche Hip and pelvis injuries in sports medicine. - Philadelphia, PA: Lippincott Williams&Wilkins, 2010
5. Gilmore, J. // Groin pain in the soccer athlete: fact, fiction, and treatment // . - 1998- Sports Med. 17(4):787-793. vii.

6. Renstrom, P. Groin injuries in athletes / P. Renstrom, L. Peterson // Br. J. Sports Med. - 1980. - Vol. 14. - P. 30-61.

7. Holmich, P., Saartok T., Renstrom P. //Groin Pain //.-2002- Scandinavian Textbook of Sports Medicine

8. Kemp, S, Batt ME. The sports hernia a common cause of groin pain. *Physician and Sports Medicine* 1998;26:36-44

9. Norris, C. Sports injuries diagnosis and management. - 2nd ed. / C. Norris Oxford: Butterworth and Heinemann, 1998. - P. 19-21 p

10. Gibbon, G. Imaging of orthopedic sports injuries / Gibbon G., Shilders E. - Berlin: изд-во, 2007. - P. 235-265.

11. Holmich, P. //Adductor related groin pain in athletes//. *Sports Medicine and Arthroscopy Review* 1998;5:285-91.

12. Коструб, О. О. Синдром хронічного перевантаження сухожильків: клініка, діагностика, лікування (огляд літератури) / О. О. Коструб, Р. І. Блонський // Вісник ортопед., травматол. та протез. - 2008. - № 4. - С. 60 - 66.

13. Khan, K. M. Overuse tendon injuries: Where does the pain come from? / K. M. Khan, J. L. Cook // *Sports Med. Arthrosc. Rev.* - 2000. - Vol. 8, № 1. - P. 17-31.

14. Maffulli, N. Tendon injuries Maffulli N., Renstrom P. - London: Springer, 2005. - P. 211-279.

15. Maffulli, N., Renstrom P. Tendon injuries / Maffulli N., Renstrom P. - London: Springer, 2005. - P. 279-321.

16. Jozsa, L. Human tendons : Anatomy, physiology and pathology / L. Jozsa, P. Kannus // Champaign I. L. Human Kinetics. - N-Y., 1997. - P. 76-124.

17. Спортивные травмы. Клиническая практика предупреждения и лечения / под общей ред. П. А. Ф. Х. Ренстрема. - К. : Олимпийская лит-ра, 2003. - 471 с.

18. Спортивные травмы. Основные принципы профилактики и лечения / под ред. П. А. Ф. Х. Ренстрема. - К. : Олимпийская лит-ра, 2002. - 378 с.

19. Kendall, F. P., McCreary E. K. Lower extremity muscles. In: Kendall FP, McCreary EK, eds. *Muscles: testing and function.* - London: Williams and Wilkins, 1983. - P. 158-179.

20. Lees, A, Nolan L. The biomechanics of soccer a review. *J Sports Sci* 1998;16:211-34.

21. Barfield WR. The biomechanics of kicking in soccer. *Clin Sports Med* 1998;17:711-28

22. Hackney, RG. *The sportsman's hernia: a cause of chronic groin pain.* *Br J Sports Med* 1993;27:58-62

23. Mayers, W., Foley D., Garret W., Mandlebaum B., //Management of severe lower abdominal or inguinal pain in high-performance athletes // . - 2000 - Am. J. Sports Med. 28 (1):2-8.

24. Docinovic, B., Sebecic B., Surgical treatment of chronic groin pain in athletes. *International orthopedics* 2012; 36:2361-2367

25. Simonet, WT, Saylor HL, Sim L. Abdominal wall muscle tears in hockey players. *IntJSports Med* 1995;16:126-8

26. McCrory P, Bell S: Nerve entrapment syndromes as a cause of pain in the hip, groin and buttock. *Sports Med* 1999; 27:261-274.

27. Torry MR, Schenker ML, Martin HD, et al: Neuromuscular hip biomechanics and pathology in the athlete. *Clin Sports Med* 2006; 25:179-197.

28. Scopp JM, Moorman 3rd CT: The assessment of athletic hip injury. *Clin Sports Med* 2001; 20:647-659.

29. Boyd KT, Peirce NS, Batt ME: Common hip injuries in sport. *Sports Med* 1997; 24:273-288.

30. Reider B, Martel J: *Pelvis, hip and thigh.* In: Reider B, Martel J, ed. *The Orthopedic Physical Examination,* Philadelphia: WB Saunders; 1999:159-199.

31. Kelly BT, Williams 3rd RJ, Philippon MJ: Hip arthroscopy. current indications, treatment options, and management issues *Am J Sports Med* 2003; 31:1020-1037.

32. Byrd JWT *Operative Hip Arthroscopy.*, New York: Springer; 2005

33. McCarthy, J., Wardell S, Mason J, et al: *Injuries to the acetabular labrum.* classification, outcome, and relationship to degenerative arthritis Paper presented at: American Academy of Orthopedic Surgeons 64th Annual Meeting; February 1997 San Francisco, American Academy of Orthopedic Surgeons, 1997.

34. Засаднюк, І. А. Вплив мезенхімальних стовбурових клітин на регенерацію суглобового хряща (експериментальне дослідження): автореф. дис. на здобуття ступеня канд. мед. наук : спец. 14.01.21 "Травматологія та ортопедія" / І. А. Засаднюк - К., 2009. - 16с.

35. Outerbridge R: The cause of chondromalacia patellae. *J Bone Joint Surg Br* 1961; 43:752-754.

Поступила 06.05.2013 г.