

Однорядный П-образный серозно-мышечный кишечный шов в условиях клиники

50 больных выполнены операции на желудке и кишечнике с применением однорядного П-образного серозно-мышечного шва и у 50-швом Альберта-Шмидена. Указанные швы применялись при резекции кишечника, ушивании ран кишки, наложении гастроэнтеро-и панкреатоцистоэнтероанастомозов. При указанных швах оценивали течение послеоперационного периода, развитие послеоперационных осложнений, сроки нормализации температуры, показатели крови и длительность пребывания в стационаре. Более благоприятные результаты отмечены при применении однорядного П-образного серозно-мышечного шва, худшие при использовании шва Альберта-Шмидена.

В Республике Беларусь ежегодно выполняется более 100 тыс. операций на органах брюшной полости и около 6 тыс. сопровождаются вскрытием просвета кишечника (7). Принимая во внимание высокий процент осложнений при этих операциях, можно представить значение в практической хирургии проблемы кишечного шва.

На основании выявленных, и ранее известных закономерностей, мы сформулировали теорию кишечного шва и с учетом теоретических положений разработали и апробировали в эксперименте новый однорядный П-образный серозно-мышечный кишечный шов (4-Рис.1.).

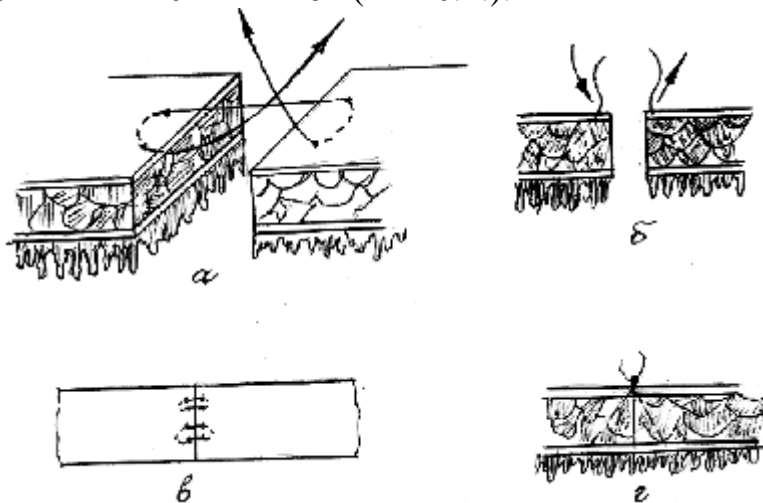


Рис.1. Схема формирования межкишечного соустья однорядным П-образным серозно-мышечным швом: а-проведение лигатур через серозный и мышечный слои, б-ход лигатуры в стенке кишки, под углом 45°, в – вид шва со стороны брюшины после завязывания лигатур, г-контакт слоев стенки после наложения шва.

Анастомозируемые концы кишки сопоставляют. Вкол иглы производят на расстоянии 2 мм от края ушиваемой кишки. Иглу проводят на глубину 3 мм под углом 45° к поверхности брюшины и выводят на расстоянии 3-4 мм от вкола и 2 мм от края ушиваемой кишки. На противоположном крае кишки производят вкол на расстоянии 2 мм от края и иглу проводят на глубину 3 мм под углом 45° к поверхности брюшины с тем, чтобы вкол иглой был на расстоянии 2 мм, от края ушиваемой кишки и напротив первичного выкола на противоположном крае. Получается П-образный шов, лигатуры которого проведены через серозный и мышечный слои, под углом 45° к поверхности брюшины. При завязывании такого шва сближаются края ушиваемой кишки таким

образом, что все слои разреза сопоставляются друг с другом – получается послойная адаптация краев кишки. Такие П-образные узловые швы накладывают друг от друга на расстоянии 3-4 мм по всему периметру анастомозируемой кишки. Затягивают наложенные швы с умеренной силой так, чтобы не было гофрирования краев и чрезмерного сдавливания тканей. Погружные серозно-мышечные швы не накладывают. Предложенный шов исключает сдавление сосудов питающих края кишечной раны, гемостаз в области пересеченной кишки осуществляется по общим правилам. Кровоточащие сосуды кишки перевязываются отдельными лигатурами, и при достижении полного гемостаза приступают к формированию анастомоза. Положительные результаты экспериментальных испытаний этого кишечного шва позволили применить его в условиях клиники.

Целью настоящего исследования явилось изучение в клинике результатов операции на кишке с использованием однорядного П-образного серозно-мышечного кишечного шва.

Для решения поставлены следующие задачи:

1. Провести сравнительную оценку однорядного П-образного серозно-мышечного кишечного шва со швом Альберта-Шмидена в условиях клиники.
2. Дать рекомендации по улучшению результатов операции на желудке и кишечнике.

Материал и методы

Для решения поставленных задач проведен анализ результатов операций на кишечнике у 100 больных хирургических отделений 10-й городской клинической больницы. В таблице 1 приведены заболевания, по поводу которых производились оперативные вмешательства.

Таблица 1

Заболевания и виды операций у больных сравниваемых групп

Диагноз	Вид операции	Число оперированных больных	
		предложенный кишечный шов	шов Альберта-Шмидена
Язвенная болезнь желудка и 12-перстной кишки, осложненная стенозом, кровотечением, пенетрацией, прободением	Резекция желудка по Б-Ит с анастомозом Брауна	17	14
	Гастроэнтеро-анастомоз	4	5
Кишечная непроходимость	Резекция кишки с анастомозом	8	11
Травма живота	Ушивание кишки, резекция кишки с анастомозом	6	9
Тромбоз мезентериальных сосудов	Резекция кишки с анастомозом	4	5
Инородное тело кишечника	Энтеротомия, ушивание кишки	2	-
Болезнь Крона	Резекция кишки с анастомозом	1	2
Губовидный свищ	Резекция кишки с анастомозом	3	2
Киста поджелудочной железы	Цистоэнтеро-анастомоз	5	2
Всего		50	50

При выполнении резекции желудка с гастроэнтероанастомозом однорядный П-образный серозно-мышечный шов использовался для формирования соустья по Брауну. При формировании цистоэнтероанастомозов при кистах поджелудочной железы тонкая кишка прошивалась однорядным П-образным серозно-мышечным швом. В стенке кисты ход лигатуры имел аналогичное направление без захвата внутренней оболочки.

У 50 больных при формировании анастомоза или ушивании кишечной раны использовали однорядный П-образный серозно-мышечный шов (Викрил 3/0). Результаты этих операций сопоставлены с результатами таких же вмешательств у 50 больных, которым применяли шов Альберта-Шмидена. Сравнимые группы были

сопоставимы по возрасту, полу, заболеваниям и объему выполненных операций. Изучили течение послеоперационного периода, сроки нормализации показателей крови, степень выраженности и продолжительность температурной реакции, осложнения, сроки клинического выздоровления.

Анализ и обсуждение результатов

Анализ результатов клинического применения нового вида шва показал, что при его использовании у больных не наблюдалось послеоперационного перитонита и других бактериальных осложнений, в то время как в контрольной группе больных у одного развился инфильтрат брюшной полости, у другого-послеоперационный перитонит.

При применении однорядного П-образного серозно-мышечного шва отмечено более легкое течение послеоперационного периода, проявившееся, в первую очередь, более быстрой нормализацией температуры тела (табл.2).

Таблица 2

Продолжительность температурной реакции в послеоперационном периоде при использовании швов Альберта-Шмидена и однорядного П-образного серозно-мышечного

Вид шва	Число больных	с нормальной температурой	Число больных													
			Сроки нормализации температуры тела (сутки)													
			1	2	3	4	5	6	7	8	9	10	11	13	30	
Однорядный П-образный серозно-мышечный	50	7	15	9	8	6	-	2	-	1	-	1	-	-	-	
Альберта-Шмидена	50	1	1	3	5	17	9	2	2	4	-	2	2	1	1	

У 15 больных температурная реакция наблюдалась лишь в течение первых суток и лишь у одного в течение 10 дней. У 17 больных, которым накладывался шов Альберта-Шмидена повышенная температура сохранялась в течение 4 суток и у 6 пациентов более 8 дней. В группе больных, у которых использовался однорядный П-образный серозно-мышечный шов, отмечена более ранняя нормализация показателей крови (11 дней, $P < 0,01$) по сравнению с контрольной группой больных (табл.3).

Таблица 3

Сроки клинического выздоровления (выписка из стационара) и нормализация показателей крови в зависимости от вида кишечного шва (в сутках)

Сроки клинического выздоровления		Сроки нормализации показателей крови	
однорядный П-образный серозно-мышечный шов	шов Альберта-Шмидена	однорядный П-образный серозно-мышечный шов	шов Альберта-Шмидена
14,6±3,9	21±0,4	8,15±3,3	19,2±0,4

При применении нового вида кишечного шва так же быстрее нормализовалась температура, что обусловило более легкое течение послеоперационного периода, более раннее клиническое выздоровление больных (7 дней, $P < 0,01$) и сокращение сроков пребывания их в стационаре. Применение адекватных кишечных швов в хирургии желудочно-кишечного тракта – основа профилактики осложнений благоприятного непосредственного и отдаленного результатов операций. Кроме использования лучшего кишечного шва, профилактика осложнений после его наложения должна включать щадящую хирургическую технику, подавление активности микрофлоры в просвете анастомоза, раннее восстановление перистальтики и другие общепринятые мероприятия (2, 3, 4, 6). Хороший кишечный шов обеспечивает благоприятное течение послеоперационного периода за счет уменьшения инфицирования брюшной полости после его наложения. Это, в свою очередь, минимизирует воспалительные процессы в области соустьев, всегда присутствующие после наложения анастомозов, и уменьшает развитие спаечного процесса в брюшной полости. В конечном итоге у больных после таких операций в отдаленном периоде реже развивается абдоминальный спаечный синдром и спаечная кишечная непроходимость. Применение нового вида кишечного шва создает определенный экономический эффект. Стоимость одного койко-дня в общехирургическом стационаре составляет 28 тысяч рублей, а количество операций со вскрытием просвета кишки в РБ около 6 тысяч (7). Суммарный экономический эффект может составить более 1 млрд. рублей. Расчет проведен по формуле:

$$N = n \times t \times r$$

N-суммарный экономический эффект

n – количество операций со вскрытием просвета кишки

t – количество сокращенных дней пребывания в стационаре

р – стоимость одного койко-дня

Таким образом, клинические испытания предложенного однорядного П-образного серозно-мышечного шва показали его высокие качества. Это позволяет рекомендовать предложенный шов для широкого внедрения в хирургическую практику с целью улучшения результатов операций на желудке и кишечнике.

Выводы

1. При выполнении операций на кишечнике предпочтение следует отдавать однорядному П-образному серозно-мышечному шву, отвечающему большинству требований теории кишечного шва.
2. Применение однорядного П-образного серозно-мышечного шва не требует дополнительных затрат и создает определенный экономический эффект, за счет сокращения пребывания больных в стационаре и исключения послеоперационных осложнений.
3. Практическим хирургам при выполнении операций на кишечнике следует отказаться от применения шва Альберта-Шмидена в связи с худшими показателями по всем изучаемым параметрам.

Литература

1. Батвинков Н.И. Однорядный шов в хирургии желудочно-кишечного тракта // Материалы международной научно-практической конференции (35лет ГГМИ) – Гродно, 1993.-с.223-224.
2. Буянов В.М., Егоров В.И, Счастливцев И.В, и др. Механические свойства толстой кишки и кишечный шов. Сборник статей РГМУ «Современные проблемы хирургической практики», Москва, 2000, с.7-18.
3. Зараш М.П., Мельник В.М., Пойда А.И., Заверный Л.Г. Выбор метода восстановления непрерывности пищеварительного тракта. – М.-Хирургия, №11,2002.- с.73-79.
4. Кипель В.С., Запорожец А.А, Шотт А.В., Теоретические основы кишечного шва // Здоровоохранение. – 2004, №2.-с.2-6.
5. Корепанов В.И., Мумладзе Г.Н. и др. Кишечный шов (иллюстрированный обзор литературы) М.1997.-74с.
6. Шотт А.В., Запорожец А.А., Клинецвич В.Ю. Кишечный шов. – Мн, Беларусь, 1983.
7. Здоровоохранение в Республике Беларусь. Официальный статистический сборник за 2004.-Минск, 2005.