

В. А. Катько, В. М. Черевко

## АППЕНДИЦИТ У ДЕТЕЙ: ИСТОРИЯ И СОВРЕМЕННЫЙ ВЗГЛЯД НА ПРОБЛЕМУ

УО «Белорусский государственный медицинский университет»

Первым в 1886 г. Американский патологоанатом R.H. Fitz назвал воспаление червеобразного отростка «острый аппендицит» и рекомендовал аппендэктомию. С 1970 по 2015 гг. в клинике оперирован по поводу острого аппендицита 48941 пациент в возрасте от года до 14 лет. Из них умер 41 ребёнок (0,08 %). В первом периоде с 1970 г. по 2000 г. оперировано 39 192 ребёнка. Из них аппендикулярных перитонитов было 4146: местные – у 2726, разлитые – у 1359, общие – у 61 пациента. Частота у детей грудного возраста – 0,1 % случаев; в возрасте 1–3 лет – 4,9 %, дошкольного возраста (4–7 лет) – 21,6 %, у детей 8–14 лет – 73,4 %. Недеструктивные формы составили 22,0 %, деструктивные – 80 %. Среди деструктивных форм острый флегмонозный аппендицит был у 59,5 %, гангренозный – у 10,6 % и прободной – у 7,9 %. С 2001 по 2015 гг. находилось на лечении 9749 пациентов: с недеструктивными формами 6,5 %, с деструктивными – 93,5 %. С перитонитом оперировано 311 пациентов (10,5 %). Из них 85 (27,3 %) лапароскопическим способом. В 2002–2003 гг. умерло 2 пациента, а с 2004 г. по 2015 г. летальных исходов не было.

**Ключевые слова:** аппендицит, острый аппендицит, флегмонозный аппендицит, гангренозный аппендицит, прободной аппендицит, аппендикулярный перитонит, аппендэктомия, лапароскопия диагностическая, УЗИ брюшной полости, недеструктивные формы, деструктивные формы, аппендэктомия, лапароскопическая аппендэктомия.

V. A. Katco, V. M. Cherevko

### APPENDICITIS IN CHILDREN: HISTORY AND MODERN VIEW OF THE PROBLEM

The first in 1886, the American pathologist R.H. Fitz called the inflammation of the appendix “acute appendicitis” and recommended appendectomy. From 1970 to 2015. The clinic operated on the acute appendicitis 48 941 patient aged from 1 to 14 years. Out of them 41 children (0.08 %) died. In the first period from 1970 to 2000, 39192 children were operated. Of these, appendicular peritonitis was 4146: local – in 2726, spilled – in 1359, general – in 61 patients. The incidence of infants is 0.1 %; at the age of 1–3 years – 4.9 %, preschool age (4–7 years) – 21.6 %, in children 8–14 years – 73.4 %. Non-structural forms amounted to 22.0 %, destructive forms – 80 %. Among the destructive forms of acute phlegmonous appendicitis was in 59.5 %, gangrenous – in 10.6 % and perforated – in 7.9 %. From 2001 to 2015 was on treatment of 9749 patients: with nondestructive forms of 6.5 %, with destructive forms – 93.5 %. With peritonitis operated 311 patients (10.5 %). Of these, 85 (27.3 %) are laparoscopic. In 2002–2003, 2 patients died, and from 2004 to 2015 there were no lethal outcomes.

**Key words:** appendicitis, acute appendicitis, phlegmonous appendicitis, gangrenous appendicitis, perforated appendicitis, appendicitis peritonitis, appendectomy, diagnostic laparoscopy, abdominal ultrasound, non-destructive forms, destructive forms, appendectomy, laparoscopic appendectomy.

Аппендицит у детей, как и у взрослых, – самое частое острое хирургическое заболевание, требующее ранней диагностики и своевременного оперативного лечения. Несмотря на эту истину, многие дети поступают в стационар с поздними сроками от начала заболевания и среди всех причин перитонитов у детей, аппендикулярный занимает лидирующую позицию. Чтобы разобраться в этой проблеме, нужно знать простое или сложное в диагностике заболевание «острый аппендицит», а самое главное – причины позднего поступления детей с острым аппендицитом в хирургический стационар. Поэтому необходим краткий исторический очерк

о данном заболевании, современные достижения в диагностике и лечении.

Впервые описание червеобразного отростка встречается в трудах Леонардо да Винчи, а также Андреаса Везалия в XVI веке. Внимание хирургов привлекали случаи воспалительных процессов в правой подвздошной области, однако они трактовались как воспаление мышц («псоит») или послеродовые осложнения («маточные нарывы») и, как правило, лечили консервативно.

Уже в I веке н. э. Archaeus и Soanus с помощью разреза вскрывали гнойники в правой половине живота. В средние века появились первые подробные описания

«passio iliaca» (заворот кишок). В этот период Ambruas Pare и его ученики (XVI в.) также успешно применяли разрезы передней брюшной стенки для лечения подвздошных нарывов. Нередко происхождение гнойников связывали с воспалением мышц и называли «псоитами», а у женщин с послеродовыми осложнениями – «маточные нарывы». Однако вплоть до начала XIX века возникновение гнойных процессов в правой половине живота не связывали с воспалением червеобразного отростка, несмотря на то, что червеобразный отросток слепой кишки был впервые описан еще в 1523 году итальянским врачом и анатомом Berengario Da Carpi (цит. по А. Г. Кригер с соавт., 2002). Изображение отростка, не сопровождающееся его описанием, имеется на анатомических рисунках Leonardo Da Vinci (1492 г.), (цит. по J. P. McMurrich) и в фундаментальном труде Andreas Vesalius «De fabrica humani corporis» (1543).

В январе 1736 года в Лондоне в труде «Philosophical Transactions of the Royal Society» врач госпиталя Святого Георгия Claudius Amaynd сообщил об открытии, сделанном им при операции по поводу грыжи 6 декабря 1736 года. Одиннадцатилетний мальчик заметил, что его правосторонняя пахово-мошоночная грыжа осложнилась появлением свища, из которого выделялся зловонный гной. Claudius Amaynd вскрыл грыжевой мешок и обнаружил там значительно измененный и перфорированный червеобразный отросток. Он удалил аппендикс, сохранив сращения, которые отделяли его от брюшной полости, и пациент полностью выздоровел. В 1759 году французский хирург Mestivier выполнил операцию при периаппендикулярном абсцессе, который проявлялся флюктуирующей опухолью справа от пупка. Пациент умер. На аутопсии был найден червеобразный отросток, перфорированный иголкой. Случай был описан в январе 1759 году в «Journal de medicine, chirurgie et pharmacie». Наличие инородного тела отвлекло внимание исследователя, и образование гнойника опять не было связано с заболеванием червеобразного отростка. Однако в этот период в литературе появляются описания отдельных наблюдений, в которых боль в правой половине живота и образование «passio iliaca» стали связывать с заболеванием червеобразного отростка (J. Parkinson, 1812; Louyer-Villermay, 1824; F. Melier, 1827). Одним из первых, кто считал целесообразным удалять червеобразный отросток, был французский хирург F. Melie (1827). Высказанные им положения во многом соответствуют нашим современным представлениям об аппендиците. В 1842 году венский патологоанатом Rokitansky указал на возможность катарально-го воспаления в отростке. К сожалению, эти воззрения не имели поддержки в медицинских кругах того времени.

Учение о воспалении слепой кишки, как причине «подвздошных нарывов», созданное выдающимся французским хирургом G. Dupuytren (1833) и немецким врачом Albers (1838) прочно вошло в медицину XIX века, и долго было серьезным препятствием на пути к выяснению истинной причины заболевания. Так появились термины «тифлит», «перитифлит», «паратифлит». Позднее эти гнойники получили название «дюпюитреновских нарывов». К ним относили все процессы, заканчивающиеся нагноением в правой подвздошной области. Теория G. Dupuytren и Albers предусматривала переход воспаления из слизистой слепой кишки при её мезоперитонеальном расположении на окружающую клетчатку с формированием абсцесса.

Дюпюитрен был в то время в Европе очень авторитетным хирургом и не допускал другого мнения о причине воспаления в брюшной полости. Немецкий врач и патолог Иоганн Альбер предложил термин «тифлит» (от греч. typhlon), т. е. воспаление слепой кишки, а его последователи – термины «паратифлит» и «перитифлит». Несколько позже британские хирурги Брайт и Аддисон в своём труде «Элементы практической медицины» (1839) подробно описали клиническую картину острого аппендицита, привели доказательства существования данного заболевания и его первичности по отношению к воспалению кишки (ранее идею о самостоятельности воспаления аппендикса в 20-е годы выдвигали французы Луи Филлерме и Франсуа Милер, однако тогда теория не была принята). Приняв эту теорию, коренным образом изменилась бы тактика лечения «тифлита», поставив на первое место оперативное лечение острого аппендицита. Теория Дюпюитрена, по мнению хирургов XX века, затормозила учение об остром аппендиците на 50 лет.

Немалую роль в борьбе с теорией G. Dupuytren и Albers сыграли труды русских ученых. В России учение о тифлите и перитифлите детально развил в своих работах Н. И. Пирогов (1852), который указывал на различную локализацию гнойников, неодинаковые причины и формы их течения. В 1850 году в лекциях слушателям Медицинско-хирургической академии П. Ю. Неммерт указывал, что прободение червеобразного отростка (по его мнению, в результате попадания инородных тел) может послужить причиной образования подвздошных нарывов. П. С. Платонов (1853) посвятил изучению перитифлита диссертацию, в которой доказывал, что одной из причин подвздошных абсцессов является воспаление червеобразного отростка. В фундаментальном исследовании «Учение о перитифлите» (1902) М. И. Ростовцев безоговорочно признает роль червеобразного отростка, однако пропагандирует выжидательную тактику и операцию считает крайней мерой. Однако прошло еще достаточно много времени, прежде чем положения, сформулированные R. H. Fitz (1886), заняли прочные позиции в этиологии и патогенезе формирования подвздошных нарывов.

В 1886 г. патологоанатом из Гарвардского университета R. H. Fitz (1843–1913 гг.) опубликовал знаменитую статью «Perforating Inflammation of the Vermiform Appendix: With Special Reference to Its Early Diagnosis and Treatment». Кроме этого, он выступил в г. Вашингтоне перед Ассоциацией американских врачей с историческим докладом, в котором назвал воспаление червеобразного отростка «острый аппендицит», уделил внимание его распознаванию и хирургическому лечению. До этого несколько лет работал в Праге, где медицинская наука находилась на высоком уровне. После этого доклада ещё в течение 20 лет в Европе велись споры в отношении консервативного или оперативного лечения аппендицита.

Клиническую картину острого аппендицита описал в 1889 г. А. Мак-Берней (A. McBurney). Один из симптомов аппендицита носит его имя.

Первые операции удаления червеобразного отростка были проведены в 1884 году в Англии (Фредерик Махоумд) и в Германии (Рудольф Кренлейн) по поводу, соответственно, ограниченного гнойника и разлитого гнойного перитонита. Косой разрез, выполняемый хирургами для доступа к червеобразному отростку, также носит имя Мак-Бернея, однако впервые его применил Макартур. В России первая операция по поводу аппендикуляр-

ного гнойника была сделана в 1888 году. Провёл её врач К. П. Домбровский в Петропавловской больнице трёхлетнему ребёнку. Червеобразный отросток был перевязан у основания. А. А. Троянов в Обуховской больнице Санкт-Петербурга произвёл первую в Россию аппендэктомию (1890). Однако, российские хирурги продолжали придерживаться выжидательной тактики, прибегая к оперативному вмешательству лишь при появлении осложнений. Проводить аппендэктомию по поводу аппендицита начали только в 1909 г. после IX Съезда российских хирургов.

В 1921 году 60-летний американский хирург Эван Кейн успешно произвёл на себе аппендэктомию, изучая вопрос переносимости пациентами местной анестезии. В 1961 году в Антарктиде, будучи единственным врачом в экспедиции, аппендэктомию выполнил на себе хирург Л. И. Rogozov.

Первую лапароскопическую аппендэктомию задолго до появления эндовидеокамеры произвёл немецкий хирург и гинеколог К. Земм в 1983 г.

Летальность от острого аппендицита в доантибиотический период была высокой. Так, в Чешской детской больнице г. Праги от перфоративного аппендицита у детей она составляла 10 %, после внедрения антибиотиков снизилась до 1 % (В. Тошевски, 1987).

В США и Великобритании по поводу острого аппендицита ежегодно оперируют 1-го из 700–800 человек населения (В. М. Седов, 2002; Т. Michelle, Buckius, 2012).

В Российской Федерации ежегодно осуществляются до 1 млн аппендэктомий (Д. В. Яковенко, 2008; С. А. Фомин, 2009; С. С. Святовец, 2009; А. Ф. Учугина, 2012).

В США производится у детей около 60 000 аппендэктомий в год. При этом ежегодно умирает около 100 детей (К. У. Ашкрафт, Т. М. Холдер, 1997).

Ошибочная диагностика острого аппендицита была отмечена в 5–48 % случаев (В. М. Седов, 2002; В. В. Митьков, 2002; А. Ф. Дронов, 2006; Р. М. Rao, 1998).

Частота таких послеоперационных осложнений, как перитониты, кровотечения, свищи и другие, достигает 8–10 % (С. С. Святовец, 2009). Летальность от острого аппендицита сохраняется на протяжении последних лет на стабильном уровне – 0,2–0,6 %, а при осложненных случаях (перфоративные аппендициты) – до 6 %, при общем перитоните аппендикулярного происхождения – до 30 % (С. С. Слесаренко, 2008; А. Ф. Учугина, 2012).

На развитие острого аппендицита и его клинические проявления оказывает влияние положение червеобразного отростка (А. С. Ермолов, 2003; С. Ф. Яковлев, 2012; S. P. Guidry, G. V. Poole, 1994; J. M. Wagner et al., 1996). Общепринято считать, что именно при «атипичном» положении червеобразного отростка возникают трудности диагностики острого аппендицита (А. О. Османов, С. М. Магомедова, 2006; В. П. Рехачев, 2010; С. Ф. Яковлев, 2012). Варианты расположения червеобразного отростка представлены на рисунке 1.

Клиническое значение следующие из них (см. рис. 1): 1) типичное расположение; 2) позади подвздошной кишки (медиальное); 3) ретроцекальное: а) с внутрибрюшинным, когда отросток, имеющий собственный серозный покров и брыжейку, находится позади купола слепой кишки; б) с забрюшинным, когда отросток полностью или частично расположен в забрюшинной клетчатке; в) внутристеночное; 4) латеральное или поясничное (по ходу правого бокового канала); 5) высокое стояние слепой кишки

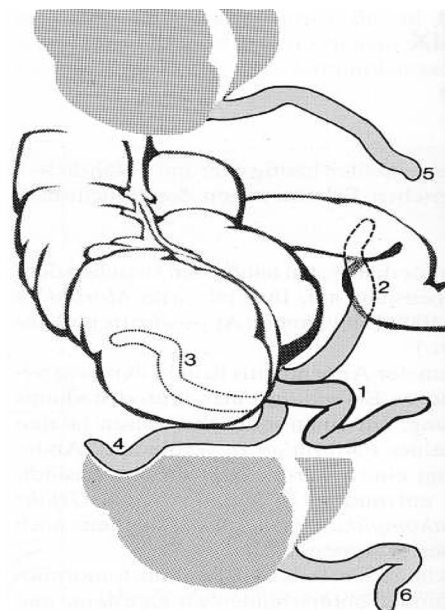


Рис. 1. Анатомические формы расположения червеобразного отростка по отношению к слепой кишке

и отростка; 6) тазовое расположение (низкое стояние слепой кишки).

Анатомическое расположение червеобразного отростка является ведущим фактором, определяющим в формировании гнойных осложнений и местные клинические симптомы (Л. М. Рошаль, О. В. Карасева, 2006; Е. В. Елисеева, 2008).

В последние годы отмечается четкая тенденция к снижению частоты заболеваемости на острый аппендицит. Так, в 2000 г. она составляла в Украине 22,3 на 10 000 населения, послеоперационная летальность 0,081 %; в 2001 г. она снизилась до 21,5 % на 10 000 населения (на 9,6 %), послеоперационная летальность – до 0,06 %.

В 1967 году в Беларуси оперировано 38 962 пациента по поводу острого аппендицита, из них умерло 116 (0,29 %). Детей до 7 лет среди умерших было – 32, с 8 до 20 лет – 10 (Т. Е. Гнилорыбов с соавт., 1968).

Нами проведен анализ лечения детей с острым аппендицитом в детском хирургическом центре г. Минска со дня открытия клиники в 1970 г. до 2015 г. За этот «исторический» промежуток времени по поводу острого аппендицита оперировано 48 941 пациент в возрасте от года до 14 лет. Из них умер 41 ребёнок (0,08 %). В диагностике и лечении острого аппендицита и его осложнений принимали участие все детские хирурги клиники: в дневное время сотрудники экстренного отделения и кафедры детской хирургии БГМУ, в ночное – дежурные хирурги. Большой вклад в организацию и лечение пациентов с «острым животом» внесли бывшие заведующие отделением экстренной хирургии Романова Л. В., Дмитракова Л. Г., Павленко В. А. и сотрудники кафедры доценты Седренок С. Г., Альхимович В. Н., в настоящее время – заведующий отделением Севковский И. А. и доцент Черевко В. М.

Поскольку лечение аппендицита непосредственно связано с лечением аппендикулярного перитонита (запущенные формы аппендицита), мы указанный период условно разделили на два. Частично это связано с тактикой лечения аппендикулярного перитонита, а главное – с техническим перевооружением клиники.

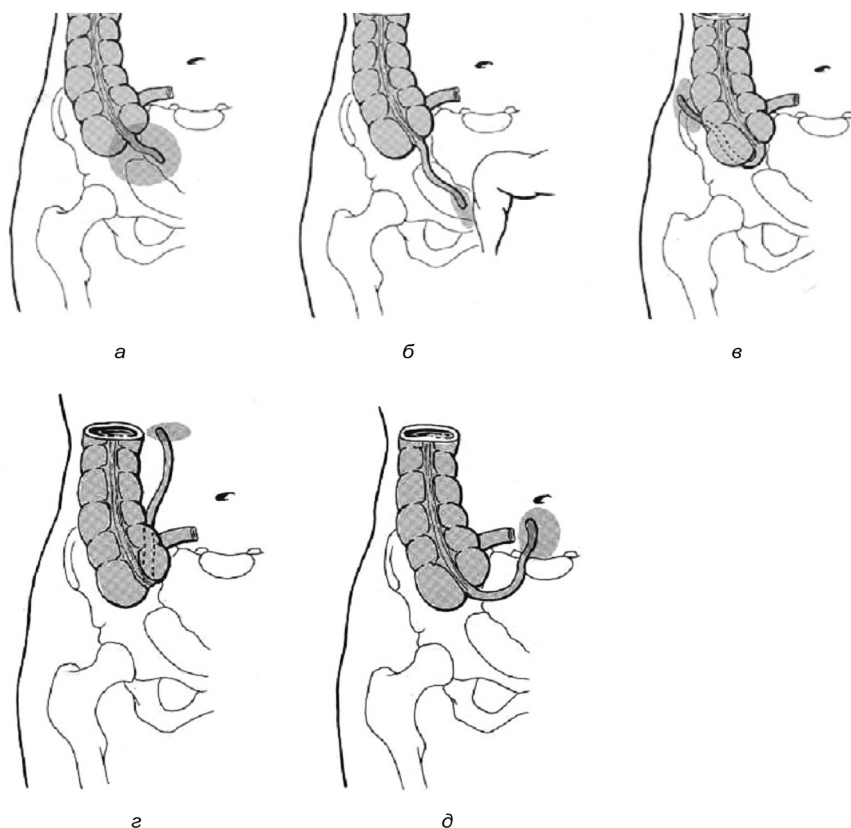


Рис. 2. Локализация формирования гнойников в брюшной полости в зависимости от расположения деструктивной формы червеобразного отростка

В первом периоде с 1970 г. по 2000 г. лаваж брюшной полости при аппендикулярном перитоните проводили антисептиками (хлоргексидин, фурацилин, фурагин и др.) с использованием антибиотиков, а во втором с 2001 г. по 2015 г. применена лапароскопия в диагностике и лечении перитонита, а лаваж проводили исключительно только физиологическим раствором без добавления антибиотиков и антисептиков. К этому периоду времени полностью переоснащено отделение реанимации и операционная современным оборудованием.

В первом периоде по поводу острого аппендицита оперировано 39 192 ребёнка. Из них аппендикулярные перитониты диагностированы у 4146 пациентов: местные – у 2726, разлитые – у 1359, общие – у 61.

Распределение пациентов по возрасту, по формам заболевания представлено в таблице 1.

Данные таблицы 1 показывают, что исключительно редко аппендицит встречался у детей грудного возраста – в 0,1 % случаев; в возрасте 1–3 лет – в 4,9 %. В целом у детей младшей возрастной группы частота заболевания острым аппендицитом составила 5,0 %.

Что касается частоты заболевания у детей дошкольного возраста (4–7 лет), то она была значительно выше – 21,6 %.

Наиболее часто аппендицит имел место у детей 8–14 лет – в 73,4 % случаев.

В отношении форм аппендицита обнаружены следующие закономерности: неструктивные формы составили 22,0 %, деструктивные – 80 %. Среди деструктивных форм преобладал острый флегмонозный аппендицит (59,5 %). Второе место занимал острый гангренозный (10,6 %) и третье место – прободной аппендицит (7,9 %).

Высокий процент катаральных форм в этот период, по нашему мнению, связан со становлением детской хирургии в г. Минске в 70-е годы прошлого столетия, как специальности, гипердиагностикой заболевания из-за боязни осложнений, низким уровнем диагностического оснащения.

Во втором периоде с 2001 по 2015 гг. находилось на лечении 9749 пациентов с острым аппендицитом. Этот период характеризовался использованием для диагностики сонографического и лапароскопического исследо-

Таблица 1. Распределение пациентов по формам заболевания и возрасту

Форма аппендицита	Возраст				Всего
	0–1 г.	1–3 г.	4–7 лет	8–14 лет	
Катаральный	25	438	2228	5945	<b>8636 (22,0 %)</b>
Флегмонозный	9	588	4471	18239	<b>23 307 (59,5 %)</b>
Гангренозный	4	322	957	2867	<b>4150 (10,6 %)</b>
Прободной	16	566	799	1718	<b>3099 (7,9 %)</b>
Всего	54 (0,1 %)	1911 (4,9 %)	8455 (21,6 %)	28 769 (73,4 %)	39 192 (100 %)

ваний, уменьшением количества случаев диагностики аппендицита, низким числом катаральных форм, применением лапароскопических операций, значительным снижением послеоперационных осложнений и летальности. При этом практически каждый пациент, находящийся под наблюдением с подозрением на острый аппендицит, был подвергнут УЗИ брюшной полости. Для подтверждения сказанного приводим клиническое наблюдение.

Больной С., 6 лет, поступил в клинику с жалобами на постоянную боль в животе через 15 ч от начала заболевания. Была рвота 4 раза, боль начиналась в области пупка, переместилась в правую половину живота. Язык обложен, живот болезненный справа, напряжен. При пальпации боль более выражена в области правого подреберья. Симптомы раздражения брюшины слабо выражены. Диагноз: острый аппендицит?

В приёмном отделении проведено УЗИ брюшной полости: «червеобразный отросток расположен в подпечёночной области. Просвет его 13,8 мм в диаметре, окутан салынником. В подпечёночном пространстве небольшое количество свободной жидкости» (рис. 3).

Поставлены показания к оперативному лечению. Произведена лапароскопия. Выявлен флегмонозный изменённый червеобразный отросток, расположенный в подпечёночной области, окутан салынником. Резекция измененного участка салыника, аппендэктомия лигатурным способом с обработкой культи 5 %-ной настойкой йода. Выздоровление.

В данном клиническом наблюдении сонографическое исследование указало на подпечёночное расположение отростка, поэтому не было дефанса мышц передней брюшной стенки и перитонеальные симптомы были не выражены. Предпочтение отдано лапароскопической аппендэктомии, так как при доступе по Фовлеру выделение отростка было бы затруднительным.

Приводим характеристику аппендицита по формам заболевания и количеству выявленных форм за последние 5 лет (табл. 2).

Данные таблицы 2 показывают, что пациентов с неструктивными формами аппендицита оперировано 6,5 %, с деструктивными – 93,5 %, что свидетельствует о прогрессе в диагностике этого заболевания по сравнению с первым периодом. Позже 24 ч от начала заболевания обратилось 650 детей (21,9 %). С прободными формами

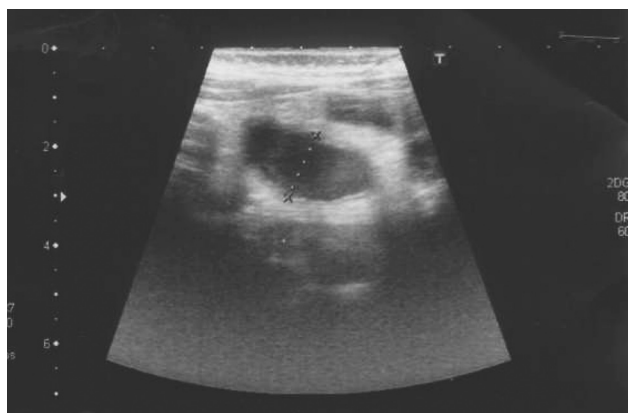


Рисунок 3. Сонографическая картина подпечёночного расположения флегмонозно изменённого червеобразного отростка, окутанного салынником. Просвет его значительно расширен до 13,8 мм

Таблица 2. Характеристика пациентов с острым аппендицитом, оперированных в клинике за 2011–2015 гг.

Форма заболевания	Годы					Всего
	2011	2012	2013	2014	2015	
Катаральный аппендицит	31	35	44	40	43	<b>193 (6,5 %)</b>
Флегмонозный аппендицит	468	398	375	392	418	<b>2051 (69,1 %)</b>
Гангренозный аппендицит	89	80	76	72	98	415 (13,9 %)
Прободной аппендицит	57	65	66	71	52	<b>311 (10,5 %)</b>
Количество больных	645	578	561	575	611	<b>2970 (100 %)</b>
Количество осложнений аппендэктомий	24	3	9	7	6	<b>49 (1,7 %)</b>

аппендицита оперировано 311 пациентов (10,5 %). Из них 85 (27,3 %) оперированы лапароскопическим способом.

Таким образом, успех в диагностике и лечении, особенно «атипичных форм» аппендицита, способствовали диагностическая лапароскопия и лапароскопическая аппендэктомия, которые применены в этот период.

Данные о количестве примененных диагностических лапароскопий и лапароскопических аппендэктомий представлены в таблице 3.

Таблица 3. Количество диагностических лапароскопий и лапароскопических аппендэктомий в 2011–2015 гг.

Операции	Годы					Всего
	2011	2012	2013	2014	2015	
Диагностические лапароскопии	99	102	99	120	123	<b>543 (18,3 %)</b>
Лапароскопические аппендэктомии	71	119	106	67	122	<b>485 (16,3 %)</b>
Лапароскопические аппендэктомии при аппендикулярном перитоните	5	14	21	21	24	<b>85 (2,9 %)</b>

Данные таблицы 3 показывают, что из 2970 всех выполненных аппендэктомий (смотри материал табл. 2) лапароскопических было 485 (16,3 %), диагностических лапароскопий – 543 (18,3 %), лапароскопических аппендэктомий при аппендикулярном перитоните – 85 (2,9 %). Несмотря на казалось бы небольшой вклад в диагностику и лечение новых методов, отсутствовала летальность и резко сократилось количество послеоперационных осложнений.

За первый период среди 39 192 пациентов с аппендицитом аппендикулярный перитонит был диагностирован у 4146. Форма неотграниченного перитонита была установлена во время операции: в 2726 случаях местный, в 1359 – разлитой и в 61 – общий. Мы считаем, что эти формы клинически соответствовали последовательно трём фазам перитонита – реактивной, токсической и терминальной.

Отграниченные перитониты в первом периоде диагностированы в 273 случаях. Из них у 196 пациентов были аппендикулярные инфильтраты и у 77 периаппендикулярные абсцессы. Распределение отграниченных перитонитов по возрасту представлено в таблице 4.

Таблица 4. Распределение отграниченных перитонитов по возрасту

Формы отграниченных перитонитов	Возраст				Всего
	0–1 г.	1–3 г.	4–7 лет	8–14 лет	
Аппендикулярный инфильтрат	2	19	43	132	<b>196 (71,8 %)</b>
Периаппендикуляр-ный абсцесс	2	26	15	34	<b>77 (28,2 %)</b>
Всего	4 (1,5 %)	45(16,5 %)	58 (21,2 %)	166(60,8 %)	273 (100 %)

Из таблицы 4 видно, что среди отграниченных перитонитов преобладал аппендикулярный инфильтрат (71,8%), периаппендикулярный абсцесс наблюдали в 2,5 раза реже (28,2%). Висцеральная и пристеночная брюшина благодаря высоким пластическим свойствам отграничивает воспалительный очаг во всех возрастах, реже – у детей младшей группы, чаще – в 8–14 лет.

В 2002–2003 гг. умерло 2 пациента, а с 2004 г. по 2015 г. летальных исходов не было.

Таковы краткие исторические вехи и статистические данные об этом частом, казалось бы, простом, но в то же время диагностически коварно протекающим заболеванием, не лишённом тяжёлых осложнений и летальности.

### Выводы

1. Развитие учения об аппендиците, как самостоятельном заболевании, началось с 1886 г. после исследования американского патологоанатома из Гарвардского университета R. H. Fitz'a, который назвал воспаление червеобразного отростка «острый аппендицит», уделил внимание его распознаванию и хирургическому лечению.

2. Несмотря на то, что вопрос о лечении аппендицита решён (аппендэктомия), диагностика в связи с многообразными клиническими проявлениями затруднена, что приводит к развитию деструктивных форм аппендицита и самому частому осложнению – перитониту в различных формах проявления.

3. Диагностика аппендицита в последние десятилетия улучшилась в связи с появлением новых методов

исследования – УЗИ брюшной полости и диагностической лапароскопии, что сказалось на резком уменьшении катаральных форм (напрасных аппендэктомий), сокращении послеоперационных осложнений.

4. Улучшены результаты лечения благодаря внедрению сонографической диагностики и лапароскопических операций при деструктивных формах аппендицита, позволяющих проводить полноценную санацию брюшной полости. За последние 10 лет летальности от аппендицита не отмечено.

### Литература

1. Ашкрафт, К. У., Холдер Т. М. Детская хирургия. – СПб.: Пит–Тал, 1997. – Т. 2. – С. 152–160.
2. Беляева, О. А. Ультразвуковая диагностика в неотложной хирургии // Ультразвуковая диагностика в детской хирургии; под ред. И. В.Дворяковского, О. А. Беляевой. – М.: Профит, 1997. – С. 167–184.
3. Дронов, А. Ф., Котловский В. И., Поддубный И. В. Лапароскопическая аппендэктомия у детей. // Новые медицинские технологии. – М., 1998. – Вып. 3. – С. 83.
4. Исаков, Ю. Ф., Степанов Э. А., Дронов А. Ф. // Острый аппендицит в детском возрасте. – М.: Медицина, 1980. – 192 с.
5. Кригер, А. Г., Федоров А. В., Воскресенский П. К., Дронов А. Ф. Острый аппендицит. – М.: Медпрактика, 2002. – 244 с.
6. Тошовский, В. С. Аппендицит у детей; пер. с чеш. – М.: Медицина, 1988.– 207 с.

Поступила 20.02.2018 г.