

Д.Ю. Филоник<sup>1</sup>, М.М. Савчук<sup>2</sup>, А.Е. Щерба<sup>3</sup>, О.О. Руммо<sup>3</sup>

## **СОСУДИСТЫЕ ОСЛОЖНЕНИЯ ПОСЛЕ ОРТОТОПИЧЕСКОЙ ТРАНСПЛАНТАЦИИ ПЕЧЕНИ**

УО «Белорусский государственный медицинский университет»<sup>1</sup>,  
ГУО «Белорусская медицинская академия последипломного  
образования»<sup>2</sup>,

РНПЦ «Трансплантации органов и тканей»<sup>3</sup>, Республика Беларусь

Проанализировано влияние таких факторов, как раннее отторжение трансплантата, летальный исход, использование техники Piggy Back, время общей и тепловой ишемии, объем кровопотери, проведение трансфузии кровезаменителей, возраст реципиента, возраст донора на развитие сосудистых осложнений. Проведено ретроспективное исследование в которое были включены все пациенты (n=164), которым в Республиканском научно-практическом центре «Трансплантации органов и тканей» на базе учреждения здравоохранения «9-я городская клиническая больница» г. Минска была выполнена ортотопическая трансплантация печени в период с апреля 2008 по март 2013 гг. Получены данные о том, что есть достоверная зависимость между временем тепловой, общей ишемии и стенозом печеночной артерии, объемом проведенной трансфузии и тромбозом печеночной артерии, возрастом донора, реципиента и стенозом воротной вены, техникой выполнения трансплантации по методике Piggy back и всеми, анализированными нами венозными осложнениями. Достоверной зависимости наличия сосудистых осложнений и ранней дисфункцией трансплантата, летальностью, объемом кровопотери, после ортотопической трансплантации печени не было выявлено.

**Ключевые слова:** ортотопическая трансплантация печени, сосудистые осложнения, тепловая ишемия, ранняя дисфункция графта.

### **D. Yu. Filonik, M. M. Sauchuk, A. E. Scherba, O. O. Rummo VASCULAR COMPLICATIONS DEVELOPMENT AFTER ORTHOTOPIC LIVER TRANSPLANTATION**

*The aim is to analyze the influence of such factors as early allograft dysfunction (EAD), mortality, usage of Piggy Back technique, total and warm ischemia time, extent of blood loss, blood substitutes transfusion, recipient age, donor age in the development of vascular complications. We conducted the retrospective study that included every patient (n=164), who had undergone orthotopic liver transplantation at the Republican Scientific and Practical Centre "Transplantation of Organs and Tissues" on the basis of the healthcare organization "9<sup>th</sup> City Clinical Hospital" of Minsk during the period from April 2008 to March 2013. The received data indicates significant dependency between warm and total ischemia time and hepatic artery stenosis, extent of conducted transfusion and hepatic artery thrombosis, donor age, recipient age and portal vein stenosis, Piggy back technique in transplantation and every kind of the analyzed venous complications. We have not revealed any significant dependency of vascular complications and early allograft dysfunction (EAD), mortality, extent of blood loss after orthotopic liver transplantation.*

**Key words:** Orthotopic liver transplantation, vascular complications, time of warm ischemia, early graft dysfunction.

Трансплантация печени является стандартным методом лечения пациентов с терминальными стадиями острых и хронических заболеваний печени [1]. Несмотря на совершенствование хирургической техники и анестезиологического обеспечения, сосудистые осложнения встречаются в 5-30% случаев и по-прежнему негативно влияют на непосредственные и отдаленные результаты лечения, поскольку возникающая при развитии артериальных осложнений ишемизация трансплантата связана с высоким риском летальности [2]. Наиболее опасным осложнением является тромбоз артерий трансплантата, приводящий к его фатальному повреждению. При этом тромбоз печёночной артерии является второй основной причиной недостаточности трансплантата после первичной дисфункции [3]. Стеноз анастомоза воротной вены с последующим тромбозом, сужение зоны cavo-кавального соустья являются причиной дисфункции и гибели трансплантата у 3-7% больных после пересадки органа [4-6]. Ортотопическая трансплантация печени связана с потенциальной опасностью развития стенозов и тромботических осложнений во время операции и в послеоперационном периоде.

Клинические проявления сосудистых осложнений после ортотопической трансплантации печени являются переменной величиной, начиная от незначительного ухудшения самочувствия пациентов до тяжелой энцефалопатии и печеночной комы (тромбоз воротной вены). Из-за этой изменчивости клинической картины, лабораторные и инструментальные исследования имеют решающее значение для ранней диагностики и устранения этих потенциально смертельных сосудистых осложнений. При этом ангиография остается золотым стандартом для диагностики сосудистых осложнений, однако инвазивность и высокие экономические затраты ограничивают широкое использование этого метода в качестве скринингового [7]. Ультразвуковое исследование обычно используется как неинвазивный скрининговый метод у пациентов после ортотопической трансплантации печени, но часто встречаются ложно-отрицательные результаты. Чувствительность этого метода для обнаружения стеноза печеночной артерии колеблется в диапазоне от 80-85%, а для выявления тромбоза печеночной артерии составляет от 60 до 80% [7-10]. Примерно такая же чувствительность и специфичность выявляется и при оценке основных лабораторных показателей аланинаминотрансфераза (АЛТ) и аспаратаминотрансфераза (АСТ).

По мнению ряда исследователей возраст донора, особенности кондиционирования, длительность холодовой и тепловой ишемии трансплантата, а также такие периоперационные факторы как

техника операции, объем кровопотери и ранняя дисфункция трансплантата способны повлиять на частоту сосудистых осложнений [11]. Вместе с тем до настоящего времени отсутствуют убедительные данные о прогностическом значении этих факторов. **В этой связи целью нашего исследования явилось:** изучить влияние таких факторов, как раннее отторжение трансплантата, возраста донора и реципиента, время тепловой и общей ишемии, применение техники трансплантации Piggy Back, объема проведенной трансфузии и кровопотери на частоту развития сосудистых осложнений.

С целью изучения влияния вышеуказанных факторов на вероятность развития сосудистых осложнений нами было проведено ретроспективное исследование в которое были включены все пациенты (n=169), которым в Республиканском научно-практическом центре «Трансплантации органов и тканей» на базе учреждения здравоохранения «9-я городская клиническая больница» г. Минска была выполнена ортотопическая трансплантация печени в период с апреля 2008 по февраль 2013 гг. Сосудистые осложнения диагностированы у 36 пациентов (n=36). В группу сравнения вошли данные о лечении пациентов без сосудистых осложнений (n=133). Группа пациентов с сосудистыми осложнениями в свою очередь была разделена на 2 группы: артериальные осложнения (тромбоз печеночной артерии, стеноз печеночной артерии, синдром обкрадывания селезеночной артерией) и венозные осложнения (тромбоз воротной вены, стеноз воротной вены, тромбоз нижней полой вены).

Все операции были проведены одной и той же группой хирургов.

Статистический анализ был выполнен с помощью программного пакета «STATISTICA 7.0» для Windows. Влияние таких качественных параметров как раннее отторжение трансплантата, летальный исход, использование техники Piggy Back на возможность развития сосудистых осложнений оценивали с использованием критерия  $\chi$ -квадрат, а количественных – время общей и тепловой ишемии, объем кровопотери, проведенные трансфузии кровезаменителей, возраст реципиента, возраст донора- с помощью Mann-Whitney U Test.

В результате исследования установлено, что всех сосудистых осложнений в нашей выборке было: 12 случаев стеноза печеночной артерии (7,1%), 11 случаев стеноза воротной вены (6,5%), 4 случая тромбоза печеночной артерии (2,4%), 4 случая синдрома обкрадывания селезеночной артерией (2,4%), 3 случая тромбоза воротной вены (2,4%), 1 случай тромбоза нижней полой вены (0,11%).

При анализе влияния раннего отторжения трансплантата, летального исхода, использования

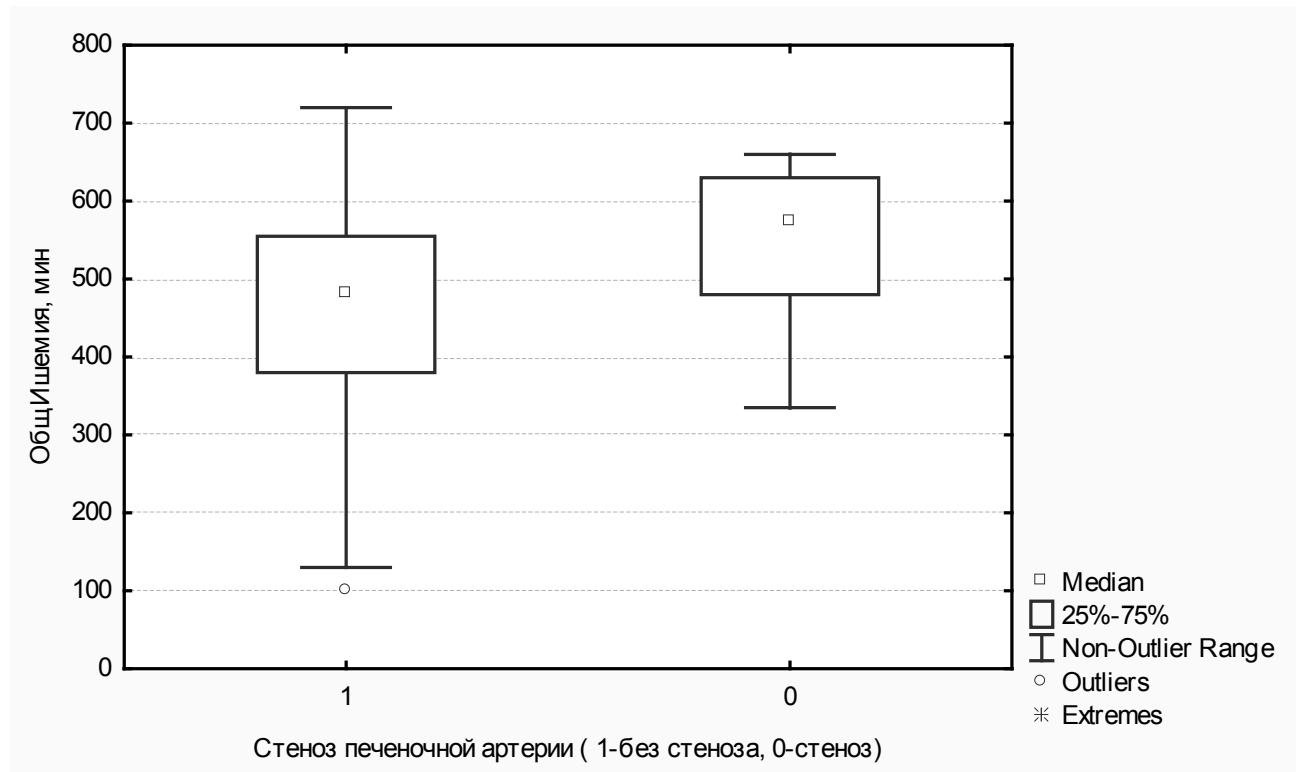


Рис. 1. Зависимость стеноза печеночной артерии от времени общей ишемии.

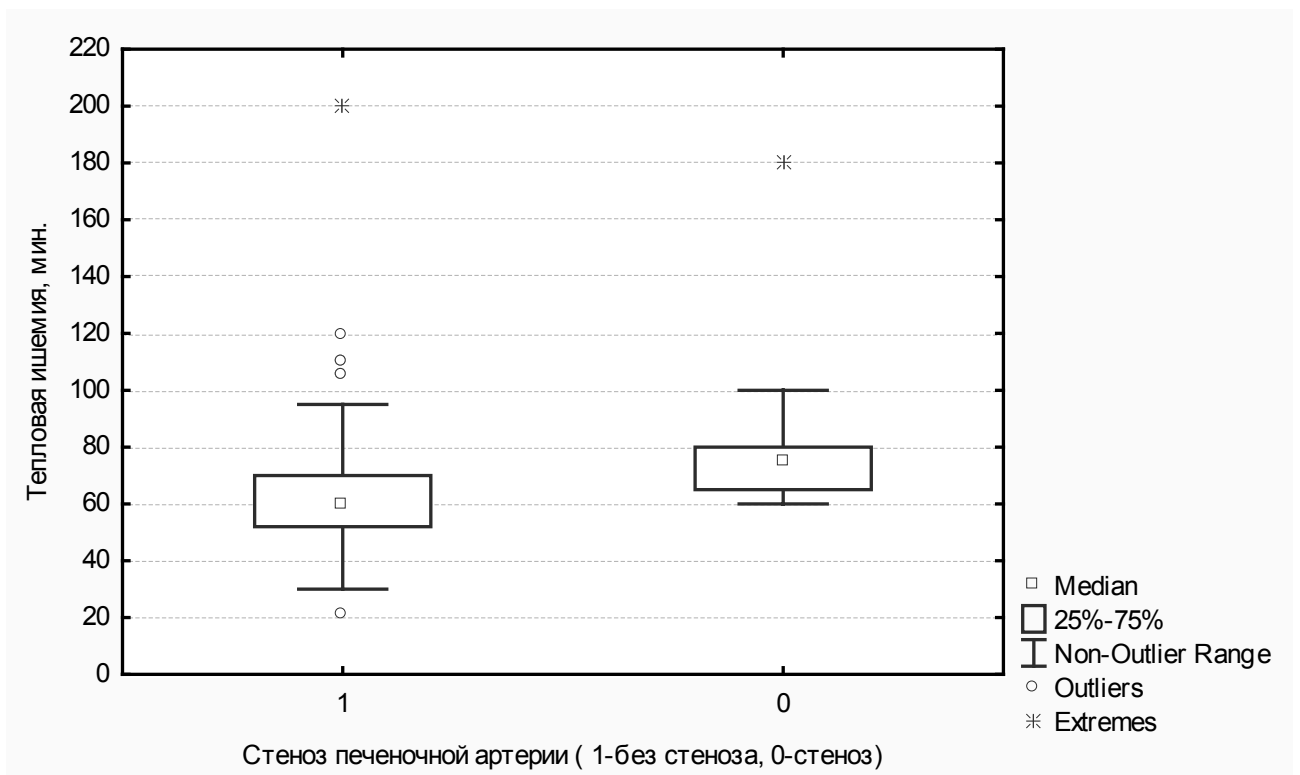
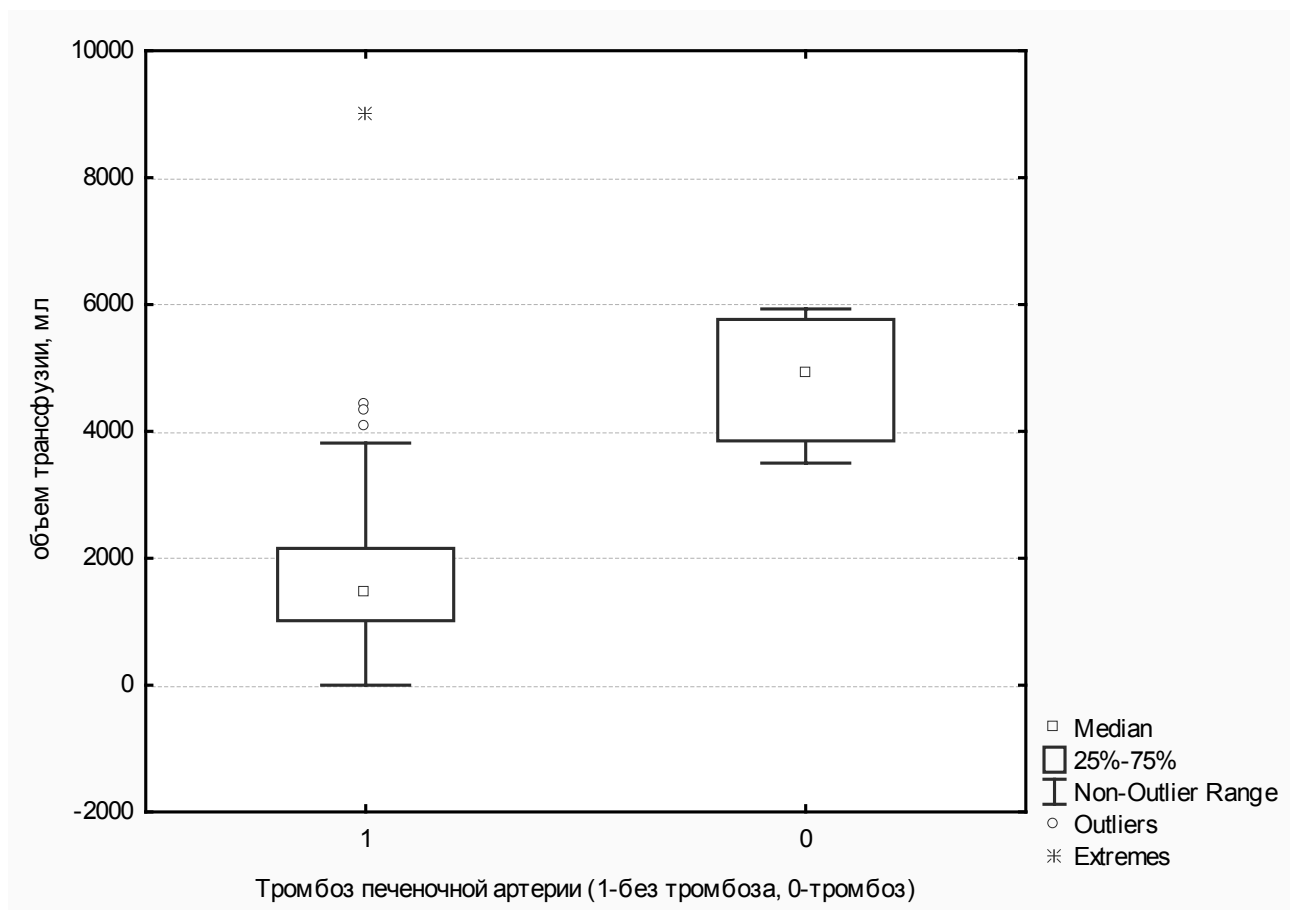


Рис. 2. Зависимость стеноза печеночной артерии от времени тепловой ишемии.



**Рис. 3.** Зависимость тромбоза печеночной артерии от объема проведенной трансфузии.

техники Piggy Back, времени общей и тепловой ишемии, объема кровопотери, проведения трансфузии кровезаменителей, возраста реципиента, возраста донора на частоту сосудистых осложнений оказалось, что существует достоверная связь между временем тепловой и общей ишемии и развитием стеноза печеночной артерии ( $p < 0,05$ ). Влияние остальных факторов на самое частое в нашей выборке сосудистое осложнение было статистически незначимым.

На рисунках 1 и 2 представлена зависимость стеноза печеночной артерии от времени тепловой и общей ишемии.

В Saint Joseph Hospital, Чикаго группой докторов в 2011 году также было доказано, что время общей ишемии является фактором риска развития стеноза печеночной артерии, а в последующем стеноз печеночной артерии является фактором риска развития неанастомотических и билиарных стриктур ( $p < 0,05$ ) [12,13].

Стеноз печеночной артерии (более 50% просвета) после ортотопической трансплантации печени является главным фактором риска в развитии тромбоза печеночной артерии [14].

Частота развития стеноза воротной вены по

нашим данным 11 случаев (6,5%). Данное осложнение является вторым по частоте после стеноза печеночной артерии в нашем исследовании. В ходе исследования была обнаружена достоверная связь между возрастом донора и реципиента и развитием стеноза воротной вены ( $p < 0,05$ ).

Стеноз воротной вены обычно происходит в зоне анастомоза [15]. Частота развития стеноза воротной вены по данным разных авторов составляет 1-4% [16-18]. При этом основными диагностическими критериями его являются пиковая скорость кровотока в области анастомоза должна превышать 125 см/с или соотношение скорости кровотока в области анастомоза к преанастомотической части 3:1 [19].

Тромбоз печеночной артерии был диагностирован в 4 случаях – 2,4%. Нами была выявлена достоверная зависимость между объемом проведенной трансфузии и развитием тромбоза печеночной артерии ( $p < 0,05$ ). Остальные изучаемые качественные и количественные параметры статистически достоверно не влияли на возможность развития тромбоза печеночной артерии.

Зависимость тромбоза печеночной артерии и объема трансфузии представлена на рисунке 3.

Таблица.

Сосудистое осложнение	Данные нашего исследования ( n- 169)		Данные мировой литературы
	число случаев	процент	
Стеноз печеночной артерии	12	7,1%	2-11%
Стеноз воротной вены	11	6,5%	1-4%
Тромбоз печеночной артерии	4	2,4%	1,5-12%
Тромбоз воротной вены	3	1,78%	0,4-2%
Синдром обкрадывания селезеночной артерией	4	2,4%	3,2-6%
Тромбоз нижней полой вены	1	0,6%	менее 1%

Аналогичные данные получены группой исследователей из Саудовской Аравии в 2001 году, согласно которым большой объем кровопотери и как следствие увеличение переливания эритроцитарной массы повышают риск развития тромбоза печеночной артерии и требует назначения антикоагулянтной терапии уже в первые сутки после операции [20,21].

Тромбоз воротной вены по данным нашего исследования занимает 5 место среди всех сосудистых осложнений и составляет 3 случая (1,78%).

Достоверной зависимости между тромбозом воротной вены и изучаемыми параметрами мы не выявили.

По данным литературы тромбоз воротной вены развивается в 0,4-2% после ортотопической трансплантации печени [22,23]. При пересадке доли печени частота этого осложнения достигает 8% [24]. Факторы риска тромбоза: технические причины (90%), предшествующий тромбоз воротной вены, ее гиперплазия, развитые портокавальные коллатерали, тяжелый реперфузионный синдром[24]. Существуют исследования указывающие на то, что уменьшение портального тока крови и состояние гиперкоагуляции (дефицит антитромбина III и протеина C) приводят к развитию тромбоза воротной вены[25].

Синдром обкрадывания селезеночной артерией (Steal syndrome) – патологическое состояние, осложняющее ортотопическую трансплантацию печени в 3,2–6% случаев[26,27]. Проявляется в перераспределении кровотока от чревного ствола преимущественно в селезеночную или желудочно-двенадцатиперстную артерию в сроки от 2 до 5 суток после операции либо спустя несколько недель после трансплантации. В результате снижаются линейные и объемные показатели кровотока в печеночной артерии с развитием артериальной ишемии трансплантата[28].

По нашим данным из 169 ортотопических трансплантаций печени в 4 случаях был выявлен Steal syndrome, что составляет 2,4%. По данным наших исследований не было найдено достоверной зависимости между синдромом обкрадывания и изучаемыми параметрами.

Еще одним довольно редким сосудистым осложнением является тромбоз нижней полой вены.

По данным литературы случаи тромбоза нижней полой вены относительно редкое явление, встречается менее чем в 1% случаев после ортотопической трансплантации печени [29, 19]. Чаще всего случается после ретрансплантации и в педиатрической популяции[30].

Мы имели 1 случай пристеночного тромбоза нижней полой вены– 0,6%. Достоверной связи между тромбозом нижней полой вены и изучаемыми параметрами не выявлено.

Раннее отторжение трансплантата, возраст донора и реципиента, применение техники трансплантации Piggy Back, объема проведенной трансфузии и кровопотери не оказывают статистически достоверного влияния на частоту развития сосудистых осложнений.

Ниже приведена сводная таблица частоты встречаемости сосудистых осложнений в нашем исследовании и данные мировой литературы.

Таким образом, полученные нами данные по частоте встречаемости сосудистых осложнений после ортотопической трансплантации печени практически соответствуют данным мировой литературы, что говорит о единстве существующих на сегодняшний день в мире подходов к хирургической технике и тактике послеоперационного ведения пациентов.

Важнейшими факторами определяющими возможность развития сосудистых осложнений являются время тепловой и общей ишемии, объем проведенной трансфузии, возраст донора и реципиента.

Пациенты у которых имеются вышеперечисленные факторы риска нуждаются в постоянном динамическом наблюдении и ультразвуковом мониторинге (не реже 2 раз в сутки в течении первых 5 суток послеоперационного периода) с целью своевременной диагностики и коррекции выявленных сосудистых осложнений.

#### Литература

1. *Dienstag, J.L., Chung R.T., Braunwald E. et al. Liver Transplantation// New York. 2008. P.1983-1985.*
2. *Dodd, G.D. III, Memel D.S., Zajko A.B., Baron R.L. et al. Hepatic artery stenosis and thrombosis in transplant recipients: Doppler diagnosis with resistive index and systolic acceleration time// Radiology. 1994. Vol.192. P657-661.*
3. *Bekker, J., Ploem S., de Jong K.P. Early hepatic artery thrombosis after liver transplantation: a systematic review of the incidence, outcome and risk factors// Am J Transpl. 2009. Vol. 9. P.746.*
4. *Гранов, А.М., Таразов П.Г., Гранов Д.А. и др. Роль интервенционной радиологии в пред- и послеоперационном периоде трансплантации печени// Хирургия. 2010. Вып.3. Стр.31-36.*
5. *Lee, J.M., Ko G., Sung K. et al. Long-term efficacy of stent placement for treating inferior vena cava stenosis following liver transplantation // Liver Transplant. 2010. Vol.4. P513-519.*
6. *Tasse, J., Borge M., Pierce k., Brems J. Safe and effective treatment of early suprahepatic inferior vena cava outflow compromise following orthotopic liver transplantation using percutaneous transluminal angioplasty and stent placement// Angiology. 2011. Vol.62(1). P46-48.*
7. *Abad, J., Hidalgo E.G., Cantarero J.M., et al. Hepatic artery anastomotic stenosis after transplantation: treatment with percutaneous transluminal angioplasty// Radiology. 1989. Vol.171. P661-662.*
8. *Abbasoglu, O., Levy M.F., Vodapally M.S., et al. Hepatic artery stenosis after liver transplantation: incidence, presentation, treatment, and long-term outcome// Transplantation. 1997. Vol.63. P250-255.*
9. *Platt, J.F., Yutzy G.G., Bude R.O. et al. Use of Doppler sonography for revealing hepatic artery stenosis in liver transplant recipients// AJR.1997. Vol.168. P473-476.*
10. *Nolten, A, Sproat IA. Hepatic artery thrombosis after liver transplantation: temporal accuracy of diagnosis with duplex US and the syndrome of impending thrombosis// Radiology. 1996. Vol.198. P553-560.*
11. *Ashok, Jain, Jorge Reyes, Randeep Kashyap et al. Long-Term Survival After Liver Transplantation in 4,000 Consecutive Patients at a Single Center// Annals of Surgery. 2000. Vol.232(4). P490–500.*
12. *Dacha, S., Barad A., Martin J., Levitsky J.. Source Saint Joseph Hospital, Chicago, IL, USA. Association of hepatic artery stenosis and biliary strictures in liver transplant recipients// Liver Transpl. 2011. Vol.17(7). P849-54.*
13. *Orons, P.D., Sheng R., Zajko A.B.. Hepatic artery stenosis in liver transplant recipients: prevalence and cholangiographic appearance of associated biliary complications. Source Department of Radiology, University of Pittsburgh Medical Center, PA 15213, USA// AJR Am J Roentgenol. 1995. Vol.165(5). P9-45.*
14. *Hamby, B.A., Ramirez D.E., Loss G.E. Endovascular treatment of hepatic artery stenosis after liver transplantation. Source Section of Vascular and Endovascular Surgery, Ochsner Clinic Foundation, New Orleans, LA 70121, USA// J Vasc Surg. 2013. Vol.57(4). P1067-72.*
15. *Quiroga, S., Sebastià M.C., Margarit C. et al. Complications of orthotopic liver transplantation: spectrum of findings with helical CT// Radio Graphics. 2001. Vol.21(5). P1085–1102.*
16. *Malassagne, B., Soubrane O., Dousset B. et al. Extrahepatic portal hypertension following liver transplantation: a rare but challenging problem// HPB Surg. 1998. Vol.10. P357–364.*
17. *Settmacher, U, Nussler NC, Glanemann M, et al. Venous complications after orthotopic liver transplantation// Clin Transplant. 2000. Vol.14. P235 –241.*
18. *Wozney, P, Zajko A.B., Bron K.M. et al. Vascular complications after liver transplantation: a 5-year experience// AJR 1986. Vol.147. P657 –663.*
19. *Chong, W.K., Beland J.C., Weeks S.M. Sonographic evaluation of venous obstruction in liver transplants.// AJR Am J Roentgenol. 2007. Vol.188(6). P515–521.*
20. *Abou, Ella K.A., Al Sebayel M.I., Ramirez C.B., Rabea H.M. Hepatic artery thrombosis after orthotopic liver transplantation. Source Department of Surgery, King Saud University, College of Medicine, Riyadh, Kingdom of Saudi Arabia// Saudi Med J. 2001. Vol.22(3). P211-4.*
21. *Peter, Neuhaus Ulf Neumann Department of Surgery Charite´ Virchow Clinic Humboldt University Berlin Berlin, Germany Analysis of Risk Factors for the Development of Latehepatic Artery Thrombosis: Do CREG Mismatches Play a Role?// Liver Transplantation. 2010. Vol.6. P4-7.*
22. *De la Mora-Levy J.G., Baran TH.: Endoscopic management of liver transplant patients. Liver Transpl.// 2005. Vol.11. P1007-1021.*
23. *Duffy, J.P., Hong J.C., Farmer D.G. et al. Source Department of Surgery, Dumont-UCLA Transplant Center, David Geffen School of Medicine at UCLA, Los Angeles, CA 90095, USA. Vascular complications of orthotopic liver transplantation: experience in more than 4,200 patients. . J// Am Coll Surg. 2009. Vol.208(5). P.896-903.*
24. *Журавель, С.В., Чугунов А.О., Салиенко А.А., Донова Л.В. Трансплантация печени, осложненная острым тромбозом воротной вены. Случай из практики// Вестник интенсивной терапии. 2009. Вып.3. Стр.69-71.*
25. *Kikuchi, K., Rudolph R., Murakami C. et al. Source Gastroenterology/ Hepatology Section and the Division of Public Health Sciences, Fred Hutchinson Cancer Research Center, and the University of Washington School of Medicine, Seattle, WA, USA. Portal vein thrombosis after hematopoietic cell transplantation: frequency, treatment and outcome// Bone Marrow Transplant. 2002. Vol.29(4). P329-33.*
26. *De Carlis, L., Sansalone C.V., Rondinara G.F., et al. Splenicartery steal syndrome after orthotopic liver transplantation: diagnosis and treatment// Transplant Proc. 1993. Vol.25. P2594.*
27. *Nu'ssler, N.C., Settmacher U., Haase R. et al. Diagnosis and treatment of arterial steal syndromes in liver transplant recipients// Liver Transpl. 2003. Vol.9. P596.*
28. *Arterial Anastomosis in Living Donor Liver Transplantation Mirela Patricia Sirbu Boeti, Vladislav Braşoveanu, Sadiq Shoaib and Irinel Popescu Fundeni Clinical Institute, Department of General Surgery and Liver Transplantation Romania.*
29. *Chong, W.K., Beland J.C., Weeks S.M. Sonographic evaluation of venous obstruction in liver transplants// AJR Am J Roentgenol. 2007. Vol.188(6). P515–521.*
30. *Pfammatter, T., Williams D.M., Lane K.L. et al. Suprahepaticcaval anastomotic stenosis complicating orthotopic liver transplantation: treatment with percutaneous transluminal angioplasty, Wallstent placement or both// AJR Am J Roentgenol. 1997. Vol.168. P477-480.*

Поступила 14.11.2013