

Структурно-функциональная характеристика десны морских свинок в норме и при экспериментальном периодонтите

Белорусского государственного медицинского университета

Изучена динамика структурно-метаболических изменений эпителия, Иннервационного аппарата слизистой оболочки межзубных сосочков морских свинок в трех моделях экспериментального периодонтита.

Ключевые слова: межзубной сосочек, периодонтит, адренергическая иннервация, кариометрия, гликолиз, окислительное фосфорилирование

На сегодняшний день нет единой точки зрения по вопросу этиологии и патогенеза патологии периодонта [3, 10]. Многочисленность гипотез в определении механизмов возникновения, развития периодонтита, вероятно, связана с чрезмерным разнообразием действующих факторов и их интерпретацией.

На протяжении ряда десятилетий на основании экспериментальных и клинических исследований состояния тканей периодонта были сделаны попытки установить роль местных и системных факторов в развитии болезней периодонта [1, 5]. Большинство исследователей придерживаются точки зрения, что сложные процессы развития болезни обусловлены сочетанным и многообразным влиянием экзогенных и эндогенных факторов, при этом первостепенное значение придается локальным факторам различной природы. Среди них большое внимание уделяется роли микробного фактора, травматическому повреждению десны [4, 6]. Тем не менее, не все клинические проявления, морфологические изменения десны можно объяснить с этой точки зрения.

В середине XX столетия некоторые заболевания периодонта рассматривались как нейродистрофический процесс [8]. При рассмотрении патологии периодонта с этой позиции необходим комплексный анализ морфофункциональных показателей эпителия десны, соединительной ткани, микроциркуляторного русла и иннервации, т.е. изучение нейротканевых отношений. Существуют клинико-экспериментальные доказательства роли иннервационного аппарата в структурно-метаболических перестройках клеток эпителия и соединительной ткани. Однако при описании иннервационного аппарата использовалась в основном методика импрегнации серебром, и не приводилась его медиаторная характеристика. В то время как нейрогистохимическая идентификация химической природы нервов, с привлечением количественной оценки состояния медиаторного фонда симпатической иннервации в сопоставлении с количественными структурно-метаболическими показателями эпителия десны, позволит выйти на новый уровень оценки нейротканевых отношений в десне в норме и при патологических состояниях.

Целью настоящего исследования было изучить нейротканевые отношения в десне экспериментальных животных в норме и при моделировании хронического периодонтита с помощью местных и общих повреждающих факторов.

Материал и методы

Эксперимент проводили на 85 морских свинок – самцах с начальной массой 220-375 г. Морфогистохимическому исследованию подвергались межзубные десневые

сосочки в норме и при экспериментальном периодонтите. Используются 3 модели экспериментального развития патологии периодонта.

В первой поражене периодонта развивалось в результате общего длительного 40-суточного ограничения двигательной активности [7]. У животных сохранялась полная функциональная нагрузка на челюсти, рацион питания был полноценным. Контролем служили морские свинки, которые содержались на всем протяжении опыта на виварии в обычных условиях. Материал для исследования брался через 1, 2, 3 месяца общей гиподинамии.

Во второй модели экспериментального периодонтита использовали введение в область фронтальных зубов нижней и верхней челюсти 0,1 мл 50% раствора скипидара, разведенного на подсолнечном масле [2]. Контролем служили животные, в десну которых вводили физиологический раствор в том же объеме. Межзубные сосочки исследовались на 18 сутки после введения скипидара.

В третьей модели периодонтит вызывался путем сочетанного действия общего и местного повреждающего фактора. В качестве общего воздействия использовали однократное общее облучение в дозе 50 Грей. На следующий день после облучения животным в десну вводили 0,1 мл 50% раствора скипидара на подсолнечном масле. Морфогистохимическое исследование межзубных сосочков проводили на 18 и 90 сутки от начала эксперимента.

Оценку состояния животных в ходе развития экспериментального воспаления в тканях периодонта (в баллах) проводили по клиническому статусу животных и по состоянию десны. Максимальная степень оценивалась в 6 баллов и принималась за 100%.

Для общей характеристики структуры слизистой оболочки и кариометрии срезы межзубных сосочков окрашивались методом гематоксилин-эозин, «азан» по Гейденгайну, ШИК-реакцией.

Для характеристики медиаторной природы нервного аппарата десны применяли флюоресцентно-гистохимический метод выявления катехоламинов по методу Фалька-Хилларпа в модификации Эль-Бадави и Шенка, активности ацетилхолинэстеразы (АХЭ) по методике Karnovsky M., Roots L..

В клетках эпителия десны определяли активность ферментов энергетического обмена: сукцинатдегидрогеназы (СДГ) и лактатдегидрогеназы (ЛДГ) по методике Лойда с применением унифицированного основного раствора, к которому добавляются растворы соответствующего субстрата и кофермента. Об активности СДГ и ЛДГ судили по плотности конечного продукта реакции формазана.

Для характеристики структурной организации клеточных популяций эпителия десневых сосочков в норме, при патологии в эксперименте у животных выполнено кариометрическое исследование по методике и программам, разработанным на кафедре гистологии БГМУ. Всего проанализировано 147 выборок по 100 ядер в каждой. Структурная организация клеточных популяций на основании кариометрических параметров эпителиоцитов оценивалась с помощью информационных характеристик – энтропии, избыточности [9].

Объективная оценка нейромедиаторных процессов в адренергических структурах тканей десны проводилась на основании определения в них интенсивности флюоресценции специфичной для катехоламинов, которая выражалась в условных единицах. Измерения проводили на микроскопе-фотометре MPV-2 (Leitz) с соответствующей фильтр-системой.

Активность ферментов энергетического обмена выражалась в условных единицах оптической плотности, которая измерялась на микроскопе-фотометре МРV-2 с монохроматором на длине волны 580 нм. Всего проанализировано 177 выборок по 50 измерений в каждой. Данные измерений обрабатывались по специально разработанным в Институте физиологии НАН Б для этих целей программам.

Все цифровые данные сгруппированы по сериям и обработаны статистически с определением средних величин, среднего квадратического отклонения, ошибки средней арифметической величины, *t* – критерия Стьюдента и представлены в виде таблиц, графиков.

Результаты и обсуждение

При исследовании межзубных сосочков десны контрольных животных получены исходные данные, характеризующие структурно-метаболическую организацию эпителия. Данные, полученные при кариометрии в клетках эпителия межзубных сосочков, свидетельствуют о том, что наибольшими по размеру ядрами обладают клетки шиповатого слоя – $40,02 \pm 1,23$, в базальных – $25,24 \pm 0,91$, в клетках поверхностного слоя – $15,74 \pm 0,76$. Гистохимические показатели активности ЛДГ и СДГ показали, что значение ЛДГ выше, чем СДГ: $1,49 \pm 0,04$ и $0,97 \pm 0,02$ соответственно в базальном слое и $0,96 \pm 0,02$ и $0,54 \pm 0,01$ в шиповатом слое. Поскольку в эксперименте использовался унифицированный метод выявления ферментов энергетического обмена СДГ и ЛДГ, то считаем правомерным провести такое сравнение: уровень активности СДГ принимается за единицу, то соотношение СДГ/ЛДГ составило 1: 1,53 в базальном слое и 1: 1,77 в шиповатом, т.е. в метаболизме глюкозы в эпителии десны преобладают процессы анаэробного окисления над аэробным (Табл. 1). Характерно, что чем дальше от базальной мембраны активность гликолиза возрастает.

Таблица 1

Соотношение СДГ/ЛДГ в норме и при гиподинамии

	Норма	Гиподинамия 1 мес.	Гиподинамия 3 мес.	Скипидар	Скипидар + γ -облучение	
					18 дней	90 дней
Базальный слой	1:1,53	1:2,3	1:0,63	1:1,73	1:1,18	1:1,17
Шиповатый слой	1:1,77	1:2,68	1:0,78	1:2,25	1:1,24	1:1,19

Адренергические структуры в десневом сосочке локализируются исключительно в соединительной ткани собственной пластинки, ни в одном из слоев эпителиального пласта адренореактивные структуры не определяются, как и не обнаружено их контактов с базальной мембраной. Элементы симпатической иннервации в соединительной ткани распределены неравномерно и, в основном, образуют сплетения в сосудистой стенке (Рис. 1 А). В то же время встречаются и свободные катехоламинсодержащие нервные волокна. АХЭ-положительные волокна обнаружены на мелких артериях и артериолах, нередко определяются под базальной мембраной.

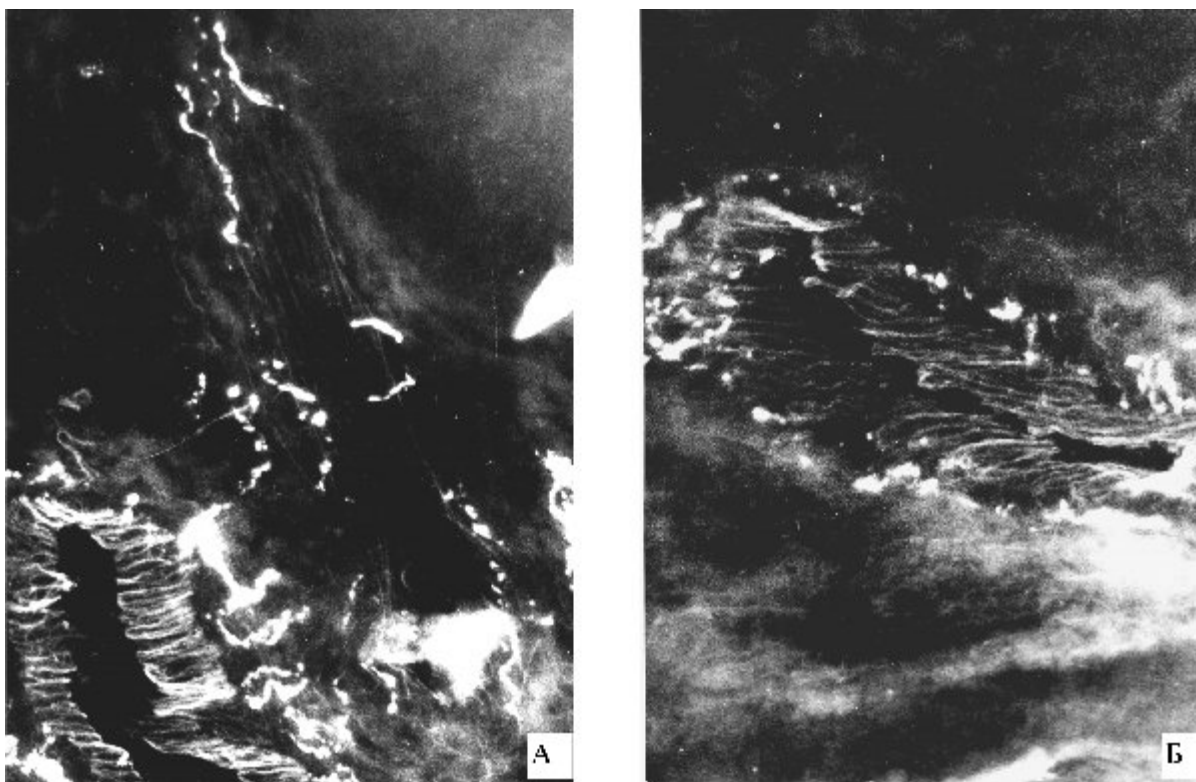


Рис. 1. Периваскулярные сосудистые сплетения в собственной пластинке слизистой межзубных сосочков десны морских свинок. А – норма, Б, – 60 суток гиподинамии. Метод Эль-Бадави и Шенка. Увеличение: ок. гомаль 3, об. 40.

В первой модели экспериментального периодонтита при клиническом обследовании морских свинок не обнаружено явных признаков воспалительного процесса в десне. В тоже время выявлена динамика структурно-метаболических изменений межзубного сосочка при длительном до 3-х месяцев содержании животных в условиях гиподинамии.

Через 30 дней коэффициент извилистости пограничной линии уменьшается на 20,9% и составляет 1,85±0,09, через 60 дней этот показатель приближается к норме, к 90 дню наблюдения вновь снижается на 21,9%, как и при 30 дневном воздействии.

В таблице 2 демонстрируются изменения кариометрических показателей в клетках шиповатого слоя относительно базального, выраженные в %. При патологии периодонта сохраняется общая закономерность – размеры ядер шиповатого и поверхностного слоев отклоняются относительно базального в большую или меньшую степень, однако в количественном отношении этот показатель существенно от контрольных значений не отличается. Наблюдается определенная динамика этих сдвигов в зависимости от тяжести и продолжительности патологического процесса (Табл. 2). При этом в условиях гиподинамии популяция клеток в каждом слое становится более однородной, о чем свидетельствует показатели информационного анализа: значения энтропии снижаются, а значения избыточности растут.

Таблица 2

Изменения кариометрических показателей клеток шиповатого и поверхностного слоев относительно базального в %

	Шиповатый слой		Поверхностный слой	
	Прирост площади	Прирост элонгации	Прирост площади	Прирост элонгации
Норма	+58%	-19,4%	-49,6%	+70,8%
Гиподинамия 30 дн.	+60,6%	-15,3%	-59,5%	+95,5%
Гиподинамия 60 дн.	+98,2%	-23,1%	-41,5%	+56,0%
Гиподинамия 90 дн.	+64,3%	-12,2%	-42,3%	+90,8%
Скипидар +γ-облуч. 18дн.	+87,3%	-17,7%	-29,2%	+91,7%
Скипидар +γ-облуч. 90дн.	+50,3%	-5,8%	-32,9%	+117,8%

Прослеживается динамика активности СДГ и ЛДГ в зависимости от сроков наблюдения (Рис. 2, см. Табл. 1). На 1 месяце гиподинамии возрастает активность ЛДГ, СДГ падает. На 2 месяце соотношение СДГ и ЛДГ остается на предыдущем уровне, но активность СДГ восстанавливается, процессы гликолиза еще более интенсифицируются. В эти сроки гликолитический путь обмена превалирует в клетках эпителия. После 3-х месячного содержания животных в условиях гиподинамии происходит перестройка энергообеспечения в эпителии – наблюдается преобладание аэробного окисления глюкозы.

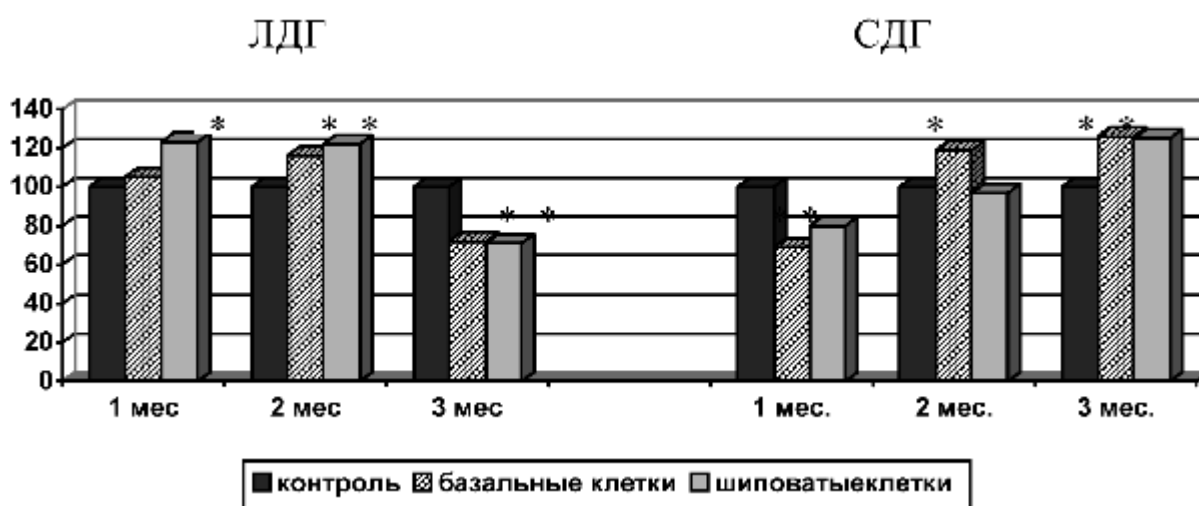


Рис.2. Изменения активности ЛДГ и СДГ в условиях гиподинамии в клетках эпителиального слоя при периодонтите, выраженные в % относительно контроля, принятого за 100%. * - данные статистически достоверны.

Одновременно существенные изменения обнаружены и в иннервационном аппарате десны. Наблюдается резкое угнетение флюоресценции катехоламинов в адренергических нервах, формирующих периваскулярные сплетения (Рис. 1 Б). Появляются ярко флюоресцирующие клеточные структуры, которые расценивались как тучные клетки, нейтрофилы, макрофаги. Степень выраженности этих изменений зависела от продолжительности эксперимента. После 30-суточной гиподинамии специфическая люминесценция медиатора в сосудистом отделе иннервации падает на 49,5%, в экстравакулярном терминальном – на 52,4% ($P < 0,05$), на 60 сутки гиподинамии – на 37,4% ($P < 0,01$) в сосудистых сплетениях и на 39,1% ($P < 0,01$) во внесосудистых терминалях, к 3 месяцам эксперимента интенсивность свечения медиатора в сосудистом отделе усиливается по сравнению с начальным сроком на 18,8%, в терминальном – на 17,1%, но по-прежнему остается ниже контрольного уровня.

Итак, у морских свинок на всем протяжении гиподинамии клинически не наблюдалось выраженных проявлений воспаления, однако в зависимости от сроков наблюдения отмечено различное проявление нейротканевых отношений. Как известно, гиподинамия – это стрессорное воздействие, характеризующееся целым комплексом реакций организма, которое в конечном итоге переходит в фазу стабилизации и резистентности. Пусковым механизмом стрессорных реакций

организма является симпатoadреналовая система, медиаторное звено которой представлено адренергическим нервным аппаратом. Полученные результаты показывают, что фазные изменения активности симпатического звена иннервации сопровождаются изменениями в углеводном обмене, кариометрическими характеристиками эпителиального пласта. В условиях изменившейся трофики метаболизм околозубных тканей перестраивается таким образом, чтобы поддерживался оптимальный уровень энергетических процессов для осуществления функциональной активности. Вначале, когда резко снижается активность симпатического звена иннервации, это происходит посредством активации гликолиза. При нарастании дистрофических процессов ко 2 месяцу активируются дыхательные энзимы. К 3 месяцу клетки, вероятно, переходят на новый уровень метаболизма углеводов. Так, если в норме клетки эпителия устойчивы к недостатку кислорода, то при продолжительном воздействии общих неблагоприятных факторов сопряженная работа двух метаболических путей претерпевает существенную коррекцию – доминирующим становится дыхание, и поэтому в далеко зашедших случаях в генезе патологии ведущее значение имеет не только «прямое изменение» нервного компонента, но и опосредованное влияние денервации на гемодинамические нарушения. Подтверждением этому служит тот факт, что потеря медиатора прослеживается не только в свободных нервных окончаниях, но, прежде всего, в периваскулярных терминалях.

Во второй модели эксперимента – введении скипидара в десну – клинически наблюдается развитие острого воспалительного процесса, который в основном купируется к 18 суткам. Структурно-метаболические показатели слизистой оболочки десны к 18 суткам характеризуются незначительным снижением флюоресценции периваскулярных и свободных окончаний. В этих условиях только в шиповатых клетках отмечается статистически значимый подъем активности ЛДГ. Соотношение СДГ/ЛДГ смещается в сторону гликолитических процессов (см. Табл. 1).

При сочетанном действии местного и общего повреждающего фактора (3 серия экспериментального периодонтита) через 18 дней от начала эксперимента у животных выявляется разлитое воспаление и отек десны. Согласно критериям воспалительного процесса, предложенным Дмитриевой Н.И. (1989) и выражаемым в баллах, на 18 день в 3 серии эксперимента они оценивались в 56 баллов (во второй серии – 0 баллов); на 90 сутки наблюдения – 20 баллов: сохранялась застойная гиперемия десны, определялись периодонтальные карманы, подвижность зубов I и II степени, оголение корней, т.е. отмечаются признаки, которые можно трактовать как проявления хронического процесса.

Структурно-метаболические показатели, характеризующие нейротканевые отношения в десне, претерпевают определенные изменения. Сглаживается пограничная линия, коэффициент извилистости уменьшен на 26,9%. Количественные характеристики площади ядра, метаболизма клеток эпителия показаны в таблицах 1 и 2. Приведенные данные свидетельствуют о преобладании гликолитических процессов, хотя и проявляется тенденция к их ингибированию при увеличении доли аэробных процессов в энергообеспечении десневого эпителия, т.е. детерминированный путь обмена глюкозы сохраняется (Рис. 3).

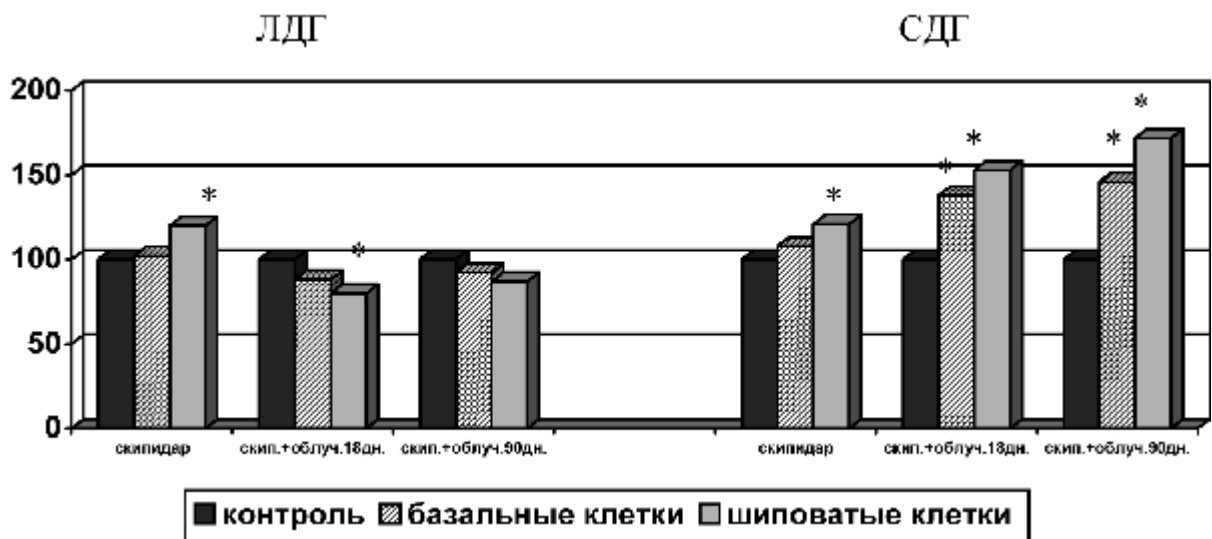


Рис. 3. Изменение активности ЛДГ и СДГ при введении скипидара и γ -облучении в клетках эпителиального слоя, выраженные в % относительно контроля, принятого за 100%,. * - данные статистически достоверны.

Выявлена четкая реакция со стороны адренергического аппарата десны, на 18 сутки сочетанного воздействия выявляется почти полное отсутствие адренергической иннервации в стенке сосудов. К 90 дню фиксируются флуоресцирующие КА-содержащие волокна в периваскулярных сплетениях.

Итак, к 90 дню наблюдения стабилизируются кариометрические данные, метаболизм клетки переходит на новый уровень энергообеспечения, проявляется тенденция к восстановлению адренергического иннервационного аппарата.

Таким образом, сочетанное влияние общего и местного повреждающих факторов вызывает более выраженные изменения функциональной активности симпатического аппарата десны, вплоть до полного исчезновения медиатора в адренореактивных структурах, что приводит к изменению нейротканевых отношений, проявляющемуся изменением структурно-метаболических показателей эпителиального пласта и собственной пластинки слизистой оболочки.

Выводы

1. В норме в собственной пластинке слизистой оболочки межзубных сосочков морских свинок выявлены адренергические периваскулярные сплетения, свободные нервные терминалы. В клетках многослойного плоского ороговевающего эпителия преобладают процессы анаэробного окисления глюкозы, при этом в клетках шиповатого слоя они интенсивнее по сравнению с базальным; площадь ядер клеток шиповатого слоя на 29,2% превышает этот показатель в клетках базального.

2. При экспериментально вызванном периодонтите (3-х месячная гиподинамия) выявлены фазовые изменения нейротканевых отношений в межзубных сосочках. Снижение содержания катехоламинов в нервных окончаниях сопровождается перестройкой метаболических процессов окисления глюкозы в клетках эпителия – переход с преобладания процессов гликолиза на окислительное фосфорилирование; изменяются кариометрические показатели.

3. При сочетанном действии локального и общего повреждающих факторов (3 серия) наблюдаются более тяжелые и продолжительные изменения в слизистой оболочке по сравнению со второй серией. Снижается активность адренергического звена иннервации, которая сопровождается структурными и метаболическими изменениями в клетках эпителия.

4. Наблюдаемые изменения можно рассматривать как результат нарушения нервной трофики периодонта и проявление нейродистрофического процесса в нем.

Литература

1. Грудянов А.И., Дмитриева Л.А., Максимовский Ю.М. Пародонтология. Современное состояние вопроса и направления научных разработок // *Стоматология*. – 1999. – Т. 78, № 1. – С. 31-33.

2. Данилевский Н.Ф., Лазарь А.Ф., Мохорт В.В. Экспериментальное изучение противовоспалительного действия мекфенаминовой кислоты натриевой соли на ткани пародонта // *Терапевтическая стоматология: Респ. межвед. сб.* – Киев, 1973. – Вып. 8. – С. 82-85.

3. Дедова Л.Н. Заболевания периодонта: теоретические основы // *Здравоохранение*. – 2003.-№ 5. – С. 41-44.

4. Дмитриева Л.А., Крайнова А.Г. Современные представления о роли микрофлоры в патогенезе заболеваний пародонта // *Пародонтология*. – 2004. – Т. 30, № 1. – С. 8-15.

5. Иванов В.С. Актуальные задачи научных исследований в области пародонтологии и патологии слизистой оболочки полости рта // *Болезни пародонта и слизистой оболочки полости рта: Сб. ст.* – М., 1985. – Т. 15. – С. 3-6.

6. Иванюшко Т.П., Ганковская Л.В., Ковальчук Л.В. и др. Комплексное изучение механизмов развития хронического воспаления при пародонтите // *Стоматология*. – 2000.-№ 4. – С. 13-16.

7. Ильин Е.А., Новиков В.Е. Стенд для моделирования физиологических эффектов невесомости в лабораторных экспериментах с крысами // *Косм. биология и авиакосм. медицина*. – 1980. – Т. 14, № 3. – С. 79-80.

8. Кодола Н.А., Хомутовский О.А., Центило Т.Д. Пародонтоз. Ультраструктура десны и пульпы. – Киев: Наукова думка, 1980. – 136 с.

9. Леонтьук А.С., Леонтьук Л.А., Сыкало А.И. Информационный анализ в морфологических исследованиях. – Минск: Наука и техника, 1981. – 160 с.

10. Straka M. Пародонтология 2000 // *Новое в стоматологии*. – 2000. – № 4. – С. 24-38.