

Пластика митрального клапана при его недостаточности

РНПЦ "Кардиология", г. Минск

Проведен анализ 218 операций хирургической пластики митрального клапана при его недостаточности. Оценены три вида реконструктивных вмешательств с использованием опорных колец "Планкор" и ксеноперикарда "Биокард". С помощью выбранной тактики лечения в 90% случаев удается добиться хороших и стойких результатов. "Биокард" обладает оптимальными физическими свойствами, высокой биосовместимостью и может служить материалом выбора при пластических операциях на клапанном аппарате сердца.

Ключевые слова: митральный клапан, пластика, ксеноперикард, опорное кольцо.

Y.M. Chesnov.

Valvular reconstruction by mitral insufficiency.

218 procedures of surgical valvuloplasty of mitral insufficiency were analyzed. 3 types of reconstruction using supporting ring "Plancor" and xenopericardium "Biocard" were estimated. Good results are achieved in 90% of cases using the chosen tactics of treatment. "Biocard" is characterized by optimal physical qualities, high biocompatibility and may be used as material of choice by plastic procedures on mitral valve.

Key words: mitral valve, reconstruction, xenopericardium, supporting ring

Хирургическое лечение патологии клапанного аппарата сердца является постоянным предметом клинического и научного интереса. В последнее время пристальное внимание уделяется разработке и усовершенствованию техники реконструктивных вмешательств на митральном клапане. Главная цель реконструктивной хирургии митрального клапана: сохранить его основные структуры и восстановить естественную функцию и, таким образом, избежать имплантации искусственных клапанов сердца с последующей неизбежной антикоагулянтной терапией. [1, 2, 5, 6, 7].

Среди видов пластики митрального клапана при его недостаточности наиболее распространенными являются методы имплантации различных искусственных опорных колец и полуколец (жестких, полужестких, гибких). Вместе с тем, благодаря современным понятиям биомеханики митрального клапана, были предложены более физиологичные методы восстановления его запирающей функции с помощью биологических пластических материалов. [8, 9, 10]. Одним из таких материалов является протез перикарда "Биокард", разработанный в РНПЦ "Кардиология". "Биокард" представляет собой перикард крупного рогатого скота, который в процессе изготовления подвергается стадийной обработке, фиксируется и стерилизуется диглицидиловым эфиром этиленгликоля. Такая обработка придает ксеноперикарду высокую прочность, сохраняя при этом его естественную пластичность. Предварительные экспериментальные исследования показали высокую биосовместимость "Биокарда", отсутствие кальциевой дегенерации, что характерно для всех биопротезов, традиционно обработанных глютаровым альдегидом. [3, 4].

Цель исследования: выбрать тактику коррекции митральной недостаточности различной этиологии и степени, провести анализ клинического применения биологического материала "Биокард", оценить непосредственные результаты пластики митрального клапана различными способами.

Материал и методы. С января 1999 по июнь 2004 гг. во 2-м кардиохирургическом отделении РНПЦ "Кардиология" выполнено 218 операций у больных с митральной недостаточностью 2 - 4 степени. Средний возраст больных составил $51,4 \pm 5,8$ лет. 174 пациента (79,8%) до операции отнесены к 4 функциональному классу NYHA (Нью-Йоркской Ассоциации Кардиологов). Этиологические причины митральной недостаточности были следующие: миксоматозная дегенерация митрального клапана - 29, ишемическая дисфункция левого желудочка - 80, относительная недостаточность митрального клапана при аортальных пороках - 109.

Помимо пластики митрального клапана были выполнены следующие сопутствующие процедуры: аорто-коронарное шунтирование - 85, протезирование аортального клапана - 109, пластика трехстворчатого клапана - 88, пластика аневризмы левого желудочка - 21, редуцирующая пластика левого предсердия - 22, расширяющая пластика корня аорты по Manouguian - 6, удаление миксомы левого предсердия - 3, пульмонэктомия - 1, другие процедуры - 12.

В центре придерживались следующей тактики. Сначала с помощью гидравлической пробы оценивали анатомию митрального клапана, причину, степень и локализацию регургитации.

Для коррекции митральной недостаточности использовались три основные методики.

1) Пластика клапана по Carpentier с помощью искусственного жесткого опорного кольца "Планкор" (производства завода Электронмаш, г. Минск) – 88 операций; в эту группу включены 25 случаев пластики с квадриангулярной резекцией задней створки. Пластику клапана на жестком кольце выполняли при регургитации 3 и более степени любой этиологии. В случае отрыва хордального аппарата задней створки митрального клапана выполняли квадриангулярную резекцию зоны отрыва и обязательно – имплантацию жесткого опорного кольца. (Рис. 1).

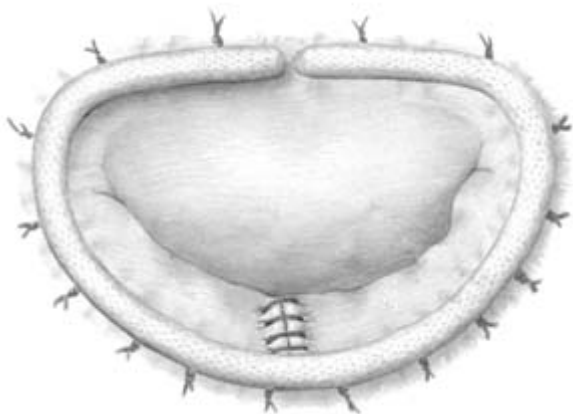


Рис. 1. Общий вид выполненной реконструкции митрального клапана по Carpentier с резекцией задней створки и имплантацией жесткого опорного кольца.

2) Реконструкция клапана по Calafiore на полоске из ксеноперикарда "Биокард" - 118 случаев. Пластику по данной методике выполняли при регургитации 2 степени относительной недостаточности митрального клапана, вызванной ведущим пороком

аортального клапана. Как правило, выкраивали полоску из ксеноперикарда длиной 5 см и шириной 5 – 7 мм и имплантировали ее отдельными П-образными швами. (Рис. 2).

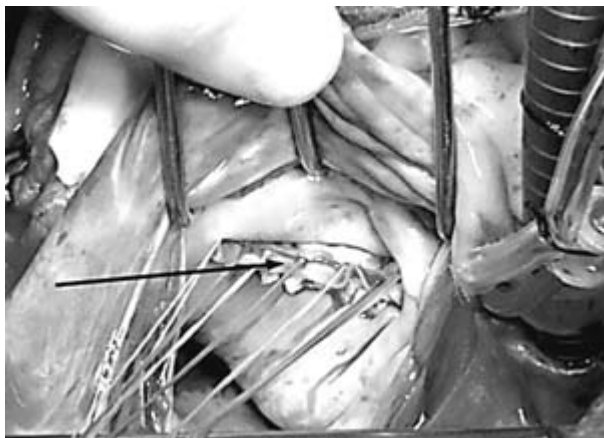


Рис. 2. Общий вид пластики митрального клапана по Calafiore. Стрелкой показана имплантированная полоска из "Биокарда".

3) Пластика митрального клапана по методу Carpentier, с помощью мягкого опорного кольца, вырезанного из ксеноперикарда "Биокард" - 12 больных. Пластика данным способом выполнялась при митральной регургитации 2 - 3 степени в случае относительной недостаточности клапана или ишемической дисфункции левого желудочка при условии хорошей сохранности створок. Определяли размеры передней створки клапана специальными шаблонами, по которым затем выкраивали опорное кольцо из ксеноперикарда.

Эффективность пластики оценивали с помощью гидравлической пробы, обязательно под контролем создаваемого давления в левом желудочке.

В 60% случаев во время операции эффект пластики и запирательную функцию митрального клапана определяли с помощью чреспищеводной или эхокардиальной эхокардиографии.

Результаты. В 5 случаях во время операции была выявлена неэффективность пластики и еще в 2 случаях пластика признана неудовлетворительной в течение госпитального периода из-за прорезывания швов и дислокации жесткого опорного кольца. Во всех этих случаях больные были повторно оперированы: опорные кольца удалены, произведено протезирование клапана.

Госпитальная летальность составила - 6,4%, умерло 14 больных. Умершие больные до операции были отнесены к тяжелому контингенту, средний балл по шкале Евроскор составил 5,6 балла. Это были пациенты с исходно низкой фракцией выброса левого желудочка, тяжелой сопутствующей патологией либо после сложных сочетанных или симультанных операций.

Осложнений, непосредственно связанных с использованием опорных колец "Планкор" или ксеноперикарда "Биокард", выявлено не было. Пластика митрального клапана на полосках или кольцах из "Биокарда" показала свою высокую эффективность, при этом сохранялась естественная конфигурация и подвижность фиброзного кольца клапана. "Биокард" обладает высокой прочностью в сочетании с оптимальной пластичностью, удобен в обращении, не вызывает каких-либо патологических отклонений в организмах пациентов.

После операции у всех больных состояние значительно улучшилось. 73,5% пациентов отнесены к 1 функциональному классу NYHA, 26,5% - ко второму классу.

В отдаленном периоде с помощью эхокардиографии была выявлена остаточная регургитация 0 - 1 степени у 178 больных, 2 степени – у 19, третьей степени – у двух больных. Двое больных с остаточной регургитацией 3 степени отнесены ко 2 функциональному классу и наблюдаются амбулаторно. Повторных операций, связанных с митральной недостаточностью в отдаленном периоде, не было.

Выводы. Выбранная в РНПЦ "Кардиология" тактика коррекции митральной недостаточности позволяет достичь оптимальных результатов в ближайшем и отдаленном периодах наблюдения. С помощью опорных колец "Планкор" и ксеноперикарда "Биокард" удается достичь хорошей запирающей функции митральных клапанов. "Биокард" обладает оптимальными физическими свойствами, высокой биосовместимостью и может быть материалом выбора при пластических операциях на клапанном аппарате сердца.

1. Железнев С.И., Назаров В.М., Портнягин П.П., Лавинюков С.О. Реконструктивные вмешательства на левых отделах сердца. // Тез. докл. 10 Всероссийского съезда сердечно-сосудистых хирургов. Москва. 2004. С.29.

2. Чеснов Ю.М., Островский Ю.П., Скорняков В.И., Шкет А.П., Андрущук В.В., Мороз Н.Н., Зорин В.С. Реконструктивные вмешательства на митральном клапане при его недостаточности. // Тез. докл. 10 Всероссийского съезда сердечно-сосудистых хирургов. Москва. 2004. С.35.

3. Чеснов Ю.М., Станишевский Л.С., Швед М.М., Островский Ю.П. Экспериментальные биопротезы для сердечно-сосудистой хирургии. Тез. докл. в сб. материалов "Биопротезы в сердечно-сосудистой хирургии". Кемерово, Россия, 2001. С. 71 – 72.

4. Чеснов Ю.М. Биосовместимость ксеноперикарда, фиксированного эпоксидными соединениями, в экспериментах *in vitro* и *in vivo*. Актуальные вопросы кардиологии. Выпуск 2. Сб. научн. тр. под редакцией Н.А. Манака. "Энциклопедикс" ISBN 985-630028-2. С. 188-190. 2002 г.

5. Шевченко Ю.Л., Попов Л.В., Борисов И.А. Оценка результатов клапансохраняющих вмешательств на митральном клапане. // Тез. докл. 10 Всероссийского съезда сердечно-сосудистых хирургов. Москва. 2004. С.35.

6. Absil B., Dagenais F., Mathieu P., Metras J., Perron J., Baillet R. et al. Does moderate mitral regurgitation impact early or mid-term clinical outcome in patients undergoing isolated aortic valve replacement for aortic stenosis? // J Cardiothorac Surg. 2003, Vol 24, №2. P:217-222.

7. DeAnda A. Jr., Kasirajan V., Higgins R.S. Mitral valve replacement versus repair in 2003: where do we stand? // Curr Opin Cardiol. 2003 Vol.18. № 2. P:102-105.

8. Gillinov A.M., Faber C., Houghtaling P.L., Blackstone E.H., Lam B.K., Diaz R. et al. Repair versus replacement for degenerative mitral valve disease with coexisting ischemic heart disease. // J Thorac Cardiovasc Surg. 2003 . Vol.125. № 6. P 1350-1362.

9. Gillinov A.M., Blackstone E.H., Cosgrove D.M. 3rd, White J., Kerr P., Marullo A. et al. Mitral valve repair with aortic valve replacement is superior to double valve replacement. // J Thorac Cardiovasc Surg. 2003. Vol.125. № 6. P:1372-1387.

10. Okada Y., Nasu M., Takahashi Y., Handa N., Fujiwara H., Shinkai M. et al. Late results of mitral valve repair for mitral regurgitation. // Jpn J Thorac Cardiovasc Surg. 2003 Vol. 51. № 7. P: 282-288.

