

*Шепетько Михаил Николаевич, Прохоров Александр Викторович,  
Лабунец Игорь Никитович*

## **Опухоли средостения**

*Кафедра онкологии УО «Белорусский государственный медицинский университет»  
УЗ «Минский городской клинический онкологический диспансер»*

Ключевые слова: опухоли средостения, щитовидная железа, тимус, нейрогенные опухоли, рентгенологические признаки.

Опухоли средостения наиболее часто встречаются у людей наиболее трудоспособного возраста. Проведен анализ лечения 113 пациентов с опухолями средостения в период с 1997 по 2007 год. Ретроспективная оценка больных с новообразованиями средостения показала, что наиболее часто в средостении встречаются опухоли и опухолеподобные заболевания щитовидной железы, тимуса, опухоли нейрогенного происхождения, лимфомы. Для дооперационной верификации диагноза необходимо комплексное обследование пациента с включением рентгенологических исследований, компьютерной томографии, аортоартериографии и медиастиноскопии.

Новообразования средостения – это заболевания сложного анатомического пространства, имеющие общие клинические и рентгенологические характеристики и объединенные едиными анатомическими границами. В средостении различают несколько типов тканей, из которых могут развиваться эпителиальные, мезенхимальные, лимфопролиферативные, нейрогенные и герминоклеточные опухоли [4]. Исходя из гистогенеза, может развиваться более ста различных морфологических вариантов опухолей. В то же время топография сердца, крупных сосудов, нервных стволов, трахеи и пищевода не позволяет произвести точную дооперационную диагностику, верифицировать диагноз и определить лечебную тактику.

До настоящего времени нет точных сведений о частоте встречаемости различных новообразований средостения. Согласно сводным статистическим данным, в мире новообразования средостения занимают 0,5 – 7% от всех опухолей или 2 случая на 1 млн. населения [1]. Liu H. за 20 лет с 1977 по 1997г. ретроспективно описал 614 наблюдений, отметив при этом, что у 6,2% пациентов имели место злокачественные новообразования тимуса [6]. Dosios T.E. с соавт. обобщили наблюдения за большой группой пациентов с опухолями средостения (200 человек), констатируя лишь факт наличия той или иной опухоли [7]. С 1975 по 2000г. Мао Z.B. с соавт. опубликовали сведения о 26 случаях гигантских средостенных опухолей, установив в ходе анализа, что в 30% случаев опухоли имели нейрогенную природу [9]. Abdel Rahman A.R. с соавт. за 3 года (2001 – 2004 гг.) обобщили результаты наблюдения за 30 больными, а Callego J.J. с соавт. за 11 лет выполнили лишь 70 операций на средостении [5].

Исследованиями Sylva R.J. с соавт. было показано, что тимомы и медиастинальный зоб имеют наибольший удельный вес из общего количества всех опухолей данной локализации [2].

Таким образом, литературные данные свидетельствуют, что истинные средостенные опухоли принадлежат к группе редко встречающихся новообразований, имеющих различный гистогенез. Цель исследования состояла в оценке частоты встречаемости различных гистологических типов опухолей в различных анатомических отделах средостения и возможностях дооперационной диагностики новообразования и его локализации.

Материал и методы.

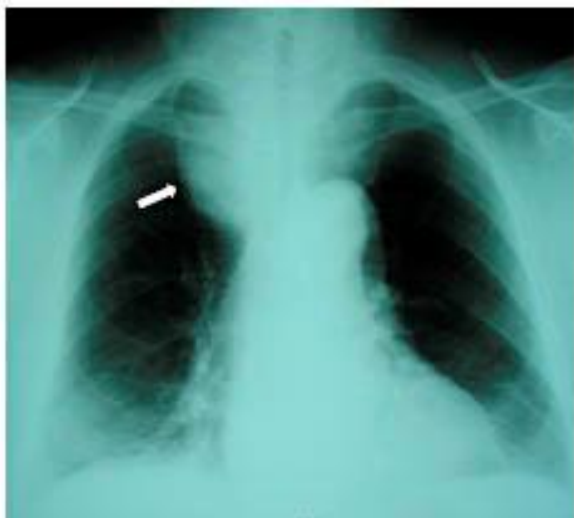Материалом для исследования послужили наблюдения за 113 больными с новообразованиями средостения в возрасте от 14 до 86 лет (средний  $49,7 \pm 1,3$  лет), лечившихся в Минском городском клиническом диспансере с 1997 по 2007 годы. 50% пациентов находилось в зрелом возрасте 38,0 – 65,5 лет с медианой, равной 48,0 лет. Диагноз при поступлении представлен в табл. 1.

Таблица 1.

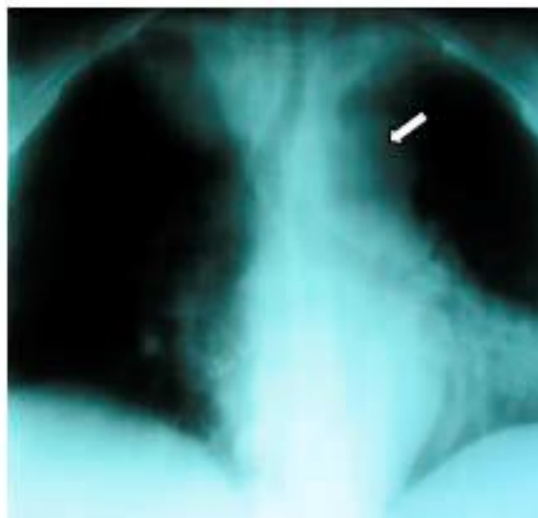
Возраст (лет)	Количество больных
14 – 86 (средний $49,7 \pm 1,3$ )	113
Диагноз при поступлении	
Опухоль средостения	104 (92,0%)
Системный опухолевый процесс	2 (1,8%)
Метастатическое поражение лимфатических узлов средостения	7 (6,2%)

Основными жалобами пациентов с новообразованиями средостения были: кашель, боли в грудной клетке, стойкое повышение температуры тела, общая слабость, осиплость голоса и одышка, усиливающаяся в положении лежа. Эти жалобы заставили только 22 больных (19%) обратиться за медицинской помощью самостоятельно. В остальных случаях, опухоль средостения явилась случайной находкой при проведении профилактических осмотров, диспансерном наблюдении или выполнении рентгенологического исследования по поводу других заболеваний. Общими рентгенологическими признаками, указывающими на объемное образование средостения, были: изменение формы средостения, сглаживание дуг по контурам, образующим сердце и крупные сосуды, появление дополнительных теней (рис.1). На злокачественный характер поражения указывали такие симптомы, как: быстрый рост тени в динамике, смещение трахеи и пищевода вправо/влево, ограничение подвижности купола диафрагмы, бугристость контуров тени (рис. 2), плевральный выпот, деструкция одного или нескольких ребер, нарушение акта глотания, формирование бронхо-медиастинального свища.

Клинические и рентгенологические признаки новообразований зависели от размеров и локализации опухоли, скорости роста патологического процесса в средостении, степени сдавливания, смещения и прорастания жизненно важных органов, расположенных в этой анатомической области.



**Рис. 1.** На фронтальной рентгенограмме стрелкой указаны четкие контуры доброкачественной опухоли средостения (шейно-медиастинальный зоб).



**Рис. 2.** На рентгенотомограмме отмечается полицикличность контуров средостения у больного злокачественным новообразованием медиастинума (неходжкинская лимфома).

Рис. 1. На фронтальной рентгенограмме стрелкой указаны четкие контуры доброкачественной опухоли средостения (шейно-медиастинальный зоб). Рис. 2. На рентгенотомограмме отмечается полицикличность контуров средостения у больного злокачественным новообразованием медиастинума (неходжкинская лимфома).

Рентгенологические данные требовали верификации диагноза и оценки степени распространения процесса. Дополнительное проведение компьютерной томографии в 27,5% случаев позволило уточнить топографию патологического очага, оценить его структуру, размеры и распространенность.

#### Результаты наблюдения.

Из 113 больных с новообразованиями средостения было оперировано 104 пациента. После хирургического лечения и гистологического исследования оказалось, что больных злокачественной патологией, локализующейся в средостении, было в 5 раз меньше. Нозологическая характеристика количественного состава новообразований средостения выглядела так, что среди опухолей средостения преобладали доброкачественные новообразования (84%), а злокачественные составили лишь 16%. Наиболее частой локализацией как доброкачественных, так и злокачественных опухолей было как переднее, так и заднее средостение, но доброкачественные опухоли переднего средостения в 5 раз, а заднего средостения в 10 раз преобладали над злокачественными неоплазиями (табл. 2).

Таблица 2.

Локализация	Доброкачественные процессы, кисты, аномалии сосудов	Злокачественные опухоли, в т.ч. метастазы в лимфатических узлах средостения
Верхнее средостение	3 (2,7%)	2 (1,8%)
Переднее средостение	55 (48,7%)	12 (10,6%)
Среднее средостение	2 (1 киста, 1 аномалия сосудов) (1,8%)	1 (0,9%)
Заднее средостение	34 (30,1%)	3 (2,7%)
Все отделы средостения	—	1 (0,9%)
Всего больных	95	18

В одном наблюдении после рентгенологического исследования, включая КТ, при диагностической переднебоковой торакотомии была установлена мальформация сосудов брахиоцефального ствола, которая симулировала опухоль, исходящую из средних отделов средостения. Согласно сводным данным Laurent A.F. с соавт., мальформация сосудов и аневризмы аорты могут встретиться в 10% случаев диагностики объемных образований средостения [3].

При системных опухолях и метастазах рака из других органов поражаются преимущественно все отделы средостения.

Присутствие средостенной опухоли при поступлении больных в стационар всегда рассматривалось с позиции удаления опухоли, эксцизионной или инцизионной биопсии. Ограничением показаний к хирургическому лечению были лишь сопутствующие заболевания, отказ больного от хирургического вмешательства, распространенность опухолевого процесса.

Из 95 больных доброкачественными опухолями средостения 6 (5,3%) пациентам хирургическое лечение в объеме удаления опухоли не проводилось (2 больных отказались от хирургического вмешательства, 3 пациентам отказано в лечении в связи с сопутствующими заболеваниями, у 1 больного мальформация сосудов средостения была диагностирована до операции). Противопоказаниями к хирургическому лечению у 3 больных (2,7% от общего количества) со злокачественными опухолями средостения были тяжелое общее состояние и распространенность опухолевого процесса. Для удаления опухоли у большинства больных потребовались такие высоко травматические доступы, как стернотомия, цервико-стернотомия, торакостернотомия и тораколапаротомия (табл. 3). 10 больным выполнены диагностические операции в виде эксцизионной биопсии шейно-надключичных лимфатических узлов.

Таблица 3.

Цервикотомия	8 (7,08%)
Цервикостернотомия	12 (10,62%)
Торакотомия	53 из них 1 видеоассистированная (46,90%)
Стернотомия	11 (9,73%)
Стерноторакотомия	2 (1,77%)
Тораколапаротомия	2 (1,77%)
Видеоторакоскопия	6 (5,31%)
Всего	94 (83,19%)

Следует подчеркнуть, что удаление средостенных опухолей было возможно путем стернотомии в 20% случаев (цервикостернотомия, стернотомия), тогда как у более чем 50% больных требовалась торакотомия. Остальная группа пациентов была оперирована с

использованием малоинвазивных методик. Выбор доступа зависел от локализации и степени распространения опухолевого процесса.

В верхнем средостении, нижней границей которого является плоскость, проведенная от угла грудины к межпозвонковому диску Th 4-5, встретились многоузловой зоб с частично загрудинным расположением, аномалия развития плечеголового ствола в сочетании с дивертикулум пищевода, параганглиома, кисты и метастазы плоскоклеточного рака в лимфатические узлы и щитовидную железу (рис. 3). Это были единичные случаи (табл. 2) и у 4 больных диагноз был установлен при цервикотомии и удалении опухоли или при эксцизионной биопсии лимфатического узла. Продолжительность хирургической операции в сочетании с интраоперационным морфологическим исследованием в среднем составила  $125 \pm 27,2$  мин.

В переднем средостении, на долю которого пришлось наибольшая частота опухолевой патологии, присутствовали самые разнообразные по гистогенезу неоплазии. В основной массе своей это были зоб и тимомы. Опухоли нервной ткани, лимфангиома, нейрофиброма, семинома, тератома, липома и кисты были представлены единичными наблюдениями. Системный опухолевый процесс в виде В-клеточной лимфомы и болезни Ходжкина, затрагивающий только переднее средостение имел место лишь в 2 случаях (рис. 4).

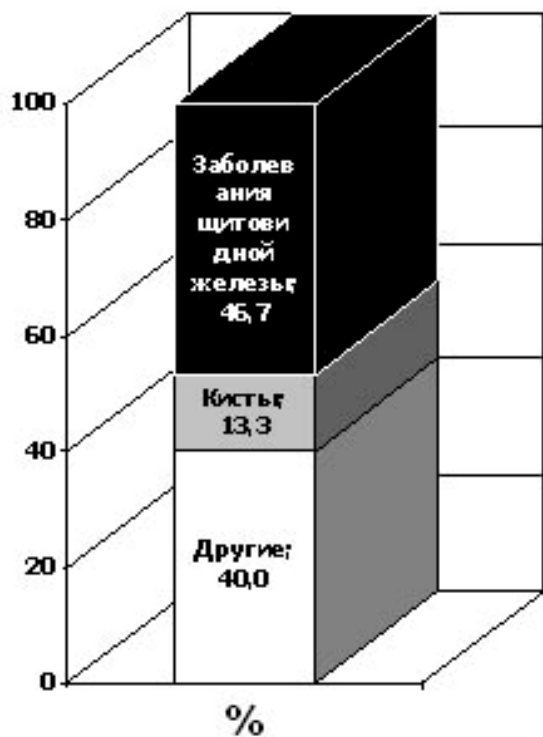


Рис. 3. Структура новообразований верхнего средостения

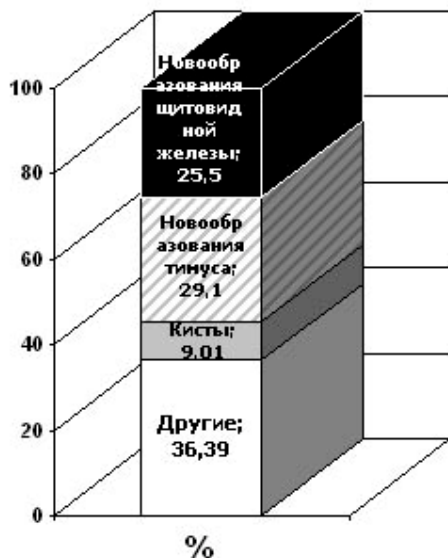


Рис. 4. Структура новообразований переднего средостения

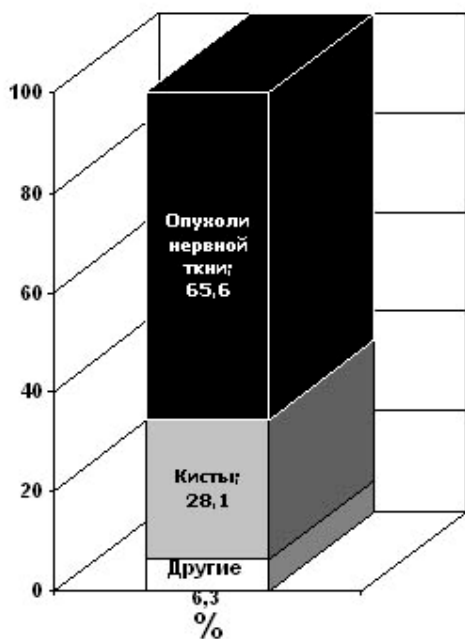


Рис. 5. Структура новообразований заднего средостения

Совершенно иная структурная картина наблюдалась в заднем средостении. Ни инвазивных опухолей тимуса, ни эктопической ткани щитовидной железы, которые потенциально могли локализоваться в заднем средостении, вследствие инвазии злокачественной опухоли, мы не встретили. Почти вся патология была представлена опухолями периферической нервной системы, неоплазиями фиброзной ткани и кистами (рис. 5). Именно гистогенетическая принадлежность опухолей нейрогенного происхождения вызывала большие затруднения при морфологической верификации диагноза. Особенно это касается таких опухолей как нейрофибромы и неврилеммумы (син. шванномы). В двух случаях имел место ретроперитонеальный фиброз с распространением на средостение и на этапе хирургической операции, инцизионной биопсии и срочного

цитоморфологического исследования точный диагноз был практически невозможен. Как и в верхних отделах, в заднем средостении имела место аневризма грудной аорты и диагноз опухоли средостения был снят на этапе диагностики. Как видно из диаграммы (рис. 5) аномалии сосудов, фиброз средостения и другие единичные случаи неопухолевых поражений составили 6,3 % в общей структуре опухолей заднего средостения.

#### Заключение.

Наши данные относительно частоты встречаемости опухолей средостения и их гистологической структуры согласуются с данными литературы. Несмотря на то, что новообразования средостения часто диагностируются благодаря рентгенологическому исследованию органов грудной клетки, верификация диагноза до операции без инвазивных методов исследования в большинстве случаев невозможна. Уникальность патологии заключается еще и в том, что такое анатомическое пространство как средостение позволяет вместить достаточно большую опухолевую массу без каких-либо клинических проявлений. Появление какого-либо симптомокомплекса, как правило, свидетельствует либо о поздней стадии заболевания, либо о значительном увеличении опухоли в размерах, или об озлокачествлении существующей доброкачественной патологии. Логично предположить, что органные опухоли средостения развиваются именно в том отделе медиастинума, где они расположены. И как видно из представленных данных, в заднем средостении мы не встретили опухолей тимуса и опухолей щитовидной железы, как и в переднем неоплазий нейрогенной природы, за исключением единичных случаев тканевой эктопии. Следовательно, расположение опухоли в том или ином отделе средостения с определенной долей вероятности может приблизить клинициста к установлению диагноза до операции. К сожалению, даже использование современных методов исследования, таких как компьютерная томография, дает весьма приблизительную оценку диагнозу. Для исключения патологии сосудов дооперационное обследование следует дополнять аортоартериографией, что в ряде случаев позволит избежать напрасной торако-или стернотомии. Аортоартериография позволяет не только диагностировать сосудистую патологию, но и более четко определить топографию опухоли и ее связь со структурами средостения. Существенную помощь в дооперационной диагностике может оказать медиастиноскопия и торакоскопия, позволяющие выполнить биопсию опухоли и верифицировать диагноз. Наш ретроспективный анализ показывает, что диагностика средостенных неоплазий требует в каждом случае строго индивидуального подхода и тесного взаимодействия клиницистов и морфологов. Дооперационная верификация гистогенетической принадлежности опухоли, распространенности патологического процесса позволяют определить объем вмешательства и тактику лечения.

#### Литература

1. Онкология / под ред. Д. Касчиато; пер. с англ. А. А. Моисеева [и др.]. М., 2008. С. 541.
2. Intrathoracic goiter and invasive thymoma: rare concomitant presentation / R. J. Silva [et al.] // J Bras Pneumol. 2006. Vol. 32, № 4. P. 371–374.
3. Mediastinal masses: diagnostic approaches / F. Laurent [et al.] // Eur Radiol. 1998. Vol. 8. P. 1148–1159.
4. Paul, E. Wakely. Cytopathology-histopathology of the mediastinum II. Mesenchymal, neural, and neuroendocrine neoplasms / E. Paul Wakely // Ann Diagn Pathol. 2005. Vol. 9, № 1. P. 24–32.
5. Posterior mediastinal tumors: outcome of surgery / A. R. Abdel Rahman [et al.] // J Egypt Natl Canc Inst. 2005. Vol. 17, № 1. P. 1–8.

6. Primary thymic carcinoma / H. C. Liu [et al.] // Ann Thorac Surg. 2002. Vol. 73, № 4. P. 1076–81.
7. Surgical management of mediastinal lesions / T. E. Dosios [et al.] // Tuberk Toraks. 2006. Vol. 54, № 3. P. 207–212.
8. Surgery of mediastinal tumors: 11-years experience / J. J. Gallego [et al.] // Rev Port Cir Cardiorac Vasc. 2005. Vol. 12, № 2. P. 73–78.
9. Surgical treatment for giant solid tumors of the mediastinum: a study of 26 cases / Z.B. Mao [et al.] // Int Surg. 2003. Vol. 88, № 3. P. 164–168.
10. Tumors of the mediastinum / B.V. Duwe [et al.] // Chest. 2005. Vol. 128, № 4. P. 2893–2909