

## **ИНОРОДНЫЕ ТЕЛА В ДЫХАТЕЛЬНЫХ ПУТЯХ У ДЕТЕЙ**

*Белорусский государственный медицинский университет, 3-я детская  
клиническая больница г. Минска*

Попадание инородных тел в дыхательные пути ребенка – явление в детском возрасте нередкое. Чаще страдают дети первых пяти лет. Основными причинами аспирации инородных тел являются нарушения культуры питания и ухода за ребенком, дисфагия, снижение кашлевого рефлекса.

Симптоматика и прогноз аспирации инородных тел определяются рядом факторов: размером, формой и природой инородного тела, его локализацией и положением в дыхательных путях, возрастом и анатомо-физиологическими особенностями ребенка. По характеру инородные тела могут быть самыми разнообразными. В дыхательных путях остаются, как правило, тяжелые и с гладкой поверхностью предметы (металлические и пластмассовые детали игрушек, пуговицы, горошины, косточки ягод, семечки), цепляющиеся за слизистую трахеи и бронхов пружинки, колоски растений, скорлупа, легко набухающие корочки цитрусовых, кусочки овощей и фруктов.

Проникшие в дыхательные пути инородные тела могут полностью обтурировать их на том или ином уровне, частично закупорить просвет или свободно передвигаться по трахее и бронхам.

Наиболее опасной для жизни является локализация инородного тела в гортани и трахее, так как обструкция верхних дыхательных путей может вызвать асфиксию, угрожающую жизни ребенка. При этом основными клиническими проявлениями являются остро возникающий мучительный непрекращающийся приступ кашля, общее беспокойство ребенка, затруднение вдоха, шумное дыхание, быстро развивающийся цианоз, дисфония или афония.

В случае локализации инородного тела в бронхах клинические проявления аспирации могут быть минимальными (особенно, если инородное тело небольшого размера), в половине случаев попадание его в дыхательные пути остается незамеченным. Закупорку нижних дыхательных путей ребенок может переносить в течение более длительного времени. Проявляется она асимметрией дыхания или отсутствием дыхательных шумов в легких.

Находящиеся в дыхательных путях инородные тела вызывают воспалительную реакцию. Течение и прогноз патологического процесса при аспирации растительного материала (колоски, семечки, орехи и т.д.) наиболее неблагоприятны. Тонкие предметы из металла и пластмассы могут длительное время не вызывать нарушений проходимости респираторного тракта, обнаруживаясь лишь незначительными изменениями дыхания на фоне ОРВИ. Вокруг инородного тела, особенно растительного происхождения, развиваются отек и грануляции, часто полностью закрывающие просвет и делающие его невидимым при трахеобронхоскопии.

В период скрытого течения отмечаются редкие приступы кашля с мокротой, субфебрилитет. При полной обструкции бронха наблюдаются симптомы ателектаза, при частичной – острое вздутие легкого с ослаблением дыхания и смещением средостения в противоположную сторону. Пневмония при этом может не развиваться в

течение нескольких недель. Возможны такие осложнения, как миграция инородного тела, асфиксия, абсцесс легкого, пиопневмоторакс, легочное кровотечение, бронхоэктазии, рубцовые изменения дыхательных путей.

Обладая определенным опытом наблюдения за случаями инородных тел дыхательных путей у детей, считаем необходимым поделиться наблюдениями из практики, которые из-за трудностей в диагностике приводят к позднему установлению диагноза.

Случай 1. Ребенок В., 1,5 лет, в течение 8 месяцев лечился 7 раз в областной больнице по поводу рецидивирующих ларинготрахеитов, сопровождающихся стенозами гортани. Проводимая противовоспалительная терапия, в том числе стероидными гормонами, эффекта не давала. При поступлении в ЛОР-отделение 3-й детской клинической больницы г. Минска у ребенка отмечались афония, признаки стеноза гортани I–II степени (которые регистрировались у ребенка в различной степени выраженности на протяжении 8 месяцев). R-грамма органов грудной клетки без особенностей. В результате проведенной под общим наркозом ларинготрахеобронхоскопии между голосовыми складками обнаружено черного цвета инородное тело, полностью закрывающее голосовую щель. Щипцами с трудом удалено инородное тело: треугольной формы пластмассовая деталь с очень острыми краями и углами (рис. 1). Осмотр нижних дыхательных путей патологии не выявил.




Рис. 1

После удаления инородного тела явление стеноза уменьшилось, а затем и совсем исчезло. При уточнении анамнеза установлено, что заболевание началось с 7-месячного возраста, когда ребенок был оставлен на пляже один без присмотра и аспирация инородного тела не была зафиксирована родителями.

Случай 2. Ребенок 1,5 лет, переведен в 3-ю детскую клиническую больницу из детской инфекционной больницы г. Минска 6 марта 2002 года, где в течение 5 дней лечился по поводу ОРВИ: ринофарингита, бронхита, атопического дерматита. Отсутствие положительной динамики от проводимой терапии явилось основанием для проведения рентгенографии органов грудной клетки (рис. 2). Заподозрено инородное тело дыхательных путей.

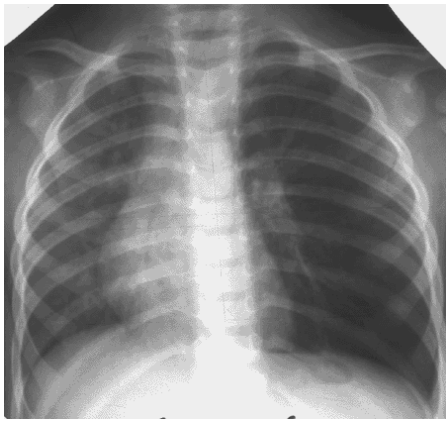


Рис.2

Учитывая увеличение объема левой половины грудной клетки, резкое ослабление дыхания и тимпанический перкуторный звук над всей поверхностью левого легкого, изменения на рентгенограмме органов грудной клетки (вздутие левого со смещением средостения вправо), данные общего анализа крови (Hb 107г/л, эритроциты  $4,0 \cdot 10^{12}/л$ , лейкоциты  $6,4 \cdot 10^9/л$ , эозинофилы 1%, миелоциты 5%, сегменты 28%, лимфоциты 635, моноциты 3%, тромбоциты  $289 \cdot 10^9/л$ , СОЭ 40 мм/ч), под общим наркозом была выполнена диагностическая трахеобронхоскопия. В трахее и бронхах – слизисто-гнойная мокрота. Слизистая оболочка левого главного бронха резко отечна, просвет его визуализируется в виде маленькой точки, что не позволило осмотреть бронхи ниже места сужения.

С противовоспалительной целью в течение семи последующих дней проведена терапия антибиотиками (оксамп) и преднизолоном в суточной дозе 1 мг/кг. При повторной бронхоскопии выявлено, что отек слизистой оболочки левого главного бронха исчез, и в просвете главного нижнедолевого бронха обнаружено фрагментарное инородное тело в виде кусочков ореха, которое по частям удалено.

Приведенные выше клинические наблюдения свидетельствуют о трудностях диагностики инородных тел дыхательных путей у детей, особенно в случае отсутствия анамнеза и сведений родителей о возможной аспирации ребенка. Поводом для лечебно-диагностической трахеобронхоскопии в первом случае послужили рецидивирующие стенозирующие ларинготрахеиты, во втором – клинко-рентгенологические данные обструкции нижних дыхательных путей слева.

#### Выводы

1. Инородные тела гортани могут быть причиной рецидивирующих ларинготрахеитов.
2. При длительном пребывании инородного тела в дыхательных путях целесообразно проводить повторную бронхоскопию после проведенного лечения преднизолоном, для снятия отека и местной воспалительной реакции.