

## МОРФОЛОГИЧЕСКИЕ ИЗМЕНЕНИЯ ЭНДОМЕТРИЯ У ЖЕНЩИН С ХРОНИЧЕСКИМ ЭНДОМЕТРИТОМ

УО «Белорусский государственный медицинский университет»

---

*В статье представлены результаты морфологических исследований 25 720 биоптатов (соскобы из полости матки, взятые в фазу пролиферации менструального цикла) эндометрия пациенток, в возрасте от 18 лет до 51 года, с диагнозом «бесплодие», причиной которого является хроническое воспаление эндометрия (18 615 биоптатов). Хронический эндометрит и вызванные им морфофункциональные нарушения являются одной из причин бесплодия и невынашивания беременности. Выявлены этиологические факторы риска развития и пусковой механизм хронических воспалительных процессов в эндометрии. Показана значимость диагностики хронического эндометрита гистологическим методом – обнаружение и систематизация морфологических изменений в биоптатах эндометрия. В результате исследований установлено, что наиболее частыми морфологическими проявлениями хронического эндометрита являются: диффузная круглоклеточная инфильтрация (93 %) и склероз стромы (87 %).*

**Ключевые слова:** хронический эндометрит, морфологические изменения эндометрия, бесплодие.

**N. S. Akulich, U. F Runets, O. A. Yudina**

### **MORPHOLOGICAL CHANGES IN THE ENDOMETRIUM WOMEN WITH CHRONIC ENDOMETRITIS**

*The article presents the results of morphological studies 25 720 biopsies (scrapings of the uterine cavity made in the proliferation phase of the menstrual cycle) of the endometrium of patients, aged 18 to 51 years, diagnosed with «infertility», which is caused by chronic inflammation of the endometrium (18 615 biopsies). The chronic endometritis and caused by endometritis the morphological and functional disturbances are one of the reasons of sterility and not incubation of pregnancy. Identified etiological risk factors for the development and starting mechanism of chronic inflammatory processes in the endometrium. The work shows the importance of diagnosing chronic endometritis histologically – detection and systematization of morphological changes in endometrial biopsy. The studies found that the most frequent morphological manifestations of chronic endometritis are: diffuse round-cell infiltration (93 %) and sclerosis of the stroma (87 %).*

**Key words:** chronic endometritis, morphological changes of endometrium, infertility.

---

**В**оспалительные заболевания женских половых органов занимают одно из ведущих мест в структуре гинекологических заболеваний и составляют 60–65 %. Среди них значительный удельный вес имеет хроническое воспаление эндометрия. Хронический эндометрит является распространенной гинекологической патологией. Несмотря на множество научных исследований, данное заболевание до сих пор остается не полностью изученным. Тенденция к увеличению частоты ХЭ в последнее десятилетие связана с широким использованием ВМС, абортами, применением различных внутриматочных манипуляций, бессимптомным течением некоторых ИППП [3].

Роль эндометрия в процессе имплантации часто недооценивается. Нормальное развитие эндометрия и его изменения в течение лютеиновой фазы менструального цикла являются жизненно важными для успешной имплантации и наступления беременности. Успешная имплантация требует наличия рецептивного эндометрия и нормального взаимодействия между ним и зародышем [4]. При хроническом эндометрите отмечается снижение чувствительности рецепторов эндометрия к действию половых гормонов и неполноценность циклических превращений, даже при удовлетворительном синтезе гормонов [2]. Хронический эндометрит встречается у женщин преимущественно в репродуктивном возрасте, ведет к нарушению менструальной, секреторной и генеративной функций, нередко является причиной осложненного течения беременности, родов и послеродового периода, а так же служит причиной бесплодия [3].

ХЭ имеет ряд морфологических особенностей, к ним относятся:

- ❖ иммуноморфологические изменения в эндометрии: в пролиферативную фазу отмечается нарушение соотношения различных типов иммунокомпетентных клеток, увеличение количества Т-супрессоров, накопление JgG на поверхности железистых клеток;

- ❖ впервые обнаруженные при ХЭ изменения тенацина, регулирующего клеточную адгезию и играющего существенную роль в межклеточных отношениях, и мерозина указывают на нарушение созревания эндометрия, а также на один из возможных механизмов неполноценной имплантации яйцеклетки при привычном невынашивании беременности, сочетающимся с хроническим эндометритом;

- ❖ изменения стромы в виде более плотного распределения коллагенов I и III типов вокруг

желез и сосудов с образованием муфты вокруг мелких, что определяет периваскулярный и перигландулярный склероз;

- ❖ в стенках сосудов эндометрия развивается гипертрофия мышечного слоя;

- ❖ учитывая при ХЭ нарушения созревания стромального и эпителиального компонентов эндометрия, можно полагать что при ХЭ происходит нарушение соотношения между стромой, железистым и покровным эпителием, что способствует хронизации воспалительного процесса;

- ❖ учитывая обнаруженные изменения сосудов, можно предположить, что при ХЭ развивается гипоксия эндометрия, являющаяся одной из возможных причин периваскулярного и перигландулярного склероза, а так же задержки созревания стромы эндометрия [1].

Воспалительные заболевания занимают одно из ведущих мест в структуре причин бесплодия. Бесплодие – актуальная современная медицинская и социальная проблема. Бесплодие (инфертильность, *sterilitas* – лат.) определяется, как неспособность зачать ребенка при регулярной половой жизни без контрацепции в течение 12 месяцев при условии детородного возраста партнеров. В последние годы частота случаев бесплодия растет. По данным ВОЗ от бесплодия во всем мире страдает 60–80 млн пар. В Республике Беларусь 15 % супружеских пар бесплодны. Актуальным также является поиск новых технологий предгравидарной подготовки у женщин с морфофункциональными нарушениями эндометрия. В Беларуси на фоне снижения рождаемости, увеличения смертности, сокращения численности населения трудоспособного возраста, ухудшения здоровья населения и его старения, проблема бесплодия приобретает также большое социальное значение. Демографическая ситуация в РБ на данный момент характеризуется отрицательным приростом населения. В связи с этим особенно важно, чтобы каждая женщина имела возможность получить желанную беременность. Кроме того, проблема бесплодия в браке часто приводит к разводам, конфликтам, снижает социальную адаптацию и самореализацию [5].

Ранняя диагностика позволит своевременно назначить лечение хронического эндометрита и, соответственно, восстановить нормальную трансформацию эндометрия, необходимую для вынашивания беременности.

#### **Цель исследования:**

Систематизация морфологических изменений в биоптатах эндометрия у женщин для оптимизации диагностики хронического эндометрита.

## □ Оригинальные научные публикации

### Задачи исследования:

1. На основании проведенных морфофункциональных исследований выявить наиболее характерную причину бесплодия и невынашивания беременности.

2. Выявить патологические изменения эндометрия при хроническом эндометрите на основании проведенного гистологического исследования.

3. Определить частоту встречаемости характерных для хронического эндометрита морфофункциональных изменений.

### Материалы и методы

При изучении данной темы был использован архивный и текущий биопсийный материал УЗ «Городское клиническое патологоанатомическое бюро» за 2015 год.

Все биоптаты были взяты из полости матки в первой половине менструального цикла (4–9 дни) для оценки состояния функционального и базального слоев эндометрия.

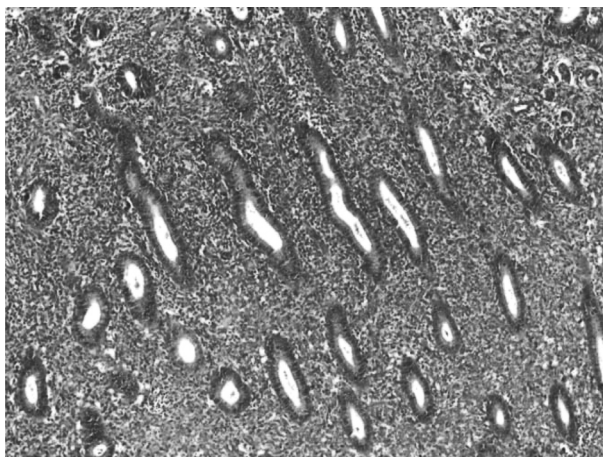


Рисунок 1. Морфологическая норма

Всего 25 720 биоптатов (соскобы из полости матки) у пациенток с диагнозом «бесплодие» в возрасте от 18 до 51 года, из них с диагнозом «хронический эндометрит» – 18 615 (что составило 72,4 %) в возрасте от 18 до 44 лет, средний возраст  $29,7 \pm 13,2$  года.

### Результаты и обсуждение

Все биоптаты были взяты из полости матки в первой половине менструального цикла (с 4 по 9 день) – для оценки состояния функционального и базального слоя эндометрия.

Часть биоптатов в нашем исследовании соответствовало морфологической норме (рисунок 1): железы ровные, равномерно распределены, эпителий желез многорядный, малое количество волокон цитогенной стромы.

В части биоптатов нами была обнаружена лимфоцитарная круглоклеточная инфильтрация (рисунок 2), то что инфильтрация круглоклеточная, говорит о том, что протекает хронический про-

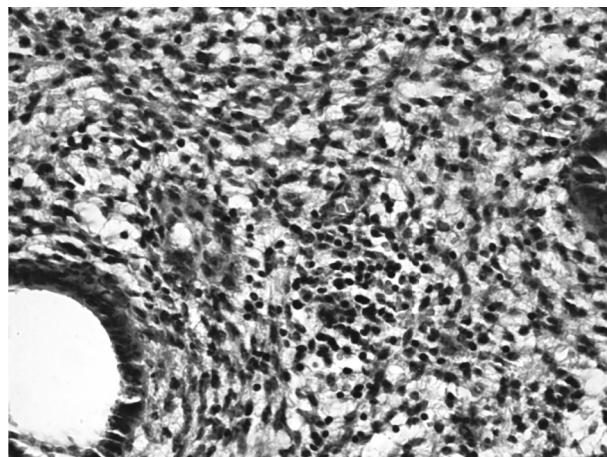
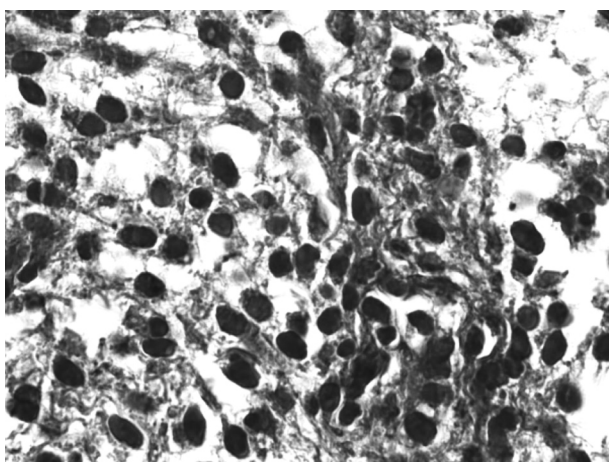
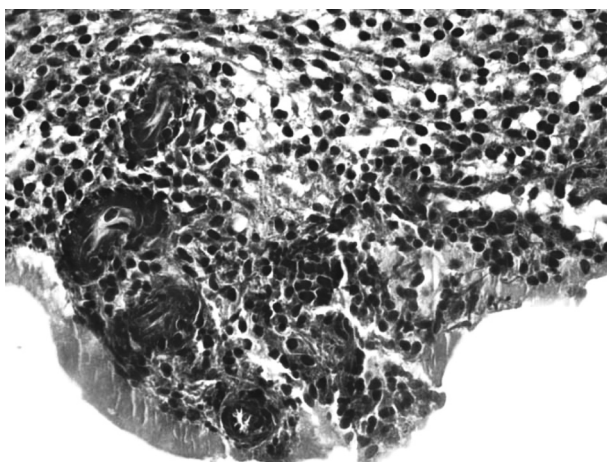


Рисунок 2. Диффузная круглоклеточная инфильтрация



а



б

Рисунок 3. Склероз стромы (а), периваскулярный склероз (б)

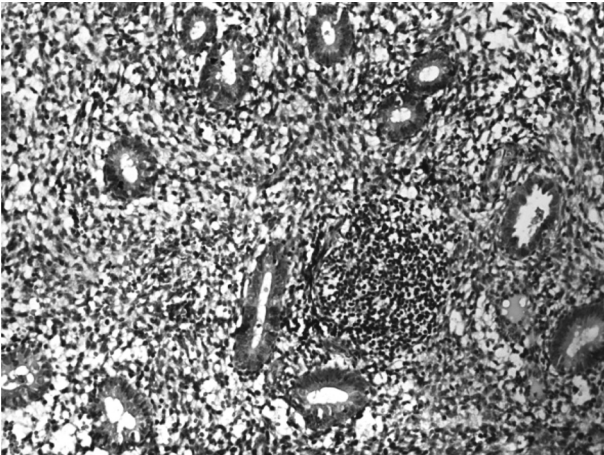


Рисунок 4. Лимфоидные фолликулы

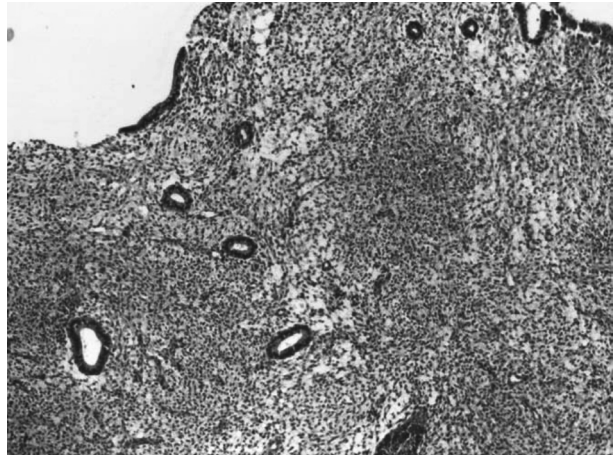


Рисунок 5. Гипопластический эндометрий

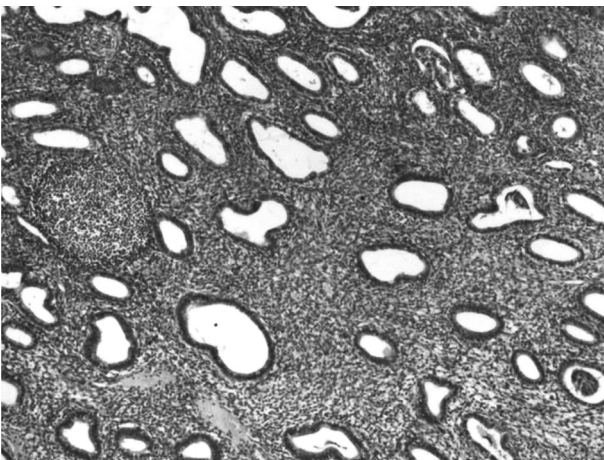


Рисунок 6. Гиперпластический эндометрий

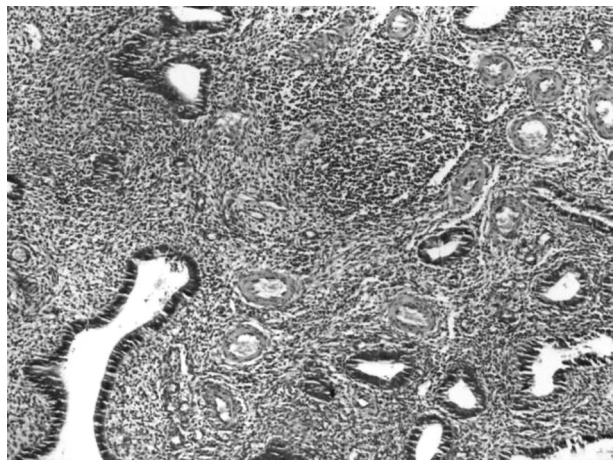


Рисунок 7. Полип эндометрия

цесс (при острых, гнойных процессах – инфильтрация сегментоядерная и др.).

В части биоптатов наблюдалось формирование вторичных лимфоидных фолликулов (рисунок 4).

Когда процесс хронического воспаления протекает более длительно имеет место образование склероза стромы (рисунок 3, а), чаще встречался периваскулярный склероз (рисунок 3, б). Склероз препятствует отторжению функционального слоя от базального, происходит обратное развитие.

В части биоптатов эндометриев не соответствовал фазе менструального цикла, что приводило к развитию гипо- (рисунок 5) и гиперпластических (рисунок 6) процессов в эндометрии, к гиперпластическим процессам относятся также и полипы (рисунок 7) эндометрия, которые мы также обнаруживали во время нашего исследования.

В симптомокомплексе «хронический эндометрит» (рисунок 8) морфологическими диагностическими критериями являлись:

- ❖ диффузная круглоклеточная инфильтрация (93 %), (рисунок 2);
- ❖ склероз стромы (87 %), (рисунок 3);

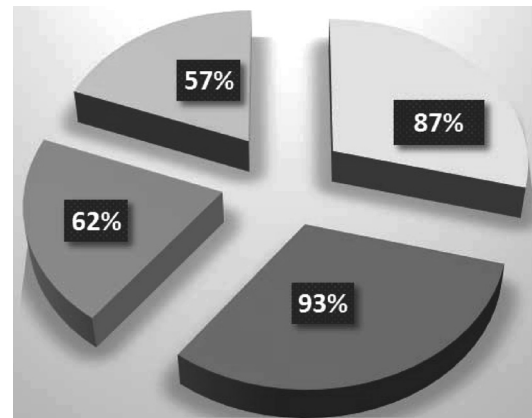


Рисунок 8. Морфологический симптомокомплекс «Хронический эндометрит»

- ❖ наличие лимфоидных фолликулов в строме (62 %), (рисунок 4);
- ❖ наличие признаков нарушения отторжения (57 %).

### Выводы

1. Хронический эндометрит и вызванные им морфофункциональные нарушения являются

## □ Оригинальные научные публикации

одной из причин бесплодия и невынашивания беременности.

2. Наиболее частыми морфологическими проявлениями (морфологическими маркерами) хронического эндометрита являются: диффузная круглоклеточная инфильтрация (93 %) и склероз стромы (87 %).

3. Хронический эндометрит сопровождается различными патологическими изменениями эндометрия: гиперплазия, полипы, гипоплазия, обратное развитие при нарушенном отторжении.

### Литература

1. *Воспалительные заболевания половых органов женщины и их влияние на репродукцию* / В. А. Аксененко, М. В. Лайпанова, Е. Б. Лавриненко и др. // Проблемы репродукции: III международный Кон-

гресс по репродуктивной медицине. – М., 2009. – С. 267–268.

2. *Кортиков, А. Р.* Экспрессия рецепторов эндометрия к эстрогенам и прогестерону при бесплодии, обусловленном хроническим эндометритом // Проблемы репродукции. – 2006. – № 2, т. 12. – С. 7.

3. *Кузнецова, А. В.* Хронический эндометрит // Архив патологии. – 2000. – № 3, т. 62. – С. 48.

4. *Кузнецова, А. В.* Морфологические особенности хронического эндометрита // Архив патологии. – 2001. – № 5, т. 63. – С. 8.

5. *Электронная библиотека студента Библиофонд.* Диагностика и лечение бесплодия [Электронный ресурс] / Электронная библиотека студента Библиофонд. – Электрон. дан. и прогр.: Россия, 2003. – Режим доступа: <http://bibliofond.ru/view.aspx?id=556935>. – Дата доступа: 21.09.2015.

Поступила 20.09.2016 г.