

М.А. Герасименко^{1,2}, А.О. Одинцов²

Современные подходы к лечению повреждений менисков в детском возрасте

Минский городской клинический центр травматологии и ортопедии ¹

Белорусский государственный медицинский университет ²

Приведены современные тенденции лечения повреждений менисков у детей.

Ключевые слова: повреждения менисков, восстановление мениска, артроскопия, дети.

Закрытые повреждения коленного сустава в детском возрасте встречаются достаточно часто. Они составляют от 5 до 13 % от всех подростков, нуждающихся в экстренной госпитализации. Наличие в полости коленного сустава большого количества рентгеноконтрастных анатомических образований, невозможность у некоторых пациентов точно выяснить механизм травмы делают затруднительной диагностику повреждений коленного сустава в этой возрастной группе. [1]

Основное значение, при лечении повреждений менисков у детей, имеют вопросы о показаниях, сроках и объёме хирургического вмешательства в условиях растущего и развивающегося организма ребёнка. Длительное время существования повреждённого или аномального мениска ведёт, с одной стороны, к адаптации к патологическим условиям функционирования сустава, а с другой – определяет большую степень поражения активно растущего суставного хряща. В связи с этим поздно предпринятое хирургическое вмешательство обусловит дезадаптацию двигательных стереотипов при привычных для данного индивида нагрузках, что существенно усугубит течение дегенеративно-дистрофических процессов.[4]

Функциональные и анатомические особенности. Мениски смягчают ударные нагрузки в суставе и оберегают гиалиновый суставной хрящ от

травматического воздействия, обеспечивают конгруэнтность суставных поверхностей бедренной и большеберцовой костей, выполняют функции распределения веса. Ткань мениска питается за счет синовиальной жидкости и кровеносных сосудов, которые имеются в передних и задних рогах, а также в наружных отделах, прилежащих к капсуле сустава. Они проникают в мениск через мениско-капсулярное соединение и распространяются не более чем на 5-6 мм от периферического края мениска. Мениск имеет три зоны кровоснабжения: красно-красная зона (1), красно-белая зона (2), бело-белая зона (3) (рис. 1). Расположение разрыва в той или иной зоне определяет соответствующую тактику лечения.

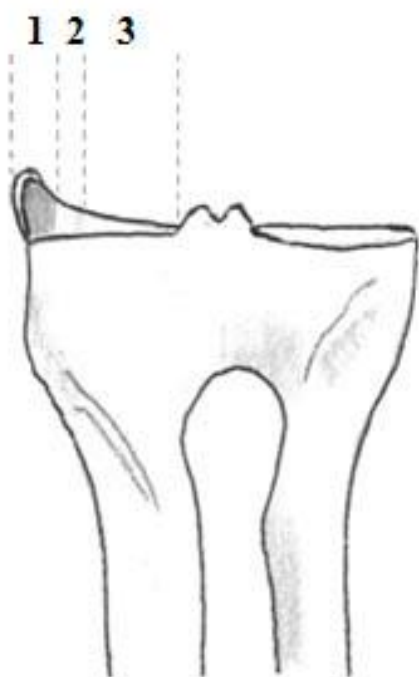


Рис. 1 Зоны кровоснабжения мениска.

Патогенез. Причиной разрыва мениска наиболее часто является непрямая травма, механизмом которой является ротация бедра кнутри при фиксированной голени и одновременном разгибании или сгибании ноги в коленном суставе. Кроме того, повреждение менисков возможно при резком чрезмерном разгибании сустава из согнутого положения, отведении и

приведении голени, реже — при воздействии прямой травмы (удар суставом о край ступеньки или нанесение удара каким-либо движущимся предметом).[5]

История. Несмотря на то, что первое успешное восстановление мениска у человека путём шва было выполнено Т. Annandale ещё в 1883 году, эти структуры коленного сустава длительное время считались малофункциональными придатками, которые рекомендовалось удалять при любых повреждениях. Долговременные клинические наблюдения за больными с повреждениями менисков, которые лечились хирургическим удалением большей или меньшей их части, показали закономерное развитие дегенеративных изменений в суставе (вплоть до терминальной стадии), в 30 и более процентов наблюдений спустя 5 лет после операций [8]. В связи с этими последствиями традиционных и широко распространённых ранее менискэктомий в последние 20 лет ортопеды стали отдавать предпочтение реконструктивным операциям на менисках. Операция проводится артроскопически, что имеет много преимуществ перед традиционной артротомией коленного сустава: вмешательство является малотравматичным для пациента, реабилитация проходит в значительно более короткие сроки.

Статистика. В детском возрасте разрыв мениска в силу анатомо-физиологических особенностей происходит сравнительно редко. Эта травма наиболее характерна для подростков, профессионально занимающихся игровыми видами спорта.

Повреждение менисков у мужчин встречается чаще, чем у женщин, — в соотношении 3:2. Такая пропорция, казалось бы, должна сохраняться и у детей, однако некоторые авторы обращают внимание на парадоксальность распределения больных по полу в возрасте от 7 до 11 лет.[4] Травмы менисков встречаются у девочек чаще, чем у мальчиков. Предполагается, что диспропорциональность развития ведёт к более раннему созреванию фиброзно-хрящевых образований у девочек. Они становятся менее эластичными и в результате избыточных сгибательно-вращательных движений легче

травмируются. Созревая позднее, ткани у мальчиков подвергаются травмирующему воздействию в более позднем возрасте.[4]

По частоте мениски правого коленного сустава повреждаются чаще, чем левого. Такая закономерность объясняется тем, что у большинства людей правая сторона принимает более энергичное участие в движениях, правая нога испытывает большие нагрузки. Наружный мениск более подвижен, чем внутренний, поэтому его травматические повреждения происходят реже.[1, 4]

Разрывы менисков могут быть полными, неполными, продольными («ручка лейки»), поперечными, лоскутообразными, раздробленными. Чаще повреждается тело мениска с переходом повреждения на задний или передний рог («ручка лейки»), реже наблюдается изолированное повреждение заднего рога (25—30%) и еще реже травмируется передний рог (9%). Травмы могут быть со смещением оторванной части и без смещения. При повторных блокадах со смещением повреждённой части мениска может травмироваться хрящ мыщелков бедра и голени. Разрывы медиального мениска могут сочетаться с повреждением бокового капсульно-связочного аппарата и передней крестообразной связки.[9]

Клиническая картина. Яркая клиническая картина повреждения менисков у детей и подростков в отличие от взрослых встречается нечасто, поэтому велика вероятность недооценки тяжести повреждений. Ребёнок зачастую переживает из-за возможной негативной реакции родителей и склонен скрывать обстоятельства и тяжесть травмы. Всё это необходимо учитывать при сборе анамнеза и объективном исследовании.

Большинство пациентов отмечает резкую боль в момент травмы, предъявляет жалобы на боли различной интенсивности, хромоту и припухлость сустава, а также на ограничение амплитуды движений. Наиболее характерным признаком повреждения мениска является блокада сустава, возникающая в результате ущемления оторванной части или всего мениска между суставными поверхностями бедренной и большеберцовой костей. Одним из постоянных признаков является локальная болезненность по линии суставной щели между боковой связкой коленного сустава и краем собственной связки надколенника.

При повреждении медиального мениска болевая точка локализуется с внутренней стороны, при повреждении латерального – с наружной. Диагностика повреждений менисков в остром периоде может быть затруднена вследствие наличия симптомов гемартроза, возникающих и при других внутрисуставных повреждениях.

Диагностика. Обзорная рентгенография не даёт сведений, позволяющих распознать на снимке патологию менисков в силу их рентгеновской неконтрастности. Также малоинформативна и компьютерная томография.

Наиболее информативными методами диагностики и дифференциальной диагностики при повреждении менисков у детей являются МРТ и диагностическая артроскопия. Метод магнитно-резонансной томографии позволяет в рамках одного исследования выявить не только повреждения менисков, но и патологию других внутренних структур коленного сустава. Повреждения менисков визуализируются в виде линейных, горизонтальных или вертикальных сигналов, соответствующих различной степени поражения. Также могут фиксироваться изменения формы мениска, дислокация его части, наличие жидкости в полости сустава, дающей сигнал высокой интенсивности, и др.[8]

В последнее время диагностическая артроскопия рассматривается как «золотой стандарт» при повреждениях менисков у детей, так как в сложных ситуациях только с её помощью можно поставить правильный диагноз и определить тактику дальнейшего лечения. В большинстве случаев диагностическая артроскопия переходит в лечебную. Следует отметить, что лечебная ценность артроскопии заключается не только в возможности выполнения ряда оперативных вмешательств, но и в массивной ирригации полости сустава во время манипуляции, удалении с её помощью кровяных сгустков, фибрина, обрывков тканей, микробных тел, циркулирующих иммунных комплексов.[1]

Лечение. Широко распространённые у взрослых методы – парциальная резекция повреждённой части мениска или его тотальное удаление, должны применяться у детей по строгим показаниям. В настоящее время операцией

выбора при свежих повреждениях менисков в красной и красно-белой зонах является наложение первичного шва мениска. Это обусловлено тем, что целостный мениск способствует равномерному распределению до 30—70% нагрузки на суставные поверхности бедренной и большеберцовой костей. После частичной резекции площадь контакта между сочленяющимися поверхностями сокращается примерно на 12%, а после тотальной менискэктомии - почти на 50%, причем давление в зоне контакта между суставными поверхностями возрастает до 350% [4], что может привести к быстрому развитию дегенеративно-дистрофических изменений хряща в зоне дефекта мениска.

При реконструктивном лечении необходимо принимать во внимание возраст пациента, давность повреждения, тип, месторасположение и длину разрыва, сопутствующие повреждения связочного аппарата.

Выделяют несколько видов восстановления менисков: открытое, артроскопическое, комбинированное. Реконструктивное вмешательство на мениске проводится во время артроскопии через стандартные доступы (переднелатеральный, переднемедиальный, верхнелатеральный). Для фиксации поврежденной части мениска используются рассасывающиеся нити и набор игл и петлевых троакаров.

Далеко не каждый разрыв возможно ушить. Основным критерий - время. Чем больше его прошло с момента повреждения, тем меньше возможности метода. При отсутствии возможности восстановления целостности мениска прибегают к менискэктомии. Показаниями к ней могут служить множественные дегенеративные разрывы, центральные или радиальные разрывы, деформированные или неподдающиеся реконструкции разрывы типа «ручка лейки». Менискэктомия базируется на следующих принципах: удаление всех подвижных фрагментов мениска, выравнивание остающегося края мениска на всем протяжении, максимально возможное сохранение интактной части мениска и мениско-капсулярного соединения. Она бывает частичная (удаляется не более 1/3 мениска), субтотальная (удаляется около половины ткани поврежденного мениска), тотальная (удаляется весь мениск).

Существует классификация, основанная на расположении, размере и стабильности разрыва мениска. Каждая из пяти групп включает в себя рекомендованное лечение.[6]

Группа 1: малые (<5 мм) разрывы мениска в сосудистой зоне, которые можно лечить консервативно (гипсовая иммобилизация на срок до 4 недель, ЛФК, ФТЛ).

Группа 2: стабильный разрыв мениска (<10 мм) в сосудистой зоне, при котором консервативное лечение может давать потенциально хорошие клинично-функциональные результаты. Пациент должен пройти курс реабилитации и избегать нагрузок в течение 6 недель (гипсовая иммобилизация, ЛФК, ФТЛ).

Группа 3: нестабильный разрыв мениска 6-30 мм. Лечение - артроскопическое восстановление целостности мениска, если разрыв находится в сосудистой зоне. Комбинированное открытое и артроскопическое восстановление могут применяться при распространении разрыва на передний рог. Если повреждение мениска в аваскулярной зоне, то рекомендуется частичная менискэктомия.

Группа 4: разрывы, которые не поддаются восстановлению (повреждения в бессосудистой зоне). Как правило, они затрагивают большую площадь периферии мениска. Операцией выбора является частичная менискэктомия.

Группа 5: комплексные разрывы мениска или кистозная дегенерация мениска на фоне множественных повреждений. Метод лечения - тотальная менискэктомия (предпочтительно артроскопическая).[6]

Существует несколько техник шва мениска: «изнутри кнаружи» (рис. 2), «снаружи внутрь» (рис. 3), «все внутри» (рис. 4).

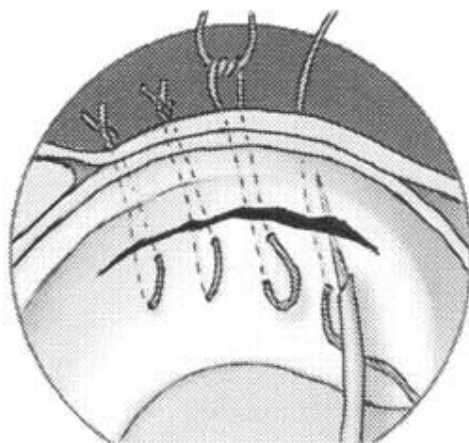


Рис. 2 Техника шва «изнутри кнаружи».

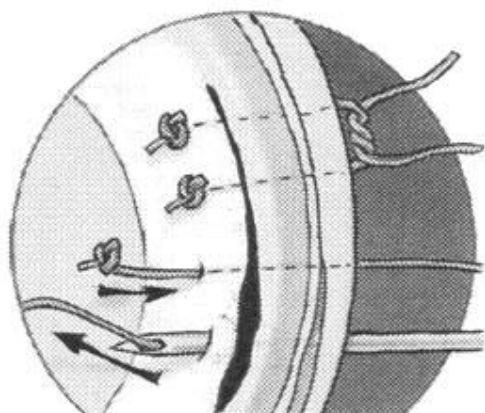
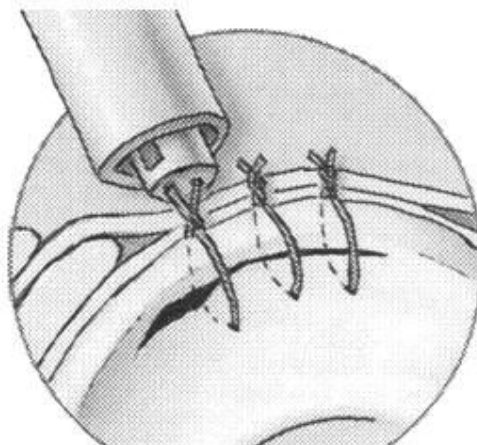


Рис. 3 Техник шва «снаружи внутрь».



В послеоперационном периоде после восстановления целостности мениска применяется иммобилизация в течение трех-четырёх недель без осевой нагрузки на ногу. Далее проводится лечебная физкультура с целью восстановления амплитуды движений в коленном суставе по стандартной методике. 0-3 недели: не допускается ношение тяжестей, повторяющиеся физические упражнения. 3

недели- 2 месяца: допускается ношение тяжестей, упражнения с легкими нагрузками. 2-3 месяца: упражнения с максимальными нагрузками. 3-4 месяца: бег, быстрые виды спорта, если не беспокоит боль.

Важными факторами являются стабильность коленного сустава и локализация повреждения мениска. По данным R. Seil и D. Kohn при сочетанном повреждении мениска и ПКС, требующем реконструкции связки, мениски восстанавливаются более чем в 75% случаев, при изолированном повреждении мениска и стабильном суставе мениски восстанавливались от 50 до 75% случаев, и при изолированном повреждении мениска в нестабильном суставе они восстанавливались менее чем в 50% случаев.[3]

Также, кроме шва мениска, возможно использование биорассасывающихся стрел-фиксаторов. По данным С. Hurel et al. восстановление целостности заднего рога мениска с помощью биорассасывающихся стрел является наиболее перспективным методом лечения и наименее травматичным. Фиксация мениска с помощью биорассасывающихся стрел стала осуществляться с 1993 года. Преимуществом этого метода является уменьшение времени операции, относительно несложная операционная техника, низкий риск повреждения сосудов. В клинических исследованиях эффект применения фиксирующих стрел и шва мениска оказался приблизительно одинаковым. В качестве осложнений фиксации мениска стрелами указывается миграция стрел в полости сустава с потерей контакта, воспалительная реакция на инородное тело, ятрогенное повреждение хряща сустава.[3] В настоящее время показания к применению того и другого метода определяются индивидуально. G. Dervin et al. в эксперименте на трупных препаратах произвели исследование прочности соединения менисков с помощью разных оперативных методов. Опыты производились на менисках, удаленных из коленного сустава. В области заднего рога мениска наносилось повреждение, которое имитировало вертикальный разрыв. Дефект мениска фиксировался двумя способами: нитью толщиной 2-0 или фиксирующими стрелами. Прочность соединения концов мениска исследовалась на тест-машине. Во время растяжения мениска, диастаз между его

краями возникал значительно раньше у менисков, которые были фиксированы стрелами, чем у менисков, сшитых нитью. Авторы пришли к выводу, что фиксация мениска нитью является более прочной, чем стрелами.[3]

Следует помнить, что, несмотря на безусловные преимущества реконструктивного лечения, при его использовании могут встречаться и осложнения: отсутствие восстановления целостности менисков, наличие повреждений хряща сустава, повреждение большой подкожной вены и малоберцового нерва.

В последнее время разрабатываются различные технические приспособления для восстановления целостности менисков при их разрывах. F. Escalas et al. изучили результаты применения системы Т-фикс для соединения разрыва мениска. Система представляет собой жесткий Т-образный фиксатор, который действует, как якорь.[3] Был разработан и специальный менисковый винт, резьба которого сделана так, что свинченные части мениска прижимаются друг к другу. Использование винта имеет свои плюсы: минимизация истирания хряща, регулируемая глубина, фиксация за счет нитей препятствует смещению, винт скрыт в мениске. Существуют также биоразлагаемые медицинские винты. Тщательно подобранная полимерная смесь обеспечивает разложение винта путем естественного метаболизма на углекислый газ и воду.

Выводы.

1. Повреждения менисков коленного сустава в детско-подростковом возрасте являются достаточно распространённой патологией (в особенности у детей, профессионально занимающихся игровыми видами спорта); мальчики получают травму чаще, чем девочки; мениски правого коленного сустава повреждаются чаще, чем левого.

2. Поздняя диагностика и неадекватное лечение данных повреждений могут приводить к быстрому развитию дегенеративно-дистрофических изменений в травмированном суставе, с развитием такого нетипичного для детского возраста осложнения, как посттравматический артроз.

3. Консервативное лечение применимо при малых стабильных разрывах мениска в сосудистой зоне. Оно заключается в гипсовой иммобилизации на срок до 4 недель, ЛФК и ФТЛ.

4. Реконструктивное артроскопическое вмешательство показано при нестабильных разрывах в сосудистой зоне. Повреждение тела и переднего рога – шов. Повреждение заднего рога – шов либо биорассасывающиеся фиксаторы. В ряде случаев допускается комбинированное или открытое восстановление мениска.

5. Парциальная и тотальная менискэктомия показана при застарелых повреждениях и комплексных разрывах мениска, также при повреждениях в бессосудистой зоне.

Литература

1. Герасименко, М. А. Сравнительная характеристика внутрисуставных повреждений коленного сустава у детей и взрослых / М. А. Герасименко [и др.].

2. Гумеров, Р. А. Использование магнитно-резонансной томографии в диагностике повреждений менисков коленного сустава у детей / Р. А. Гумеров // Вестник хирургии. 2008.

3. Мицкевич, В. А. Артроскопия коленного сустава. Удаление менисков / www.eleps.ru.

4. Самойлович, Э. Ф. Повреждения и аномалии развития менисков коленного сустава у детей / Э. Ф. Самойлович. М., 1992.

5. Шапошник, Ю. Г. Травматология и ортопедия: руководство для врачей: в 3 т. / Ю. Г. Шапошник. «Медицина», 1997.

6. Carnosa Sevillano, R. Meniscal injuries / R. Carnosa Sevillano, J. Fernandez Gonzalez. «The immature knee», 1998.

7. Khan, K. Clinical Sports Medicine / Kharim Khan, Peter Brukner. 3rd ed. «McGraw-Hill Sports Medicine», 2008.

8. Peterson, L. Sport Injuries: their prevention and treatment / L. Peterson, P. Renstrom. London: «Martin Dunitz», 1995.