

ДИАГНОСТИКА И ХИРУРГИЧЕСКОЕ ЛЕЧЕНИЕ ДУОДЕНАЛЬНОЙ ЯЗВЫ, ОСЛОЖНЕННОЙ КРОВОТЕЧЕНИЕМ, ПЕНЕТРАЦИЕЙ В ХОЛЕДОХ И ОБРАЗОВАНИЕМ ХОЛЕДОХОДУОДЕНАЛЬНОГО СВИЩА

Городская клиническая больница скорой медицинской помощи, г. Минск

Проведен анализ хирургического лечения хронической язвы двенадцатиперстной кишки, осложненной кровотечением, пенетрацией в холедох с образованием холедоходуоденального свища и нарушением проходимости дистального отдела холедоха у 4 пациентов. Им выполнена резекция желудка по Бильрот-2 «на выключение» в сочетании с анастомозом холедоха с культей двенадцатиперстной кишки по Финстереру. Послеоперационный период протекал без осложнений. Летальных исходов не было. Получены хорошие отдаленные результаты. Разработанный метод может быть операцией выбора при кровоточащей дуоденальной язве, осложненной пенетрацией в холедох и образованием холедоходуоденального свища.

Ключевые слова: язва двенадцатиперстной кишки, кровотечение, пенетрация, холедоходуоденальный свищ.

G. A. Solomonova

DIAGNOSTICS AND SURGICAL TREATMENT OF DUODENAL ULCER, COMPLICATED WITH BLEEDING, CHOLEDOCH PENETRATION AND CHOLEDOCHODUODENAL FISTULA FORMATION

There was carried out the analysis of 4 patients' surgical treatment of duodenal ulcer, complicated with bleeding, choledoch penetration with choledochoduodenal fistula formation and choledoch distal part blockade. The patients have undergone Billroth's gastric resection "off-response" combined with choledoch anastomosis with duodenal stump of Finsterer. Postoperative period passed without peculiarities. There were no lethal outcomes. Good remote results were received. The developed method can be an operation option for bleeding duodenal ulcer, complicated with choledoch penetration and choledochoduodenal fistula formation.

Key words: duodenal ulcer, bleeding, penetration, choledochoduodenal fistula

Холедоходуоденальные свищи встречаются при постбульбарных язвах двенадцатиперстной кишки (ДПК). По клиническому течению постбульбарные язвы отличаются от язв ДПК другой локализации резистентностью к противоязвенной терапии и высокой частотой развития осложнений, особенно пенетрацией язвы в соседние органы и кровотечением [5]. Частота постбульбарных язв составляет 0,9-25% от общего числа больных язвой ДПК [4, 5, 13]. Среди этих язв примерно в 3% случаев наблюдаются язвы «критической зоны»-околососочковой. Как правило, они пенетрируют в поджелудочную железу, гепатодуоденальную связку, общий желчный проток с формированием холедоходуоденального свища [7, 12, 4]. Последний при язве ДПК встречаются в 0,2-1,9% [15]. От всех холедоходуоденальных свищей они составляют 6-23% [15].

При оперативном лечении язвы ДПК, осложненной пенетрацией в холедох с образованием холедоходуоденального свища, наблюдается наибольшее количество тяжелых осложнений: повреждение элементов гепатодуоденальной связки, послеоперационный панкреатит, несостоятельность желудочнокишечного анастомоза, несостоятельность швов культи ДПК [2, 4, 18]. Последняя встречается в 18,8-87,9% [2, 6, 9, 12, 14, 17]. Летальность составляет 50-80% [1, 2, 9, 12, 14, 17].

Хирургическое лечение билиарных осложнений язвы ДПК является сложной и до конца не решенной задачей [4, 5]. Развитие интра-и послеоперационных осложнений часто связано со стремлением хирурга во чтобы то ни стало удалить пенетрирующую дуоденальную язву, не смотря на реальную возможность повреждения желчных протоков, большого дуоденального сосочка и поджелудочной железы [1].

Основные задачи, выполнение которых необходимо соблюдать при лечении холедоходуоденальных свищей, сформулированы Hutchings: 1) вылечить язву; 2) предотвратить регургитацию желудочно-кишечного содержимого в желчные

протоки; 3) восстановить проходимость билиарного тракта [9, 15].

Предложены различные виды оперативных пособий при данной патологии [1, 5]. Одним из вариантов в таких случаях является резекция желудка на «выключение» в сочетании с холецистодуоденостомией, возможно отсечением свища с вшиванием его в ДПК или тонкую кишку [19, 20]. Клычев С.А рекомендует стволовую ваготомию (СтВ) в сочетании с экономной резекцией желудка «на выключение» и демукозацией культи ДПК [7].

Некоторые авторы предлагают лечить холедоходуоденальные свищи язвенной этиологии в 2 этапа: 1-резекция желудка по Бильрот-2, холецистэктомия, дренирование холедоха по Керу; 2-билиодигестивный анастомоз [11, 21]. Описана методика резекции желудка по Бильрот-1 с формированием гастрохоледоходуоденоанастомоза [12, 15].

Есть сторонники выполнения СтВ, антрумэктомии с анастомозом по Ру, билиодигестивным анастомозом [9], СтВ с резекцией желудка по Ру, наложением супрадуоденального поперечного анастомоза холедоха с дуоденальной культей [3]. Некоторые хирурги рекомендуют выполнять селективную проксимальную ваготомию в сочетании с иссечением язвы, разъединением свища, поперечной холецистодуоденостомией-пересадкой холедоха в бок ДПК [9, 10]. Предложено более 30 методик укрытия культи ДПК, наложения билиодигестивных анастомозов при данной патологии [1].

Следовательно, большое количество различных методов оперативного лечения постбульбарных язв ДПК свидетельствует об отсутствии надежного способа хирургического лечения данной патологии. Одним из частых видов оперативных вмешательств при этом является резекция желудка. Вместе с тем, техника выполнения такой операции разработана недостаточно. Это и явилось основанием для исследований, проведенных нами.

Цель. Разработать новый способ и изучить эффективность

резекции желудка по Бильрот-2 “на выключение” в сочетании с анастомозом холедоха с культей ДПК по Финстереру при кровоточащей дуоденальной язве, осложненной пенетрацией в холедох, с образованием холедоходуоденального свища.

Материал и методы

Наблюдались 4 пациента, с хронической язвой двенадцатиперстной кишки, осложненной кровотечением, пенетрацией в холедох, с образованием холедоходуоденального свища и нарушением проходимости дистального отдела холедоха. Они лечились в Минской городской клинической больнице скорой медицинской помощи. Из них 3 мужчины и 1 женщина. Соотношение мужчин и женщин составило 3:1.

Количественные данные возраста больных соответствовали закону нормального распределения (Shapiro-Wilk – критерий $W=0,87$, $p=0,29$). Средний возраст пациентов составил $59,0 \pm 10,4$ лет (95% ДИ: 42,4-75,6, min 50, max 74).

У всех пациентов причиной кровотечения явилась хроническая язва ДПК, пенетрирующая в рядом расположенные органы.

Сроки поступления пациентов в клинику от момента начала кровотечения в среднем 33,5 часа (медиана – 36,5, 25%-75% квартили – 18-49, min 12, max 50).

Диагноз дуоденальной язвы, осложненной кровотечением, был выставлен на основании анамнестических данных, жалоб пациентов, клинических данных, а также результатов эндоскопического исследования.

Язвенный анамнез в среднем составил 14,7 года (медиана – 10,0, 25%-75% квартили – 9-20,5, min 9, max 30). До 10 лет он был у 1, от 10,0 до 20 лет – у 2, свыше 20 лет – у 1. Ранее оперирован 1. За 9 лет до госпитализации проведена лапароскопия, дренирование подпеченочного абсцесса. Кровотечение возникло впервые у 2 пациентов, повторным было у 2 больных.

При поступлении в стационар все пациенты отмечали слабость. Обморочное состояние было у 1. Рвота кровью или “кофейной гущей” в сочетании с меленой имела место у 2. Только рвоту кровью или “кофейной гущей” отмечал 1 пациент.

Показатели гемодинамики при поступлении: артериальное давление систолическое-118,7 мм. рт. столба (медиана – 117,5, 25%-75% квартили – 102,5-135, min 100, max 140), диастолическое – 72,5 мм. рт. столба (медиана – 75,0, 25%-75% квартили – 65-80, min 60, max 80). Пульс в среднем был 102 удара в минуту (медиана – 100, 25%-75% квартили – 93-111, min 88, max 120).

Кровопотеря легкой степени (до 15%) имела у 3 больных, средней степени – у 1. Объем кровопотери составил в среднем 16,5% (медиана – 13,5, 25%-75% квартили – 13-20, min 13, max 26), в абсолютных числах-894,7 мл (медиана – 737,0, 25%-75% квартили – 670,0-1119,5, min 612,

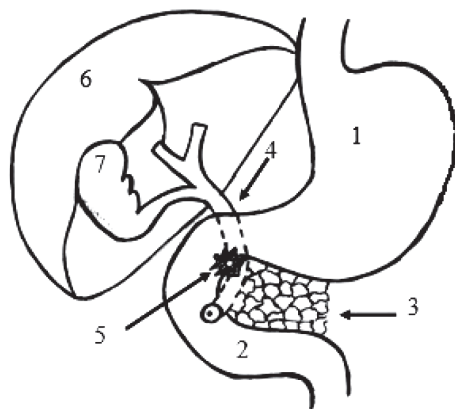


Рисунок 1. Хроническая язва двенадцатиперстной кишки, осложненная пенетрацией в холедох с образованием холедоходуоденального свища

1 – желудок. 2-двенадцатиперстная кишка. 3-поджелудочная железа. 4 – холедох. 5-холедоходуоденальный свищ. 6 – печень. 7-желчный пузырь.

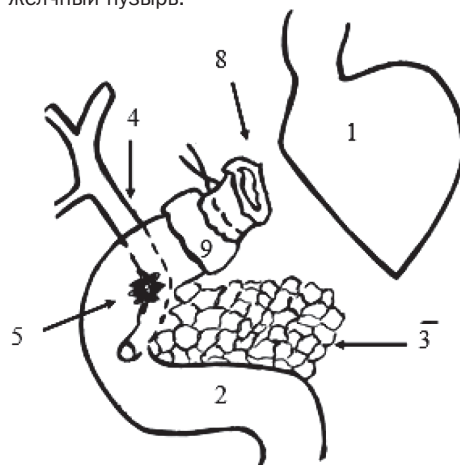


Рисунок 2. Укрытие культи двенадцатиперстной кишки

1 – культя желудка. 2 – двенадцатиперстная кишка. 3 – поджелудочная железа. 4 – холедох. 5 – холедоходуоденальный свищ. 8 – слизистая культи двенадцатиперстной кишки. 9 – серозно-мышечный лоскут культи двенадцатиперстной кишки.

max 1493).

Количество эритроцитов ниже нормы у 1 больного, в среднем – $3,9 \cdot 10^{12}$ (медиана – 3,9, 25%-75% квартили – 3,7-4,1, min 3,6, max 4,1). Показатели гемоглобина снижены у 2 пациентов, в среднем составили 126,7 г/л (медиана – 126,0, 25%-75% квартили – 122-131, min 121, max 134). Величина гематокрита уменьшена у всех пациентов, средняя величина-0,36% (медиана – 0,37, 25%-75% квартили – 0,34-0,39, min 0,33, max 0,39).

Воспалительные изменения в крови отмечены у 3 пациентов, количество лейкоцитов в среднем – $8,8 \cdot 10^9$ (медиана – 9,5, 25%-75% квартили – 7,5-10,5, min 5,8, max 10,3). Палочкоядерный сдвиг лейкоцитарной формулы влево имелся у 2, в среднем 9,0% (медиана – 7,5, 25%-75% квартили – 5,5-12,5, min 5, max 16).

Гипопротеинемия, как следствие кровопотери, наблюдалась у 1 больного. Показатели белка у пациентов в среднем $77,6 \cdot 10,9$ г/л (медиана – 80,5, 25%-75% квартили – 71,4-83,9, min 63,1, max 86,4). Мочевины была повышена у 3 пациентов. Средний уровень мочевины – 11,3 ммоль/л (медиана – 11,5, 25%-75% квартили – 9,7-12,8, min 8,1, max 14,0).

Гипербилирубинемия наблюдалась у 1 больного. Средние показатели билирубина-17,3 ммоль/л (медиана – 16,1, 25%-75% квартили – 14,6-20,0, min 13,7, max 23,2). Аспартат-аминотрансфераза (АСТ) увеличена у 3, в среднем – $33,0$ у/е (медиана – 34,5, 25%-75% квартили – 22-44, min 15, max 48). Аланин-аминотрансфераза (АЛТ) повышена у 3, в среднем – $32,2$ у/е (медиана – 34,5, 25%-75% квартили – 22-42,5, min 15, max 45). Средняя показатели альфа-милазы – $34,2$ у/е (медиана – 33,0, 25%-75% квартили – 16,5-52,0, min 15, max 56).

Электролиты крови в пределах нормы. Уровень калия в среднем составил 4,0 ммоль/л (медиана – 4,0, 25%-75% квартили – 3,9-4,2, min 3,9, max 4,3).

Показатели натрия были в среднем-140,2 ммоль/л (медиана – 139,5, 25%-75% квартили – 137,0-143,5, min 135,0, max 147,0). Уровень кальция составил в среднем 2,2 ммоль/л (медиана – 2,1, квартили – 2,1-2,2, min 2,1, max 2,3). Средние показатели хлоридов 105,7 ммоль/л (медиана – 107,0, 25%-75% квартили – 102-109,5, min 99, max 110).

Снижение количества тромбоцитов отмечено у 3. Средняя их величина была $174,3 \cdot 10^9$ (медиана – 134,0, 25%-75% квартили – 130-259, min 130, max 259).

Показатели, характеризующие свертывающую систему крови, изменены умеренно. Активированное частичное тромбопластиновое время удлинено у 2, в среднем 31,4 секунды (медиана – 34,2, 25%-75% квартили – 16-44,1, min 16, max 44,1). Фибриноген А в среднем составил-3,2 г/л (медиана – 3,3, 25%-75% квартили – 2,9-3,3, min 2,8, max 3,3). Фибриноген Б положительен у 3 пациентов.

По данным ЭКГ синусовая тахикардия с признаками ише-

мии миокарда передней или задней стенок левого желудочка имелись у 2 пациентов. У 2 был синусовый ритм, в сочетании с суправентрикулярной экстрасистолией.

При поступлении эзофагогастродуоденоскопия (ЭГД-скопия) проведена всем пациентам. Состоявшееся кровотечение было у 4 пациентов: “кофейная гуща” в желудке имела место у 3 больных, эрозии в желудке у 1. У всех пациентов ДПК была деформирована, имел место стеноз. Край язвы ниже стеноза был виден у 2. Холедоходуоденальный свищ на уровне стеноза и язвы ДПК определялся у 1 пациента.

После госпитализации проводилась гемостатическая, противоязвенная терапия, восполнялся объём циркулирующей крови. До операции перелито свежезамороженной плазмы 1 больному 300 мл, другому пациенту 300 мл эритроцитарной массы.

Повторная ЭГД-скопия с целью контроля стабильности гемостаза, уточнения локализации язвы, холедоходуоденального свища, их размеров, выполнена 4 пациентам. Желчь в желудке определялась у 2, тощакое содержимое и эрозии слизистой – у 2. Просвет ДПК сужен до 0,4-0,5 см. У 3 на уровне стеноза и ниже его определялся край язвы. У двоих на месте их расположения был виден холедоходуоденальный свищ.

Данные, полученные при третьей ЭГД – скопии, аналогичны предыдущей. ЭГД-скопия выполнена в среднем 3,2 раза (медиана – 3,0, 25%-75% квартили – 2,0-3,5 min 3, max 4).

Рентгенологически желудок был увеличен в объеме у 2 пациентов. Натощак жидкость определялась у всех больных. Тонус стенок был снижен. Пилорический отдел желудка и начальный отдел ДПК были грубо деформированы у всех пациентов. Определялось соустье между ДПК и желчными путями, имелась аэрохолия. При исследовании эвакуаторной функции установлено, что через 2 часа в желудке бариевая взвесь определялась у всех пациентов. Через 8 часов контрастная масса в желудке была у 2 больных, через 24 часа – у 1. В итоге констатировано наличие грубой рубцовой деформации луковицы ДПК, холедоходуоденального свища, дуоденального стеноза.

По данным ультразвукового исследования размеры желчного пузыря были от 80x26мм до 50x23мм. Стенка у всех утолщена, составила 4-5мм. У 1 пациента было подозрение на наличие мелких конкрементов, у 2 выявлена аэрохолия.

При изучении pH желудка в базальном периоде выявлена гиперацидность, декомпенсированное кислотообразование у 3 больных, нормацидность, компенсированное кислотообразование у 1. Средние показатели pH в теле желудка 1,5 (медиана – 1,3, 25%-75% квартили – 1,3-1,7, min 1,3, max 2,0), в антральном отделе – 2,2 (медиана – 1,6, 25%-75% квартили – 1,5-2,8, min 1,5, max 4,0).

Щелочное время ускорено, в среднем 12,0 минут (медиана – 9,5, 25%-75% квартили – 9-15, min 9, max 20). После введения атропина нормацидность, компенсированное кис-

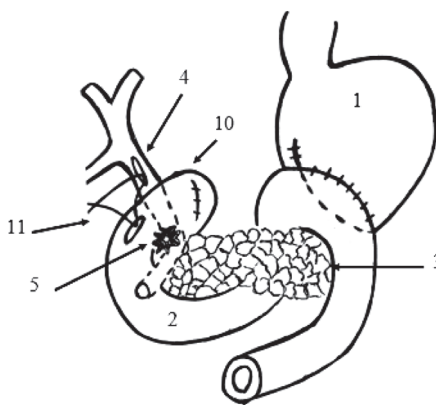


Рисунок 3. Наложение холедоходуоденонастомоза

1 – культия желудка. 2 – двенадцатиперстная кишка. 3 – поджелудочная железа. 4 – холедох. 5 – холедоходуоденальный свищ. 10 – культия двенадцатиперстной кишки. 11 – шов, соединяющий холедох и двенадцатиперстную кишку.

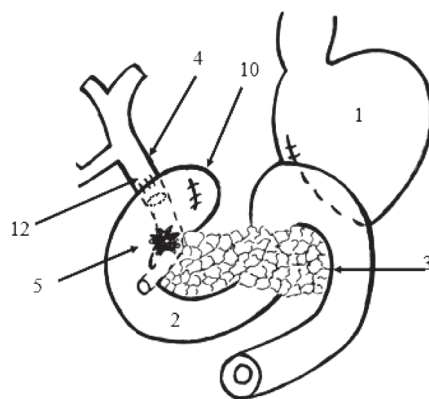


Рисунок 4. Завершающий этап операции

1 – культия желудка. 2 – двенадцатиперстная кишка. 3 – поджелудочная железа. 4 – холедох. 5 – холедоходуоденальный свищ. 10 – культия двенадцатиперстной кишки. 12 – холедоходуоденонастомоз.

рат был образован язвой ДПК, гепатодуоденальной связкой, желчным пузырем, холедохом. Полностью разделить инфильтрат не представлялось возможным. Язвенный дефект во время операции вследствие этого не визуализировался. У всех пациентов стенка холедоха и желчного пузыря инфильтрирована, воспалена. Желчный пузырь деформирован. У 1 больного в желчном пузыре определялись конкременты.

У 1 пациента кроме дуоденальной имелась вторая язва в пилорическом отделе желудка, которая пенетрировала в желчный пузырь. У него желудок спаечным процессом был втянут в ворота печени. Ранее (за 9 лет до госпитализации) ему выполнялась лапароскопия по поводу подпеченочного абсцесса.

Всем пациентам выполнили холецистэктомию и дренировали холедох через культю пузырного протока. При интраоперационной холангиографии определялось расширение холедоха в верхнем его отделе, холедоходуоденальный свищ 0,1-0,2 мм, сужение холедоха ниже свища. Контраст через терминальный отдел холедоха в небольшом количестве поступал в ДПК лишь у 1 больного.

Дуоденальный стеноз имелся у всех пациентов. Субком-

лотообразование было у 1 больного; нормацидность, субкомпенсированное кислотообразование – у 3. Показатели pH в теле желудка, в среднем 1,6 (медиана – 1,5, 25%-75% квартили – 1,5-1,8, min 1,5, max 2,0), в антральном отделе в среднем – 3,3 (медиана – 3,1, 25%-75% квартили – 3,0-3,6, min 3,0 max 4,0).

Пациентам проводилась гемостатическая, консервативная противоязвенная терапия (H-2 блокаторы или ингибиторы протонной помпы, эрадикация). Противовоспалительное лечение назначалось по показаниям. Все пациенты принимали антациды. Проводилось восполнение объема циркулирующей крови.

Результаты и обсуждение

Пациенты были оперированы под эндотрахеальным наркозом. Оценку анестезиологического риска при поступлении больных в стационар проводили при помощи шкалы ASA [22]. У всех пациентов был установлен по ASA Class III (они имели сопутствующие заболевания с выраженными системными нарушениями, периодически приводящими к значительной функциональной недостаточности).

Время, прошедшее с момента госпитализации до операции составило в среднем 612,0 часов (медиана – 672,0, 25%-75% квартили – 528-696, min 384, max 720).

Операционный доступ – верхнесрединная лапаротомия. При ревизии в области верхнегоризонтальной ветви ДПК у всех пациентов определялась рубцовая деформация и воспалительный инфильтрат. Последний располагался в среднем ниже пилоруса на расстоянии 3,2 см (медиана – 3,0, 25%-75% квартили – 3,0-3,5 min 3,0, max 4,0). На уровне инфильтрата просвет ДПК был сужен. В среднем диаметр ДПК 0,5 см (медиана – 0,5, 25%-75% квартили – 0,4-0,6, min 0,4, max 0,7). Инфильт-

пенетрированный стеноз был у 3, компенсированный у 1.

Язва пенетрировала в поджелудочную железу, гепатодуоденальную связку, холедох у 2 пациентов; в гепатодуоденальную связку и холедох у 1 больного; в поджелудочную железу, желчный пузырь и холедох – у 1. Холедоходуоденальный свищ имелся у всех пациентов.

Нами разработан способ резекции желудка при дуоденальной язве, осложненной пенетрацией в холедох, с образованием холедоходуоденального свища и нарушением проходимости дистального отдела холедоха [16]. Определялось место расположения язвенного инфильтрата и наличие холедоходуоденального свища (рисунок 1). После ревизии двенадцатиперстной кишки ее пересекали на 3-4 см выше язвенного инфильтрата и отсепаровывали слизистую оболочку кишки до уровня инфильтрата. Затем отсепаровывали слизистую перевязывали лигатурой и отсекали на 0,5см выше лигатуры, резецировали 2/3 желудка (рисунок 2). Серозно-мышечную трубку двенадцатиперстной кишки пересекали по верхней и нижней стенкам и ушивали П-образными швами в виде дубликатуры. То есть проводили резекцию желудка “на выключение”. На 2-3см выше имеющегося холедоходуоденального свища, накладывали холедоходуоденальный анастомоз с культей ДПК по Финстеру: в продольном направлении пересекали холедох и двенадцатиперстную кишку (рисунок 3), соединяли их отдельными швами проксимальнее существующего свища (рисунок 4).

Всем пациентам выполнена резекция 2/3 желудка по Бильрот-2 в модификации Гофмейстера-Финстерера на “выключение”, холецистэктомия, интраоперационная холангиография, холедоходуоденальный анастомоз с культей ДПК по Финстеру.

Объем трансфузии во время операции составил в среднем 3785,0 мл (медиана – 3110,0, 25%-75% квартили – 2760-4810,0, min 2720, max 6200,0). СЗП перелито в среднем 256,7 мл (медиана – 250,0, 25%-75% квартили – 220-300, min 220,0, max 300,0), эритроцитарной массы – 575,0 (медиана – 575,0, 25%-75% квартили – 570-580, min 570, max 580).

Показатели гемодинамики во время операции были следующими: ЧСС в начале операции в среднем 92,5 ударов в минуту (медиана – 90,0, 25%-75% квартили – 84-101, min 80, max 110), в конце операции – 77 (медиана – 80,0, 25%-75% квартили – 72-82, min 64, max 84). Вначале операции систолическое АД в среднем – 131,2 мм. рт. ст. (медиана – 132,5, 25%-75% квартили – 122,5-140,0, min 120, max 140), диастолическое – 80,0 (медиана – 80, 25%-75% квартили – 80-80, min 80, max 80). В конце операции средние цифры систолического АД составили 130,0 мм. рт.ст. (медиана – 132,5, 25%-75% квартили – 117,5-142,5, min 110, max 145); диастолического – 81,2 мм. рт. ст. (медиана – 82,5, 25%-75% квартили – 72,5-90,0, min 70,0, max 90,0).

В послеоперационном периоде пациенты находились в отделении реанимации и интенсивной терапии, в среднем 2,2 суток (медиана – 2,0, 25%-75% квартили – 2,0-2,5, min 2,0, max 3,0). Им проводилась коррекция объема циркулирующей крови, противоязвенная и антибактериальная терапия. Все больные получали цефалоспорины в течение 10-12 дней, 2 пациента – метранидозол в течение 8 дней. Проводилось лечение аминоклизидами 2 пациентам (12 дней), фторхинолонами – 2 больным (7 дней). Овамин в течение 5-7 суток после операции вводился 3 больным.

Пациентам после операции эвакуировалось содержимое желудка, оценивалось его количество и характер. В среднем аспирировано 292,5 мл содержимого (медиана – 160,0, 25%-75% квартили – 150-435, min 150, max 700).

Объем трансфузии СЗП после операции составил в среднем 302,5 мл (медиана – 250,0, 25%-75% квартили – 210-395, min 200, max 510). Эритроцитарная масса не переливалась.

Результаты гистологического заключения получены у 4 пациентов. Хроническая язва с обострением была у 1, у всех отмечались явления хронического гастрита. В стенке ДПК имелось хроническое воспаление с распространением лейкоцитарной инфильтрации на мышечный слой. В стенке желчного пузыря были явления хронического воспаления, склероза и атрофии слизистой оболочки.

При выписке показатели красной крови были следующими. Гемоглобин в среднем 113,5 г/л (медиана – 116,5, 25%-75% квартили – 103,5-123,5, min 96, max 125); количество эритроцитов – $3,4 \cdot 10^{12}$ (медиана – 3,4, 25%-75% квартили – 3,2-3,6, min 3,0, max 3,7).

Уменьшились воспалительные изменения, количество лейкоцитов в среднем снизилось до $6,5 \cdot 10^9$ (медиана – 6,5, 25%-75% квартили – 5,8-7,1, min 5,6, max 7,4). Число палочкоядерных нейтрофилов в норме, в среднем 2,7% (медиана – 2,5, 25%-75% квартили – 2,0-3,5, min 2, max 4).

Стабилизировались биохимические показатели крови. Средние показатели белка 68,5 г/л (медиана – 66,7, 25%-75% квартили – 65,7-71,4, min 65,2, max 75,5). Нормализовался уровень мочевины. Величина мочевины в среднем 6,2 ммоль/л (медиана – 6,4, 25%-75% квартили – 5,6-6,8, min 4,9, max 7,2). Уровень билирубина – 12,3; ммоль/л (медиана – 12,4, 25%-75% квартили – 10,5-14,1, min 10,0, max 14,5). Величина альфа-амилазы крови, в среднем 73, μ /е (медиана – 52,0, 25%-75% квартили – 32,0-114,0, min 30, max 158).

Нормализовался уровень аминотрансфераз крови. АСТ в среднем 22,8 μ /е (медиана – 22,0 25%-75% квартили – 18,7-27,0, min 18,4, max 29), АЛТ в среднем 23,3 μ /е (медиана – 23,0, 25%-75% квартили – 19,7-27,0, min 18,4, max 29,0).

Показатели электролитного состава крови в пределах нормы. Средние показатели калия в сыворотке крови 4,0 ммоль/л (медиана – 3,9, 25%-75% квартили – 3,5-4,4, min 3,5, max 4,6). Натрий в среднем 145,2 ммоль/л (медиана – 143,0, 25%-75% квартили – 141,0-149,5, min 140,0, max 155,0). Уровень хлоридов – 112,0 ммоль/л (медиана – 112,0, 25%-75% квартили – 110,5-113,5, min 110,0, max 114,0). Средние показатели кальция – 1,9 ммоль/л (медиана – 2,0, 25%-75% квартили – 1,8-2,1, min 1,6, max 2,2).

Послеоперационный период протекал без осложнений у всех пациентов. Летальных исходов не было.

Средняя длительность пребывания в стационаре 44,7 дня (медиана – 46,0, 25%-75% квартили – 36,5-53,0, min 31, max 56). Койко-день после операции в среднем 19,5 дней (медиана – 18,5, 25%-75% квартили – 14,5-24,5, min 14, max 27).

В отдаленном периоде о состоянии здоровья сообщили 3 пациента. Жалоб не предъявляли. Диету не соблюдали. 2 из них работали на прежнем месте, 1 пациентка находилась на пенсии по возрасту. Амбулаторно либо стационарно они не лечились.

Выводы

1. Резекция желудка по Бильрот-2 “на выключение” в сочетании с анастомозом холедоха с культей ДПК по Финстеру может быть операцией выбора при кровоточащей дуоденальной язве, осложненной пенетрацией в холедох и образованием холедоходуоденального свища.

2. Пациенты с язвой ДПК, осложненной пенетрацией в холедох с образованием холедоходуоденального свища, имели длительный язвенный анамнез-в среднем 14,7 года (медиана – 10,0, 25%-75% квартили – 9-20,5, min 9, max 30). Это подчеркивает необходимость своевременного выявления и лечения постбульбарных язв с целью предупреждения развития грозных осложнений.

3. В программу диагностики холедоходуоденальных свищей язвенной этиологии должны быть включены: ультразвуковое исследование, ЭГД-скопия, рентгеноскопия желудка и

ДПК с контролем пассажа бария по кишечнику, а также интраоперационная холангиография.

Литература

1. Асадов, С. А. Формирование дуоденальной культы при резекции желудка по поводу «трудных» язв двенадцатиперстной кишки / С. А. Асадов, Я. С. Салехов, Э. Э. Алиев // Хирургия. 2004. № 2. С. 78 – 81.
2. Бугаев, А. И. Хирургическая тактика при язве двенадцатиперстной кишки, осложненной холедоходуоденальным свищом / А. И. Бугаев, Г. М. Горбунов, С. К. Малкова // Вестн. хир. 1992. 148: 4. С. 50 – 52.
3. Даминова, Н. М. Билиарные осложнения язвенной болезни / Н. М. Даминова, К. М. Курбонов // Вестник хирургии. 2005. № 4. С. 68 – 70.
4. Захараш, М. П. Способ дренирования желудка в сочетании с ваготомией в лечении осложненных постбульбарных язв / М. П. Захараш, Б. С. Полинкевич, А. Р. Бекмурадов // Хирургия. 2009. № 2. С. 35 – 39.
5. Кадыров, Д. М. Хирургическое лечение постбульбарных язв, осложненных стенозом / Д. М. Кадыров [и др.] // Хирургия. 2010. № 5. С. 42 – 46.
6. Каншин, Н. Н. Аспирационно-промывное лечение при несостоятельности швов анастомозов и культы двенадцатиперстной кишки после резекции желудка / Н. Н. Каншин [и др.] // Вестн. хир. 1992. 148: 4: 27 – 32.
7. Клычев, С. А. Операция на выключение язвы двенадцатиперстной кишки при резекции желудка и ваготомии: автореф. дис.... канд. мед. наук / С. А. Клычев. М., 2004. 21 с.
8. Курбонов, К. М. Диагностика и хирургическое лечение пенетрирующих язв двенадцатиперстной кишки / К. М. Курбонов, С. Т. Ибодов // Хирургия. 2001. № 2. С. 9 – 11.
9. Курбонов, К. М. Техника операций на дистальном отделе холедоха и большом сосочке двенадцатиперстной кишки при ее постбульбарных язвах / К. М. Курбонов, Х. М. Норов, М. К. Гулов // Анналы хирургической гепатологии. 2004. том 9. № 1. С. 120 – 124.
10. Курбонов, К. М. Хирургическое лечение постбульбарных язв двенадцатиперстной кишки / К. М. Курбонов, Х. М. Норов, М. К. Гулов // Анналы хирургии. 2004. № 3. С. 42 – 46.

11. Ланцберг, Л. Спонтанное холедохо-дуоденальное сочленение (история болезни) / Л. Ланцберг, О. Кляйнер, С. Ланцберг // Международный медицинский журнал. 1999. № 9 – 10. С. 526 – 527.
12. Музенитов, Г. Д. Хирургическое лечение постязвенного холедоходуоденального свища / Г. Д. Музенитов, В. И. Грейсов, В. В. Перфильев // Хирургия. 2003. № 5. С. 62 – 63.
13. Никитин, Н. А. «Трудная» дуоденальная культя в urgentной хирургии язвенной болезни двенадцатиперстной кишки / Н. А. Никитин // Хирургия. 2001. № 5. С. 36 – 39.
14. Плешков, В. Г. Резекция желудка по Бильрот-1 при гигантских пенетрирующих дуоденальных язвах. В кн.: Хирургия желудка и кишечника / В. Г. Плешков [и др.]; под ред. проф. И. Н. Ломаченко. Смоленск: СГМА, 1995. С. 25 – 29.
15. Постолов, М. П. Диагностика и лечение билиодигестивных свищей при язвенной болезни / М. П. Постолов, П. М. Постолов // Хирургия. 1987. № 11. С. 56 – 62. (12)
16. Соломонова, Г. А., Завада, Н. В. Способ резекции желудка при дуоденальной язве, осложненной пенетрацией в холедох: пат. № 8512 от 30.10.2006 г. РБ.
17. Тараненко, С. В. Хирургическое лечение «трудных» язв двенадцатиперстной кишки / С. В. Тараненко [и др.] // Хирургия. 2005. № 1. С. 29 – 32.
18. Чернышов, В. Н. Введение в хирургию гастродуоденальных язв / В. Н. Чернышов, Белоконов В. И., Александров И. К.. Самара, 1993. 213 с.
19. Шалимов, А. А. Хирургия пищеварительного тракта / А. А. Шалимов, В. Ф. Саенко. Киев: «Здоровья», 1987. 567с.
20. Cotirler, A. Complicated postbulbar duodenal ulcer: the characteristics of its diagnosis and surgical technique and management / A. Cotirler [et al.] // Rev. Med. Chir. Soc. Med. Nat. Iasi. 1997. Vol. 101, № 1. P. 164 – 169.
21. Lantsberg, I. Diagnosis of common bile duct leakage by cholecintigraphy / I. Lantsberg [et al.] // Isr. J. Med. Sci. 1989. № 25. P. 149 160.
22. Venbrux, A. C. Percutaneous Endoscopy for Biliary Radiologic Interventions / A. C. Venbrux, C. D. McCormick // Techniques in Vascular and Interventional Radiology. 2001. Vol. 4, № 3. P. 186 – 192.

Поступила 15.06.2011 г.