

С. В. Ивашенко

**ЭКСПЕРИМЕНТАЛЬНО-КЛИНИЧЕСКОЕ ОБОСНОВАНИЕ
ПРИМЕНЕНИЯ УЛЬТРАФОНОФОРЕЗА ЭДТА В КОМПЛЕКСНОМ
ЛЕЧЕНИИ ЗУБОЧЕЛЮСТНЫХ АНОМАЛИЙ И ДЕФОРМАЦИЙ В
СФОРМИРОВАННОМ ПРИКУСЕ**

Белорусский государственный медицинский университет

В работе представлены результаты экспериментов с применением ультрафонофореза ЭДТА на костную ткань челюсти кролика, а так же результаты ортодонтического лечения пациентов с применением данной технологии.

Ключевые слова: *ультрафонофорез, ЭДТА, костная ткань, зубочелюстная аномалия, ортодонтическое лечение.*

S.V.Ivashenko

***EXPERIMENTAL AND CLINICAL RATIONALE FOR THE USE OF EDTA
PHONOPHORESIS IN COMPLEX TREATMENT OF DENTOALVEOLAR ANOMALIES
AND DEFORMITIES IN THE FORMED BITE***

Ультразвуковая терапия – одна из наиболее распространенных и эффективных физиотерапевтических процедур. Она с успехом используется в самых различных областях медицины: стоматологии, неврологии, ортопедии, дерматологии, терапии и др. В последние годы в лечебную практику стал активно внедряться ультрафонофорезом.

Таблица 1-Содержание (весовых %) кальция и фосфора в образцах костной ткани

Образец	Са		Р	
	Компактная пластинка	Губчатое вещество	Компактная пластинка	Губчатое вещество
Контроль	19,16±1,45	14,36±0,78	10,6±0,83	9,36±1,26
Опыт 60 кГц - 10 процедур	8,6±0,51*	6,4±0,44*	4,7±0,38*	3,9±0,98*
Опыт 80 кГц - 10 процедур	8,4±0,42*	6,3±0,53*	4,8±0,45*	3,8±0,92*

Примечание:

*-статистически достоверные различия ($p < 0,05$) при сравнении с группой «контроль».

Так В.М.Мельникова и И.С.Шепелева в эксперименте установили, что при применении низкочастотного ультразвука с частотой $26,5 \pm 7,5$ кГц, глубина проникновения тетрациклина в бедренную кость для кортикального слоя составляет 300-800 микрон, губчатого вещества-до 5 см.

Tezel A. и соавт. [4] доказали увеличение проницаемости кожи, облегчая таким образом, проникновение в нее макромолекул при низкочастотном сонофорезе. Низкие частоты (~ 20 кГц) вызывают ограниченное прохождение по сравнению с рассеяным эффектом, отмечаемом на более высоких частотах (~ 58,9 кГц). Проведенные исследования предоставляют квантитативное понимание воздействие ультразвука низкой частоты на проницаемость кожи.

Озвучивание низкочастотным ультразвуком повышает проницаемость клеточных мембран, улучшает форез лекарственных веществ[3].

Целью проведенного исследования явилось экспериментально-клиническое обоснование ультрафонофореза ЭДТА в комплексном лечении зубочелюстных аномалий и деформаций.

Материал и методы

На основании результатов проведенных ранее исследований [1] в первой и второй опытных группах осуществляли воздействие фонофорезом трилона Б при частоте озвучивания 60 и 80 кГц соответственно. В опытных группах было по 5 особей и пара кроликов для контроля. Всем животным опытных групп проведено по 10 процедур фонофореза трилона Б до десяти минут при интенсивности ультразвука $0,4$ Вт/см².

Восстановление костной ткани изучали после воздействия 10 процедур фонофореза трилона Б при частоте озвучива-

ния 60 и 80 кГц соответственно, с помощью аппарата «ТУЛЬ-ПАН», через 30, 60 и 90 суток. В эксперименте участвовали 16 животных-12 опытных и 4 составили контроль. В третьей группе изучали восстановление костной ткани после воздействия ультрафонофорезом при частоте озвучивания 60 кГц, в четвертой-80 кГц. Интенсивность ультразвука составляла $0,4$ Вт/см² во всех опытах.

После окончания опыта для гистологического исследования брали фрагмент нижней челюсти с наружной и внутренней компактной пластинками и губчатым веществом, фиксировали в 10%-ном растворе формалина, затем декальцинировали в 7%-ном растворе азотной кислоты, заливали в целлоидин. Срезы окрашивали гематоксилином и эозином, а также по методу Ван-Гизона[3].

Испытание образцов костной ткани на сжатие проводили по ГОСТ 4651-82 в Испытательном Центре ГНУ «Институт порошковой металлургии» на машине Instron-1195.

Исследование элементного состава проводилось на сканирующем электронном микроскопе «CamScan 4» с энергодисперсионным микроанализатором «INCA 350» фирмы «Oxford Instruments» (Англия).

Проведено ортодонтическое лечение 48 пациентов с зубочелюстными аномалиями 1-го, 2-го и 3-го классов по Энгля и 11 пациентов с зубоальвеолярными деформациями с применением ультрафонофореза ЭДТА в преактивном периоде ортодонтического лечения. Лечение по обычным технологиям проведено у 40 пациентов-контрольная группа.

Результаты и обсуждение

Опыт 1(10 процедур, частота 60 кГц). По сравнению с контролем в костной ткани животных опытной группы микроскопические изменения имеют значительные отличия. Так отмечается распространенная, сильная активная гиперемия как компактного, так и губчатого вещества, местами с нарушением циркуляции и образованием «сладж-феномена» во многих артериях питательных каналов(рисунок 1).

Опыт 2(10 процедур, частота 80 кГц). Здесь также как и в опыте 1 выявлены отличия от контроля. Обращает внимание образование мелких питательных каналов, выполненных пролиферирующими клетками адвентиции, резорбирующих окружающее костное вещество и местами соединяющихся с более крупными питательными каналами, реже-даже с межбалочными полостями губчатого слоя. Обилие вновь образованных питательных каналов заметно влияет на состояние остецитов и межклеточного вещества: оно бледно окрашивается, оксифильное, гомогенное, с очагами исчезновения остецитов, другие остециты наоборот увеличены в размерах, с крупными гиперхромными ядрами, заметной цитоплазмой (рисунок 2).

Такие клетки сходны с клеточными

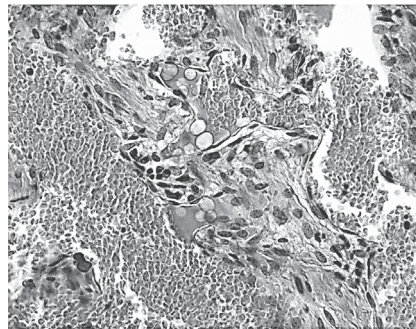


Рисунок 1-Активная гиперемия, «сладж-феномен», жировая эмболия. Опыт 1.Окраска гематоксилином и эозином.- Ув.400

Таблица 2-Показатели максимальной нагрузки и напряжения контрольных и опытных образцов костной ткани челюсти кролика после воздействия фонофорезом трилона Б

Опыт	Fmax, Н	σ_{cp} , МПа
Опыт XXIII - 30 сут.рет.	227,0±0,5*	7,1±0,3*
Опыт XXIII - 60 сут.рет.	260,0±0,3*	8,7±0,4
Опыт XXIII - 90 сут.рет.	293,2±0,3	9,3±0,4
Опыт XXIII - 30 сут.рет.	225,5±0,4*	7,0±0,5*
Опыт XXIII - 60 сут.рет.	255,0±0,3*	8,5±0,4
Опыт XXIII - 90 сут.рет.	293,6±0,5	9,3±0,4
Контроль	293,8±0,5	9,3±0,5

Fmax – максимальная нагрузка, предшествующая разрушению;

σ_{cp} -напряжение, соответствующее наибольшей нагрузке, предшествующей разрушению;

*-статистически достоверные различия ($p < 0,05$) при сравнении с группой «контроль».

элементами обильно разрастающейся соединительной ткани, которая на обширных площадях замещает костную, от которой ещё кое-где определяются тонкие, исчезающие костные балочки. В опытной группе не только сильнее дистрофические изменения костного вещества, по сравнению с контролем, но и процессы его резорбции и соединительнотканной организации. Эти процессы протекают почти одновременно, с участием тканей различной дифференцировки. Жировая ткань в свою очередь, замещается растущей в неё веретёноклеточной. В местах резорбции костной ткани гигантскими многоядерными остеокластами почти одновременно идёт соединительнотканная организация.

Таким образом проведенное исследование показало, что в обеих опытных группах выявлены значительные отличия от контроля, однако интенсивность этих изменений примерно одинакова.

Данные элементного состава образцов костной ткани животных после воздействия фонофорезом трилона Б в количестве десяти процедур, при частоте озвучивания 60 и 80 кГц, представлены в таблице 1.

Как видно из представленных в таблице данных, отмечается достоверное снижение уровня кальция и фосфора в опытных группах по сравнению с контролем. Так концентрация кальция в компактной пластинке костной ткани кроликов, подвергшихся воздействию ультрафонофореза ЭДТА уменьшилась в 2,23и 2,28 раз соответственно. Одновременно отмечается снижение уровня фосфора соответственно в 2,26 и 2,21 раза. Как видно из представленных в таблице данных, отмечается достоверное снижение уровня кальция и фосфора в губчатом веществе в опытных группах по сравнению с контролем. Так концентрация кальция в губчатом веществе костной ткани кроликов опытных групп уменьшилась 2,24 и 2,28 раза. Одновременно отмечается снижение уровня фосфора в 2,4 и 2,46 раза. Однако при этом не наблюдается достоверных различий между опытными группами.

Восстановление костной ткани после воздействия низкочастотным фонофорезом трилона Б частотой 60 и 80 кГц

Опыт 3.1(30 суток). Здесь много истонченных костных балочек, неравномерная гиперемия костного мозга. Межуточное костное вещество окрашивается интенсивно, в нём находятся как бы размытые, со слабым базофильным оттенком широкие полосы, проходящие без видимого порядка сильно выражена мозаичность костных балочек. Больше базофильных линий склеивания.

Опыт 3.2 (60 суток). Несколько большая базофилия и большее количество линий склеивания, придающие мозаичное строение костной ткани. Нежные, без чет-

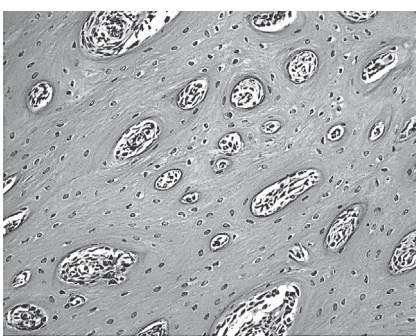


Рисунок 2-Обилие питательных каналов в компактном костном веществе. Опыт 2.Окраска по методу Ван-Гизона.Ув.200

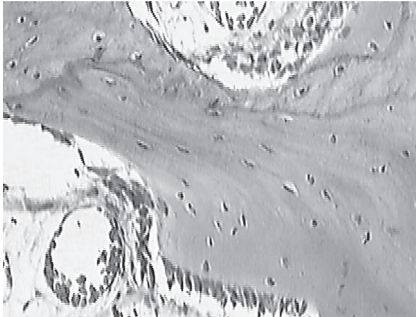


Рисунок 3-Усиление окраски костного вещества. Базофильные линии склеивания, остеобластическое костеобразование, гиперемия костного мозга. Опыт 3.2. Окраска гематоксилином и эозином. Ув.400

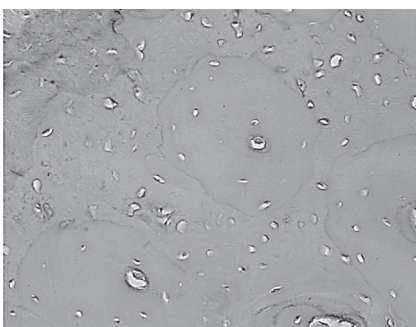


Рисунок 4-Мозаичность костной ткани, умеренное усиление окраски костного вещества, базофильные линии склеивания. Опыт 4. 2. Окраска гематоксилином и эозином. Ув.400

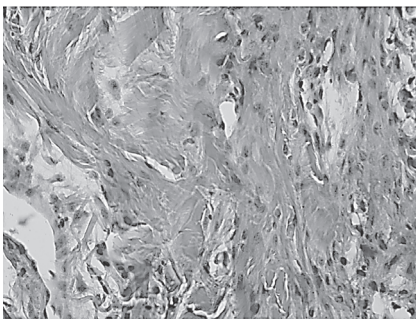


Рисунок 5-Распространённая компактизация губчатого вещества костной ткани, остеобластическое костеобразование. Опыт 4. 3. Окраска гематоксилином и эозином. Ув.400

кой граница слабо базофильные участки на фоне оксифильного межуточного вещества (рисунок 3). Активно протекающие процессы костеобразования.

Опыт 3.3 (90 суток). Признаки зрелой костной ткани с участками заметной перестройки с чёткими базофильными линиями склеивания. Многочисленные крупные остециты. Умеренно оксифильное межуточное вещество. Распространённая компактизация губчатого вещества костной ткани с выраженным остеобластическим костеобразованием.

Опыт 4.1 (30 суток). Гистологическая картина сходна с таковой в опыте XXII.1.Здесь также много истонченных костных балочек, неравномерная гиперемия костного мозга. Межуточное костное вещество окрашивается интенсивно, в нём находятся как бы размытые, со слабым базофильным оттенком широкие полосы, проходящие без видимого порядка сильно выражена мозаичность костных балочек. Больше базофильных линий склеивания. Признаки начинающегося костеобразования.

Опыт 4.2 (60 суток). Сильнее, чем в опыте 4.1 выражена мозаичность костной ткани, признаки активной перестройки с многочисленными базофильными линиями склеивания и межуточным веществом (рисунок 4).

Опыт 4.3 (90 суток). Так же как и в опыте 3.Зотмечаются признаки зрелой костной ткани с участками заметной перестройки с чёткими базофильными линиями склеивания. Многочисленные крупные остециты. Умеренно оксифильное межуточное вещество. Распространённая компактизация губчатого вещества костной ткани с выраженным остеобластическим костеобразованием (рисунок5).

Таким образом, регенерация костной ткани после фонофореза трилона Б протекает несколько медленнее, чем после воздействия ультразвуком низкой частоты. Однако с увеличением срока наблюдения её скорость постепенно нарастает. К 30-м суткам появляются базофильные линии склеивания и начинается новообразование костной ткани со стороны базального слоя надкостницы, усиливается гомогенизация и оксифилия межуточного вещества. Через два месяца усиливается базофилия межуточного костного вещества, его мозаичность. Более интенсивно протекают процессы репарации. Через три месяца гистологическая картина мало отличается от нормы, начинается очаговая пролиферация остеобластов с интенсивным образованием остеоида и выраженной компактизацией костной ткани.

Данные исследования прочностных показателей образцов костной ткани челюсти кролика после ультрафонофореза ЭДТА представлены в таблице 2.

Анализ представленных в таблице данных свидетельствует о том, что через один

и два месяца ретенции ещё наблюдаются достоверные незначительные отличия от контроля показателей прочностных характеристик костной ткани. Так показатель максимальной нагрузки, предшествующей разрушению через месяц ретенции, в зависимости от частоты озвучивания был меньше в 1,29-1,3 раза ($P < 0,05$), а показатель напряжения, соответствовавшего максимальной нагрузке предшествовавшей разрушению – в 1,31-1,32 раза ($P < 0,05$). Через два месяца ретенции эти цифры уменьшились до 1,13-1,15 раза ($P < 0,05$) и 1,06-1,09 раза ($P < 0,05$). Результаты, полученные через три месяца ретенции в образцах костной ткани всех опытных животных соответствовали контрольным значениям.

Таким образом результаты проведенных исследований свидетельствуют о том, что после воздействия низкочастотным ультрафонофорезом трилона Б, не зависимо от частоты озвучивания, происходит восстановление прочностных характеристик костной ткани уже через месяц ретенционного периода, а через три месяца этот процесс завершается.

Результаты ортодонтического лечения зубочелюстных аномалий и деформаций

При использовании низкочастотного ультрафонофореза ЭДТА сроки лечения сокращаются в 2,3 раза ($P < 0,01$), при вестибуло-оральном перемещении зубов сроки лечения сокращаются в 2,46 раза ($P < 0,01$), при медио-дистальном перемещении – в 2,23 ($P < 0,01$) раза и при вертикальном перемещении – в 2,25 раза ($P < 0,01$). Одновременно увеличивается скорость перемещения зубов, рассчитанная в мм в месяц при перемещении в вестибуло-оральном направлении в 2,36 раза ($P < 0,01$), в медио-дистальном направлении в 2,2 раза ($P < 0,01$) и в вертикальном направлении в 2,25 раза ($P < 0,01$).

Выводы

1. Костная ткань после воздействия низкочастотным фонофорезом трилона Б сохраняет способность к регенерации и реминерализации в ретенционном периоде. Восстановительные процессы начинаются в ней через месяц после применения физиопроцедур.

2. Регенерация костной ткани после воздействия ультрафонофореза ЭДТА протекает несколько медленнее, но через 3 месяца гистологическая картина костной ткани мало отличается от нормы. Восстановление содержания кальция и фосфора, а так же прочностных характеристик костной ткани после курса низкочастотной фонотерапии происходит в те же сроки.

3. Предложенный новый метод комплексного лечения зубочелюстных аномалий и деформаций позволяет повысить доступность пациентов к ортодонтическому лечению, снять возрастные ограничения и повысить его эффективность за счёт сокращения сроков и расширения возможностей лечения.

Литература

1. *Ивашенко, С. В.* Экспериментальное обоснование оптимизации активного периода ортодонтического лечения в сформированном прикусе / С. В. Ивашенко, Г. А. Берлов // Медицинский журнал. 2006. № 2. С. 47 – 49.
2. *Ван-Гизон.* Гистологическая и микроскопическая техника: руководство / Ван-Гизон, А. Г. Сапожников, А. Е. Дорошевич. Смоленск: САУ, 2000. 476 с.
3. *Улащик, В. С.* // *Вопр. курортологии, физиотерапии и леч. физкультуры.* 2000. № 6. С. 3 – 8.
4. *Tezel, A., Sens, A., Tuchscherer, J., Mitragotri S.* Pharm Res 2001 Dec; 18 (12): P. 694 – 700.