

Т. Л. Томашева<sup>1</sup>, Н. С. Горегляд<sup>1</sup>, И. Г. Германенко<sup>2</sup>, Е. Н. Сергиенко<sup>2</sup>

## **ТОКСОКАРОЗНАЯ ИНФЕКЦИЯ У ДЕТЕЙ: КЛИНИКО-ЛАБОРАТОРНЫЕ ПРОЯВЛЕНИЯ И ТРУДНОСТИ ТЕРАПИИ**

УЗ «Городская детская инфекционная клиническая больница», РБ <sup>1</sup>

УО «Белорусский государственный медицинский университет», РБ <sup>2</sup>

В статье представлены данные анализа клинико-лабораторных особенностей токсокароза у детей, находившихся на обследовании и лечении в УЗ «ГДИКБ» г. Минска. Также проведен анализ антигельминтной терапии пациентов с токсокарозом с оценкой эффективности.

**Ключевые слова:** Токсокароз, дети, токсокара.

T. L. Tomaschowa, N. S. Goregljad, I. G. Germanenka, E. N. Serhiyenka

## **TOXOCARIASIS IN CHILDREN: CLINICAL AND LABORATORY MANIFESTATIONS AND DIFFICULTIES OF TREATMENT**

In article data of the analysis of clinical and laboratory features токсокароза in children who were on inspection and treatment at «Children infection clinical hospital», Minsk are presented. Also the analysis antihelminthic therapy of patients with toxocariasis with efficiency estimation is carried out.

**Key words:** Toxocariasis, children, toxocara.

Паразитарные заболевания человека в структуре общей инфекционной заболеваемости занимают одно из первых мест [1,7]. Наиболее значимыми из них особенно у детей являются гельминтозы. В мире известно более 340 видов гельминтов, зарегистрированных у человека [4]. В Республике Беларусь структура гельминтозов представлена в основном 20 нозологическими формами заболеваний (аскаридоз, трихоцефалез, энтеробиоз, гименолепидоз, описторхоз, церкариоз, токсокароз, цистицеркоз, трихинеллез и др.). Однако благодаря проведенным за последние десятилетия эпидемиологическим исследованиям на территории РБ установлено наличие более 80 гельминтозоонозов [4].

Наряду с такими распространенными гельминтозами, как аскаридоз, трихоцефалез, энтеробиоз, в последние десятилетия во многих странах отмечается рост частоты токсокароза. По данным эпидемиологических исследований в среднем от 2 до 37% (до 90–95% в тропических странах) здоровых лиц, обследованных на токсокароз, имеют положительные иммунологические реакции [6, 8]. Актуальность токсокароза обусловлена растущей заболеваемостью среди населения, полиморфизмом клинических проявлений, что вызывает трудности в постановке

диагноза и заставляет специалистов различного профиля заниматься лечением и обследованием таких пациентов, что порой является нелегкой задачей.

Токсокароз — паразитарное заболевание, относящееся к типу Nematelminthes, семейству Anisakidae, роду Toxosara. Основным возбудителем заболевания у человека является личинка аскарид животных семейства псовых (*T. canis*). Возбудителями токсокароза могут быть также личинки других аскарид — кошки (*T. mystax*), коровы, буйвола, (*T. vitulorum*). Однако роль этих возбудителей в патологии человека еще обсуждается. Интенсивность инвазии *T. canis* у животных достаточно велика. Средняя пораженность кишечным токсокарозом собак на европейском континенте составляет около 15%, в США этот показатель немного ниже - 4,6–7,3 %, а в некоторых регионах тропических стран достигает 93%. Следует отметить, что точная распространенность инвазии в различных регионах неизвестна, поскольку токсокароз не подлежит обязательной регистрации. Совершенно очевидно, что токсокароз имеет широкую географию распространения, и число больных значительно выше официально регистрируемых [1, 8]. Одной из причин растущей распространенности токсокароза является высокая численность собак, особенно бродячих, отсутствие мер дезинфекции экскрементов, более 8% которых заражены яйцами гельминтов [7]. При исследовании проб почвы на яйца токсокар обнаружено, что наибольшая обсемененность почвы отмечалась на территориях детских садов, школ, дворов жилых домов, что создает предпосылки для высокого риска заражения детского населения [2].

Человек является факультативным хозяином *T. canis*, у которого гельминт паразитирует в стадии личинки. Как известно, находящиеся в тканях личинки не имеют выхода во внешнюю среду, и поэтому эпидемической опасности зараженный человек для окружающих не представляет и является для паразита биологическим тупиком [1, 8]. Заражаются преимущественно дети, что связано с частой игрой с землей, геофагией, активным контактом с собаками (особенно щенятами). Взрослые заражаются при бытовом контакте с инвазированными животными или в процессе профессиональной деятельности (ветеринары, собаководы, работники коммунальной службы, шоферы, землекопы и др.). Причиной заражения также может быть употребление в пищу немытых овощей, ягод, а также сырого термически недостаточно обработанного мяса «резервуарных» хозяев: цыплят, свиней, ягнят. Обсуждается также трансплацентарная и трансмаммарная передача токсокароза ребенку от беременной или кормящей женщины [1, 10]. Однако в последнее время этот способ передачи подвергается большому сомнению. Так, при исследовании пуповинной крови новорожденного от серопозитивных на токсокароз матерей анитоксокарозные антитела класса IgM не были выявлены. Кроме того, M.R. Taylor и соавторы (2005) также провели исследование образцов материнской и пуповинной крови на наличие специфических токсокарозных антител. В ходе данного исследования в пуповинной крови детей, рожденных от инфицированных матерей,

никаких изотопов IgG не обнаружено. Все это подтверждает отсутствие трансплацентарной передачи токсокароза [7]. Таким образом, основным механизмом передачи паразита человеку является фекально-оральный.

Как известно, токсокароз характеризуется длительным рецидивирующим течением и полиорганным поражением. В основе патогенеза заболевания лежит антигенное воздействие личинок и запуск аллергических реакций как немедленного типа (в клинической картине характеризуется наличием рецидивирующей лихорадки, крапивницы, бронхообструктивным синдромом и др.), так и реакций замедленного типа с образованием специфических гранулем вокруг личинок во внутренних органах (печень, легкие, сердце, почки, поджелудочная железа, головной мозг, глаз). Личинки токсокар, оседая в этих органах и тканях, могут сохранять жизнеспособность в течение нескольких месяцев, и даже лет (до 10 лет) и вызывать аллергизацию организма с развитием эозинофилии и увеличением антигенспецифических IgE [8, 11].

Клинически токсокароз характеризуется полиморфизмом проявлений, наличие которых определяется интенсивностью инвазии, распределением личинок в органах и тканях, частотой реинвазии и особенностями иммунного ответа человека.

Основными формами токсокароза являются:

- 1) висцеральный токсокароз,
- 2) токсокароз глаз,
- 3) скрытый или бессимптомный токсокароз.

**Таблица Клинические синдромы токсокароза**

<i><b>Синдром</b></i>	<i><b>Клинические проявления</b></i>	<i><b>Возраст</b></i>	<i><b>Инкубационный период</b></i>	<i><b>Лабораторные проявления</b></i>
Висцеральный токсокароз (Visceral larva migrans)	Лихорадка, гепатомегалия, астма, лимфаденопатия	До 5 лет	От нескольких недель до нескольких месяцев	Эозинофилия, лейкоцитоз, повышение уровня IgE
Токсокароз глаз (Ocular larva migrans)	Зрительные нарушения, гранулема сетчатки, периферические гранулемы, эндофтальмит, увеит. Часто односторонний характер поражения	8-12 лет	Месяцы-годы	Обычно отсутствуют
Скрытый токсокароз (Covert toxocariasis)	Абдоминальные боли, гастроинтестинальный синдром, слабость, гепатомегалия, сыпь	Школьный возраст-взрослые	Недели-годы	± эозинофилия, ±повышение уровня IgE

*(Liu LX: Toxocariasis and larva migrans syndrome. In Guerrant RL, Walker DH, Weller PF (editors): Tropical Infectious Diseases: Principles, Pathogens & Practice. Philadelphia, Churchill-Livingstone, 1999, p 908.)*

В последние годы в литературных источниках наряду с висцеральным и глазным токсокарозом выделяют неврологическую форму болезни, что клинически может протекать от легких проявлений в виде раздражительности, нарушений сна, до более серьезных – конвульсии, эпилептиформные припадки, парезы, параличи, энцефалиты и менингиты [8, 9]. Также описаны случаи диссеминированного токсокароза с одновременным поражением печени, легких и ЦНС у иммунокомпромированных больных [8].

В постановке диагноза токсокароза должны учитываться следующие данные: анамнез заболевания, клинические проявления, результаты лабораторных исследований (наиболее частыми, но неспецифическими критериями паразитарного заболевания является эозинофилия и увеличение уровня общего IgE), инструментальные обследования, а также серологические методы. Безусловно, «золотым» стандартом в постановке диагноза является обнаружение личинок в биоптатах тканей [1, 5]. Однако прижизненный паразитологический диагноз токсокароза практически невозможен, поскольку непосредственное выявление паразита не всегда возможно в виду его тканевой локализации или по причине малого числа возбудителя и его концентрации в исследуемом материале.

**Целью** нашего исследования является изучение клинических и лабораторных проявлений токсокароза у детей на современном этапе и оценка эффективности антигельминтной терапии.

#### **Материалы и методы**

Проведен ретроспективный анализ историй болезни 67 детей в возрасте до 18 лет, находившихся на лечении в УЗ «ГДИКБ» (гл. врач И.В.Юркевич) в 2008-2010 гг. – 38 мальчиков (57%) и 29 девочек (43%), что соответствует имеющимся литературным данным о преобладании в структуре больных токсокарозом мальчиков [8]. Возрастная структура была представлена: детей до 6 лет – 39 (58%), 7-14 лет – 21 (31%) и старше 14 лет – 7 (11%). Таким образом, достоверно чаще ( $p < 0,05$ ) инфицирование токсокарозом отмечается у детей дошкольного возраста, что является отражением эпидемиологического процесса заболевания – инфицирование детей часто происходит в песочницах.

Постановка диагноза «токсокароз» основывалась на клинико-эпидемиологических данных, общеклинических лабораторных исследованиях, данных инструментальных методов обследования (Р-графия органов грудной клетки, УЗИ органов брюшной полости) и результатах определения титра антител к токсокарам методом иммуноферментного анализа (определение IgG к антигенам токсокар), проводимым в вирусобактериологической лаборатории УЗ «ГДИКБ» (зав. лабораторией Н.Л. Ключко).

## Результаты и их обсуждение

Анализ анамнеза заболевания до поступления пациентов в стационар показал, что длительность клинических проявлений или лабораторных изменений до госпитализации составила от 1 месяца до 12 месяцев и более: до 1 месяца у 35 детей (52%), до 6 месяцев – 11 (17%), до 1 года – 8 (12%), 1 год и более – 13 (19%).

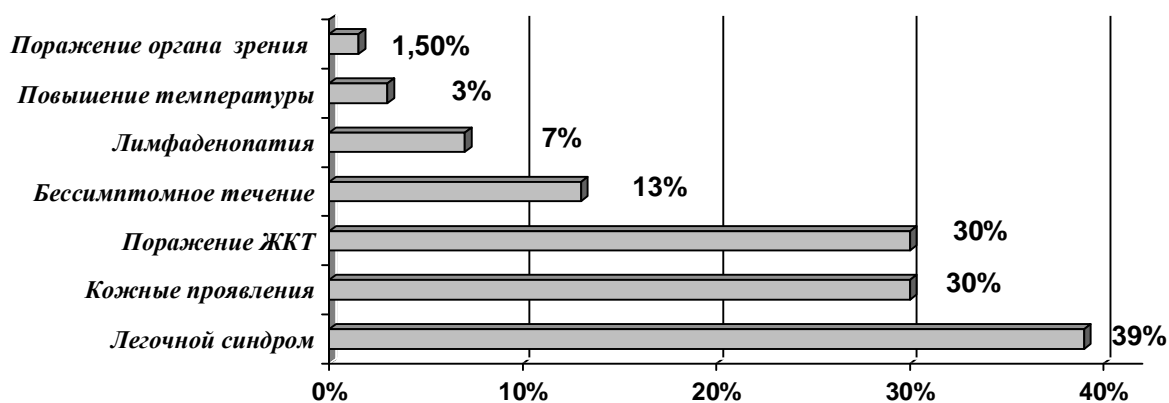
Клиническая картина токсокарозной инфекции характеризуется полиморфизмом клинической картины, что имело место и у наших пациентов (рисунок 1). Среди клинических проявлений токсокароза наиболее часто у больных выявлялся легочной синдром – 26 детей (39%), который проявлялся длительным (от нескольких недель до нескольких месяцев), малопродуктивным кашлем, у 10 пациентов (38%) – рецидивирующим обструктивным бронхитом. При рентгенологическом исследовании органов грудной клетки (n=21) у больных выявлены изменения в 57% случаев в виде усиления легочного рисунка, признаков интерстициального альвеолита, инфильтрации.

Кожные поражения, как одно из проявлений токсокароза, встречались у 20 детей (30%) в виде рецидивирующего атопического дерматита у 10 детей (50%), мелкопятнистой необильной сыпи на коже туловища, конечностей у 5 (25%), у 5 детей (25%) – периодически отмечалась аллергическая реакция по типу крапивницы, многоморфной экссудативной эритемы. Проведенный анализ аллергологического анамнеза пациентов с токсокарозом показал наличие у каждого третьего пациента аллергической патологии (БРА легкой и средней степени тяжести, аллергический ринит, рецидивирующий отек Квинке, крапивница).

Желудочно-кишечные расстройства по частоте предъявляемых жалоб занимали третье место. У 20 человек (30%) отмечались периодические боли в животе, снижение аппетита, неустойчивый стул, потеря веса. При проведении УЗИ органов брюшной полости (n=45) у 31 ребенка (81%) была выявлена гепатомегалия с диффузными изменениями, у 3 (8%) – реактивные изменения сосудов печени, у 4 (11%) – увеличение лимфатических узлов в воротах печени.

Значительно реже встречалась генерализованная лимфаденопатия – у 5 детей (7%). Жалобы на повышение температуры предъявляли 2 детей (3%), но она не расценивалась как рецидивирующая лихорадка, а была лишь проявлением сопутствующей острой респираторной инфекции. Глазная симптоматика в виде увеита левого глаза (ребенок в течение года периодически получал стационарное лечение в офтальмологическом отделении 4 ГДКБ) наблюдалась у 1 ребенка (1,5%). Неврологическая симптоматика отсутствовала у всех больных.

Бессимптомное течение заболевания отмечалось у 9 человек (13%), поводом для обследования этих детей на токсокароз послужила эозинофилия различной степени выраженности в общем анализе крови.

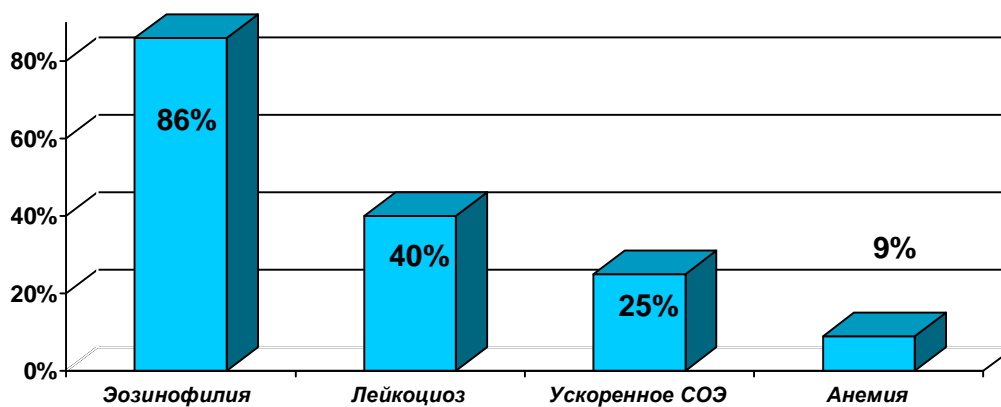


*Рис*

**унок 1 Клинические проявления токсокароза у детей**

Таким образом, основными клиническими проявлениями токсокароза были легочной синдром, поражение ЖКТ и кожных покровов, в 13% пациентов отмечалось бессимптомное течение заболевания, что нередко приводит к поздней диагностике заболевания и вызывает трудности в терапии данных пациентов.

Кроме клинических проявлений диагностическую ценность представляют показатели периферической крови. Среди них наиболее значимым согласно литературным данным является эозинофилия, лейкоцитоз, анемия и повышенное СОЭ [1,6]. У госпитализированных детей эозинофилия (оценка проводилась по относительным величинам) отмечалась у 58 (86%): от 6 до 10 % у 13 детей (20%), 11-20% – 21 (31%), 21-30% 9 (13%) и более 31% – 15 (22%); лейкоцитоз был выявлен у 27 детей (40%), который в среднем составлял  $14,2 \pm 0,8 \times 10^9/\text{л}$ , но у 11 (41%) пациентов из них имели признаки острой респираторной инфекции, что также могло быть причиной лейкоцитоза (рисунок 2). У 17 детей (25%) в ОАК выявлены ускоренное СОЭ (от 16 до 40 мм час) и анемия легкой степени в 9% случаев.

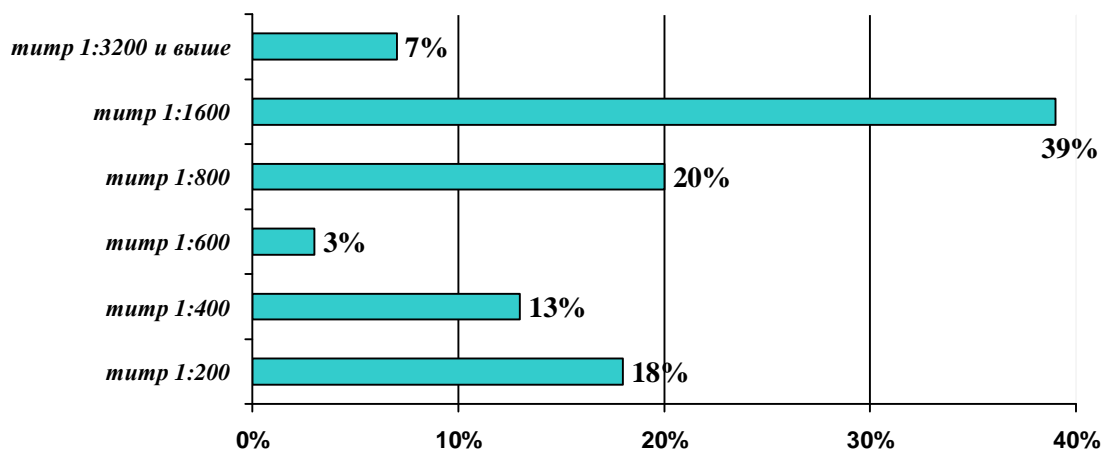


**Рисунок 2 Изменения в гемограмме больных токсокарозом**

Следует отметить, что у 4 больных отмечались выраженные изменения со стороны гемограммы в виде гиперлейкоцитоза по типу «лейкемоядной» реакции (от 22 до 40,5 x 10<sup>9</sup>/л), эозинофилия (от 42 до 68%), повышенное СОЭ (от 30 до 40 мм. час). Основной причиной госпитализации этих пациентов послужили изменения в общем анализе крови и лишь один ребенок из этой группы предъявлял жалобы на редкий сухой кашель. Таким образом, это подтверждает возможность так называемого бессимптомного течения заболевания, когда явные клинические проявления токсокарозной инвазии отсутствуют.

В биохимическом анализе крови (n=31) выявлены гиперферментемия (АлТ, АсТ, билирубин) и диспротеинемия у 14 больных (45%), что в основном сочеталось с наличием изменений со стороны печени при проведении УЗИ органов брюшной полости.

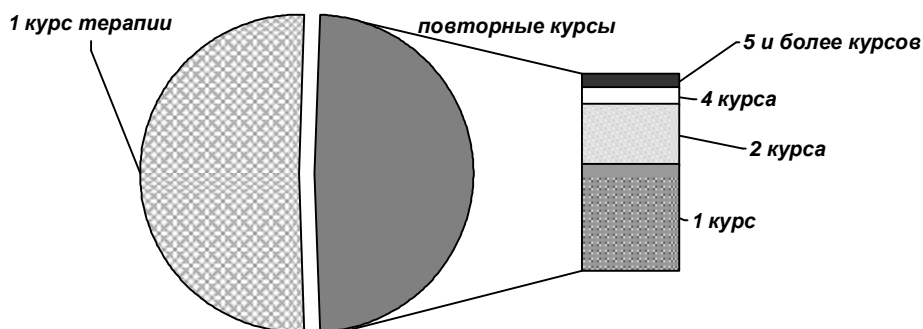
Как известно одним из методов диагностики токсокароза является серологический, направленный на определение титра специфических (токсокарозных) антител [6,9]. В условиях нашего стационара у всех пациентов использовался иммуноферментный анализ (ИФА). Так, у 12 детей (18%) титр Ig G был 1:200, у 9 (13%) – 1:400, у 2 (3%) – 1:600, у 13 (20%) – 1:800, у 26 (39%) – 1:1600 и у 5 (7%) – 1:3200 и выше (рисунок 3). Следует напомнить, что титр специфических антител 1:800 и выше свидетельствует о заболевании, а титры 1:200-1:600 – о носительстве токсокар при висцеральной форме токсокароза и патологическом процессе при токсокарозе глаз. Однако положительный тест на антитела к токсокаре может определяться и при личиночной стадии паразитирования аскарид за счет близкой специфичности поверхностных антигенов личинок этих гельминтов [6]. Таким образом, при положительных результатах на токсокароз следует обследовать ребенка на аскаридоз.



**Рисунок 3** Уровень титра Ig G у пациентов с токсокарозом

Нами был проведен анализ специфической (антигельминтной) терапии пациентов в условиях стационара. Все пациенты были разделены на две группы: 1 группа (34 ребенка) – дети, получавшие лечение, по поводу впервые выявленного токсокароза и 2 группа – дети, ранее

получавшие терапию. Курсы лечения (вермокс, немозол) в первой группе составлял от 4 до 21 дней, что, в первую очередь, было связано с продолжительностью пребывания ребенка в стационаре. Во второй группе было 33 ребенка (49%) из них 1 курс терапии до настоящей госпитализации в стационар получили 19 детей (58%), 2 курса – 10 (30%), 4 курса – 2 (6%), 5 курсов – 1 (3%) и 1 ребенок получил 9 курсов терапии (рисунок 4).



**Рисунок 4 Антигельминтная терапия пациентов с токсокарозом**

Таким образом, лечение токсокароза является сложной проблемой, поскольку длительность терапии может достигать нескольких лет, что обусловлено как особенностями патологического процесса при токсокарозе (миграция личинок токсокар по организму), так и интенсивностью инвазии. Критериями эффективности проводимой терапии считается как постепенное уменьшение клинических проявлений, так и результаты лабораторных исследований: снижение уровня эозинофилии и титра антитоксокарозных антител [3].

Таким образом, на основании вышеизложенного можно сделать следующие выводы:

1. Токсокарозом болеют преимущественно мальчики дошкольного возраста.
2. Клиническая картина токсокароза характеризуется полиморфизмом, причем основными синдромами являются легочной (наличие длительного кашля), поражение ЖКТ (боли в животе, неустойчивость стула, снижение аппетита) и кожный (рецидивирующий атопический дерматит, аллергические сыпи).
3. Среди лабораторных показателей следует отметить наличие эозинофилии в большинстве случаев (86%) различной степени выраженности, что у 13% пациентов послужило поводом для обследования на токсокароз, лейкоцитоза (40%) и ускоренного СОЭ (25%).
4. При УЗИ органов брюшной полости в 57% обнаруживаются признаки поражения печени (диффузные изменения, гепатомегалия, реактивные изменения сосудов, увеличение лимфатических узлов в воротах печени).
5. При проведении серологической диагностики токсокароза в 66% случаев титр специфических (токсокарозных) антител составил 1:800 и выше, что является достоверным критерием наличия заболевания.



6. Лечение токсокароза длительное и трудоемкое, так как нередко требует назначения повторных курсов антигельминтных препаратов, что обусловлено особенностями патогенеза токсокароза. Кроме того, малосимптомное или бессимптомное течение заболевания, что нередко приводит к поздней постановке диагноза, нередко создает трудности в лечении таких пациентов.

## Литература

1. *Скрипова, Л. В.* Токсокароз / Л. В. Скрипова // *Здравоохранение*. 2002. Т. 3. № 7. С. 36–38.
2. *Федорова, Н. В.* Проблема токсокароза в современном городе: сб. науч. тр. «Естествознание и гуманизм» под редакцией проф. д.б.н. Н. Н. Ильинских / Н. В. Федорова. 2005. Т. 2. Выпуск 3. С. 132–136.
3. *Семенов, В. М.* Способ комбинированного лечения токсокароза / В. М. Семенов, Л. Э. Бекиш, В. Я. Бекиш // *Имунопатология, аллергология, инфектология*. 2005. № 1. С. 42–46.
4. *Шималов, В. В.* Гельминтозоозы в Беларуси / В. В. Шималов // *Здравоохранение*. 2007. № 9. С. 10–17.
5. *Пискун, Т. А.* Клиника, диагностика и лечение токсокароза у детей: материалы городской науч.-практ. конф., посвящ. 20-летию УЗ «ГДИКБ» / Т. А. Пискун, Н. И. Якимович. 2007. С. 67–72.
6. *Новиков, П. Д.* Иммунодиагностика токсокароза / П. Д. Новиков [и др.] // *Имунопатология, аллергология, инфектология*. 2007. № 2. С. 65–72.
7. *Шпилевая, Т. И.* Распространенность токсокароза и его особенности у беременных / Т. И. Шпилевая, М. В. Куропатина, О. В. Тихомирова // *Сибирский медицинский журнал*. 2008. № 7. С. 8–10.
8. *Германенко, И. Г.* Токсокароз у детей: клинико-лабораторные особенности / И. Г. Германенко [и др.] // *Медицинская панорама*. 2009. № 7. С. 61–64.
9. *Andrea, T. Crus.* Toxocariasis causing eosinophilic ascites / Andrea T. Crus, Gianni Y. Franklin // *The Pediatric Infections Disease Journal*. 2008. № 6. P. 563–564.
10. *Merle Keller.* Pavia Possible intrafamilial transmission of toxocara causing eosino-philic meningitis in an infant / Merle Keller, T. Andrew // *The Pediatric Infections Disease Journal*. 2008. № 9. P. 849–850.
11. *Kaede V. Ota.* Toxocariasis mimicking liver, lung, and spinal cord metastases from retinoblastoma / Kaede V. Ota, Helen Dimaras, Elise Heon // *The Pediatric Infections Disease Journal*. 2009. № 3. P. 252–254.