

## СОСТОЯНИЕ МЕЖКОСТНОЙ МЕМБРАНЫ И МЯГКИХ ТКАНЕЙ В НОРМЕ И ПРИ ЗАКРЫТЫХ ДИАФИЗАРНЫХ ПЕРЕЛОМАХ КОСТЕЙ ПРЕДПЛЕЧЬЯ У ДЕТЕЙ И ПОДРОСТКОВ

Белорусская медицинская академия последипломного образования,  
Минская областная клиническая больница

*Переломы костей предплечья в детском и подростковом возрасте являются достаточно частым видом травмы верхней конечности. Данная патология всегда сопровождается повреждением мягкотканых образований: межкостной мембраны, мышц и прилежащих межкостных сосудов, что усугубляет тяжесть травмы и в значительной степени определяет исходы лечения. Цель исследования: изучить при помощи ультразвукового метода исследования состояние мягкотканых структур, в частности межкостной мембраны и межкостного кровотока, в норме, и при диафизарных переломах обеих костей предплечья. Материал и методы. Изучены основные характеристики межкостной мембраны и кровотока в 71 случае неповреждённого сегмента и в 51 случае при переломах обеих костей предплечья у детей и подростков.*

**Ключевые слова:** межкостная мембрана, ультразвуковое исследование предплечья, переломы костей предплечья.

**A.V. Katsuba, O.P. Kezla, V.A., Yarmolovich Z.U. Sokolova**

### CONDITION OF AN INTEROSSEOUS MEMBRANE AND SOFT TISSUES IN NORMALLY AND AT CLOSED DIAPHYSIAL FRACTURES OF BONES OF A FOREARM AT CHILDREN AND TEENAGERS.

*Fractures of bones of a forearm at children's and teenage age are frequent enough kind of a trauma of the top extremity. The given pathology always is accompanied by damage tissues formations: an interosseous membrane, muscles and adjacent interosseous vessels that aggravates weight of a trauma and substantially defines treatment outcomes. Research objective: to study by means of an ultrasonic method of research a condition tissues structures, in particular an interosseous membrane and an interosseous blood-groove, in norm, and at diaphysial fracturs of both bones of a forearm. Materials and methods: the basic characteristics of an interosseous membrane and a blood-groove in 71 case of the intact segment and in 51 case Are studied at fractures of both bones of a forearm at children and teenagers.*

**Key words:** interosseous membrane, ultrasound research, diaphysial fracturs of both bones of a forearm.

Повреждения костей предплечья относятся к наиболее частым травмам опорно-двигательного аппарата у детей и подростков. [3,4, 9,16]. По своей частоте они занимают в этой возрастной группе второе место, составляя от 15 до 45% всех переломов диафизов длинных трубчатых костей.[11] В настоящее время в литературе обсуждаются различные подходы к лечению этой патологии. Работы Дроботова В.Н.; Воронцова А.В. указывают на широкие возможности консервативного лечения переломов костей предплечья у детей и подростков. [5,6] В тоже время

Шаталин А.Е. ратует за более активное внедрение оперативного лечения данных повреждений.[10] При этом число неудовлетворительных исходов при лечении пациентов с переломами костей предплечья как консервативными, так оперативными методами достигает 32,5 %[6]. К наиболее частым осложнениям лечения диафизарных переломов костей предплечья у детей относят ложные суставы-3-19%, осевые деформации-3-19%, нейродистрофические нарушения-26-45%, что в свою очередь приводит к стойким функциональным нарушениям.[8]

## Оригинальные научные публикации

В значительной степени неудовлетворительные функциональные результаты лечения обусловлены не только тяжестью переломов, но и повреждением мягкотканых образований: межкостной мембраны, мышц и прилежащих межкостных сосудов, что усугубляет тяжесть травмы и в значительной степени определяет исходы лечения [8,9, 14]. Однако диагностика поврежденных вышеуказанных структур в настоящее время уделяется недостаточно внимания, а диагностические стандарты при диафизарных переломах костей предплечья включают исключительно клинический и рентгенологический методы исследования, которые не позволяют адекватно оценить степень повреждения мягких тканей и динамику их восстановления в процессе лечения.

Исследованию состояния межкостной мембраны и прилежащих мягкотканых образований при закрытых переломах костей предплечья у взрослых посвящены немногочисленные работы. [13,14]. Это связано с трудностями при визуализации данной области. Публикаций, посвященных изучению повреждений межкостной мембраны при переломах костей предплечья у детей, в специальной

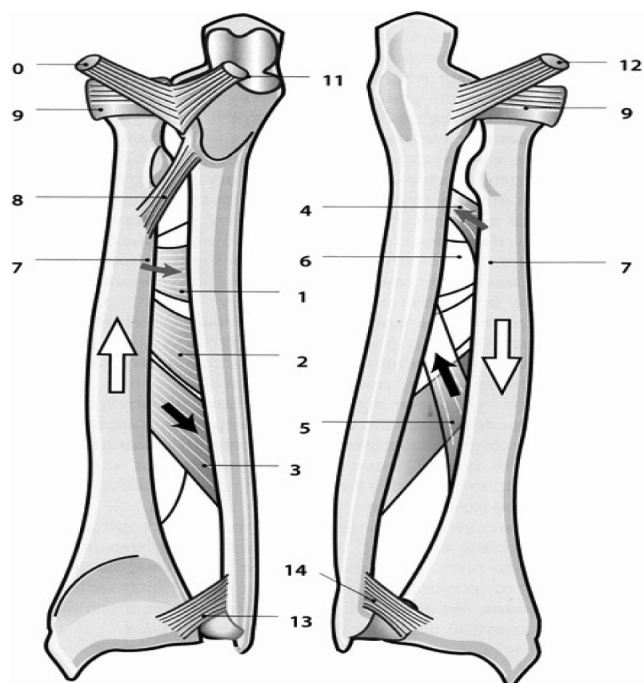


Рис.1. Строение связочного аппарата предплечья (А.И. Капанджи 2009)

**Передняя поверхность** **Задняя поверхность**

1. проксимальный пучок волокон
2. нисходящий средний пучок Хочкиса
3. нисходящий дистальный пучок
4. восходящий проксимальный пучок
5. восходящий дистальный пучок
6. межкостный просвет
7. лучевая кость
8. тяж Вайтбрехта
9. кольцевая связка верхнего лучелоктевого сустава
10. передние пучки наружной латеральной связки локтевого сустава
11. передние пучки внутренней латеральной связки локтевого сустава
12. задние пучки внутренней латеральной связки локтевого сустава
13. передняя лучелоктевая связка
14. задняя лучелоктевая связка

литературе нами не обнаружено.

### Основная часть

Как полные, так и неполные диафизарные переломы костей предплечья у детей всегда сопровождаются наличием межотломковой гематомы и кровоизлиянием в мягкие ткани с развитием различной степени гемодинамических нарушений. Кроме того, практически каждый перелом диафиза со смещением вовлекает в патологический процесс межкостную мембрану и связки, обеспечивающих стабилизацию костей предплечья и нормальную биомеханику сегмента.

Ведущую роль межкостной мембраны в обеспечении нормальной функции предплечья отмечают многие авторы. [12] Она наряду с окружающим мышечным массивом, а также дистальным и проксимальным радиолярными сочленениями обеспечивает тесное взаимодействие локтевой и лучевой костей, что является главной особенностью предплечья как двухкостного сегмента. Основная функция межкостной мембраны заключается в синхронизации ротации предплечья, кроме того, она обеспечивает стабилизацию и снижение нагрузки на проксимальный и дистальный луче-локтевые сочленения при движениях. Межкостная мембрана состоит из двух отделов: средней межкостной и проксимальной межкостной связок, которые связывают на протяжении лучевую и локтевую кости. [2]

Средняя межкостная связка является основой межкостной мембраны. Она состоит из двух слоёв ( см. рис. 1): переднего и заднего.

**Передний слой** представлен косыми волокнами, следующими книзу и кнутри от локтевой кости. В этом слое

Таблица 1. Линейные параметры межкостной мембраны предплечья и скорость кровотока по межкостным сосудам у детей и подростков в норме.

Возрастные группы	Количество пациентов	Среднее значение длины основных пучков средней части межкостной мембраны, мм	Среднее значение ширины основных пучков центральной части межкостной мембраны, мм	Скорость артериального кровотока по межкостной артерии, см/с	Скорость венозного кровотока по межкостным венам, см/с
От 4 до 8 лет	30	8.8±1.6	1.75±0.4	11.88±3.7	2.43±0.4
От 9 до 12 лет	21	9.9±1.6	1.92±0.7	12.5±4.0	2.84±0.9
От 13 до 15 лет	20	11.2±2.3	1.66±0.6	14.13±3.6	3.0±0.7

Результаты достоверно различимы между группами ( $p < 0.01$  по тесту Мана-Уитни)

Таблица 2. Характер переломов обеих костей предплечья по классификации АО с учётом возраста, уровня повреждения и вида смещения.

Возрастные группы	Количество пациентов	Уровень перелома диафизов			Тип АО	Характер превалирующего смещения отломков (n=51)		
		В.З	С.З	Н.З		Угловое	По ширине	По длине
От 4 до 8 лет	21	3	14	4	A3	5	1	15
От 9 до 12 лет	15	4	7	4	A3, C3-1	2	1	12
От 13 до 15 лет	15	5	6	4	A3	4		11

Таблица 3. Характер повреждения межкостной мембраны и мышц у детей различных возрастных групп с диафизарными переломами костей предплечья (по данным УЗ сканирования). (n=51)

Возрастные группы	Количество пациентов	Характер повреждения межкостной мембраны			Интерпозиция мягких тканей
		Кровоизлияние в межкостную мембрану	Гомфрирование центральной связки межкостной мембраны	Полный разрыв	
От 4 до 8 лет	21	2	1	18	-
От 9 до 12 лет	15	2	1	14	2
От 13 до 15 лет	15	4	2	13	4
Итого	51	8	4	45	6

выделяют три пучка: проксимальный пучок волокон, нисходящий средний пучок Хочкиса и нисходящий дистальный пучок наиболее косо направленный. **Задний слой**, менее продолжительный, состоит из волокон, направленных в обратную сторону, т.е. кверху и кнутри от лучевой кости. В нём выделяют два пучка волокон: восходящий проксимальный пучок, постоянный и достаточно мощный и восходящий дистальный пучок, отделенный от предыдущего пучка просветом, через который можно видеть передний слой волокон.

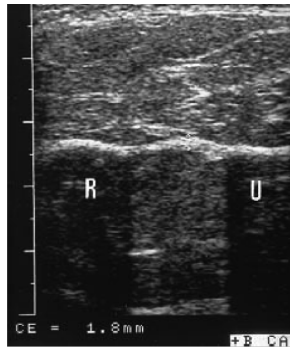
Проксимальная межкостная связка играет в структуре межкостной мембраны вспомогательную функцию. Она состоит из волокон расположенных в противоположном направлении относительно средней межкостной связки, направленных к центральной части, под углом 28 градусов к продольной оси локтевой кости. В состав данной анатомической структуры входят волокна тяжа Вайтбрехта. Он представляет собой пучок сухожильных волокон фиксирующийся проксимальным отделом к лучевой и локтевой кости.

Кроме того, кости предплечья связаны: кольцевой связкой верхнего лучелоктевого сустава, передними пучками наружной латеральной связки локтевого сустава, передними пучками внутренней латеральной связки плечевого сустава,

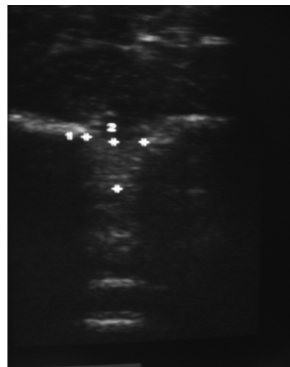
сзади-задними пучками латеральной внутренней связки локтевого сустава, на уровне нижнего лучелоктевого сустава-передней связкой и задней связкой, а также треугольной связкой, связывающей нижние концы костей предплечья.

#### Патомеханика межкостной мембраны предплечья при переломах.

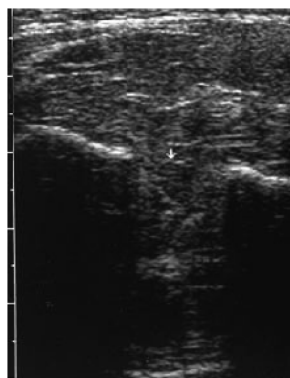
Основной механизм возникновения переломов костей предплечья на разных уровнях-непрямой-падение на вытянутую руку.(59%) При прямом механизме (41%)-возникают переломы обеих костей на одном уровне [1]. Патологические изменения различных мягкотканых структур предплечья и их роль в стабилизации сегмента при переломах диафиза описана в работах Л. Пуатвэна, 2001[2]. Согласно его исследованиям, переломы костей предплечья происходят под действием сил взаимоположенной направленности. При этом пучки волокон переднего слоя межкостной связки предотвращают смещение лучевой кости кверху (рис.1). Пучки волокон заднего слоя предотвращает смещение лучевой кости книзу (рис.2). Мембрана не позволяет «ускользнуть» лучевой кости вниз за счет задних пучков волокон, смещению кверху препятствуют передние пучки волокон. Разрыв передних пучков волокон происходит только при вывихе верхнего лучелоктевого сустава или при переломе головки лучевой кости, поскольку обычно перемещению лучевой кости вверх препятствует упор ее в хрящ головчатого возвышения плечевой кости. Разрыв задних пучков волокон не создаёт предпосылки к смещению лучевой кости. Эксперименты на трупах, произведённые Sugamoto K. 2004 позволили установить, что даже после пересечения связок обоих лучелоктевых суставов и резекции головок лучевой и локтевой костей стабилизирующей возможности



**Рис. 2-1.** Неповрежденная межкостная мембрана при ультразвуковом методе исследования.



**Рис. 2-2.** Гофрирование межкостной мембраны.



**Рис. 2-3.** Полное повреждение межкостной мембраны.

межкостной мембраны достаточно, чтобы предотвратить продольное смещение лучевой кости. [14]

Межкостная мембрана интимно связана с межкостной артерией и межкостными венами, которые располагаются на её передней поверхности. При повреждении костей предплечья кровотока по сосудам в различной степени нарушается. Степень нарушения зависит от тяжести травмы, степени смещения отломков, выраженного отёчного синдрома. Кроме того, характер изменения кровотока по межкостным сосудам является своего рода индикатором частичного или полного повреждения межкостной мембраны, а также её деформации, в связи с чем изучение кровотока при повреждениях предплечья представляет собой практический интерес.

#### Материал и методы

Линейные размеры центральной части межкостной мембраны, скорость артериального и венозного кровотока в норме были изучены нами в ходе исследования 713 здорового предплечья у детей различных возрастных групп. В зависимости от возраста все пациенты были разделены на три возрастные группы: 1-от 4 до 8 лет (30 пациентов), 2-от 9 до 12 (21пациент), 3-от 13 до 15 (20 пациентов). Исследование проводили методом ультразвукового сканирования на аппарате фирмы Siemens Sonoline Ansates с датчиком рабочей частотой 13.5 МГц. Датчик устанавливали перпендикулярно оси предплечья, сканировали мягкие ткани на протяжении верхней-средней/ трети предплечья в области расположения межкостной мембраны. Предплечье фиксировали в ротатометре собственной конструкции, отличительной особенностью которого является возможность фиксировать локтевой сустав во фронтальной плоскости, что повышает точность исследования, при этом угол ротации предплечья определялся по градуированной шкале на уровне кистевого сустава. Результаты исследования представлены в таблице 1.

Приведенные в таблице данные свидетельствуют об увеличении длины средней межкостной связки и усилении артериального и венозного кровотока у детей с возрастом, что по нашему мнению, связано с физиологическим ростом костей предплечья в длину.

Апробированная методика ультразвукового исследования мягких тканей предплечья была применена нами в комплексе диагностики мягкотканых повреждений у 51 пострадавшего детского и подросткового возраста с неосложнёнными, нестабильными закрытыми диафизарными переломами обеих костей предплечья, которые находились на лечении в ортопедо-травматологическом отделении №2 Минской областной клинической больницы за период с 2008 по 2011годы. Преобладали мальчики-44пациента (86%), девочек было 7(14%). В зависимости от возраста все пациенты были разделены на три возрастные группы: 1-от 4 до 8 лет 41%(21 пациент), 2-от 9 до 12 лет 30%(15 пациентов), 3-от 13 до 15 лет 29%(пятнадцать пациентов). Механизм травмы у всех пострадавших был обусловлен падением на вытянутую конечность с высоты

## ■ Оригинальные научные публикации

собственного роста. У 30 пациентов давность травмы составила до 2 суток, у 21-от 2 до 7 суток. Первичная помощь в 75% случаев оказывалась в хирургических стационарах по месту жительства, в 25% случаев в условиях приёмного отделения МОКБ и заключалась в закрытой репозиции переломов под внутривенным наркозом с фиксацией гипсовой повязкой. Учитывая классификацию АО все диафизарные переломы костей предплечья разделены на:

А-простые переломы (А1-перелом локтевой кости, А2-перелом лучевой кости, А3 – переломы обеих костей);

В-клиновидные переломы ( В1-перелом локтевой кости, В2-перелом лучевой кости, В3-клиновидный перелом одной кости, простой или клиновидный – другой кости);

С-сложные переломы (С1-перелом локтевой кости, С2-перелом лучевой кости, С3-сложный перелом обеих костей).

Характер переломов с учётом уровня перелома и вида смещения по классификации АО отражён в таблице №2.

В анализируемой группе больных переломы костей предплечья часто встречались дети младшего и среднего школьного возраста. Во всех случаях наблюдалось комбинированное смещение, в связи с этим преобладающим считали смещение, которое обуславливало выбор оперативного метода лечения. При этом наиболее часто встречаются А3 – простые переломы обеих костей предплечья. С3-перелом (перелом обеих костей предплечья: бифокальный лучевой и иррегулярный локтевой кости) диагностирован в одном случае. Превалирующее угловое смещение встречалось в 21% случаев и сочеталось со смещением по ширине более 1\2 поперечника, смещение по ширине более 3\4 поперечника в 4% случаев, в 75% имелось сочетанное смещение отломков с превалирующим смещением по длине.

В связи с неудовлетворительным стоянием отломков все указанные больные были оперированы. У всех пациентов с помощью ультразвукового исследования оценивалось состояние межкостной мембраны и кровотока по межкостным сосудам при поступлении пациента в стационар и в послеоперационном периоде на вторые сутки. Определялись основные линейные параметры межкостной мембраны, уточнялось наличие признаков интерпозиции мягких тканей. Производилась сравнительная характеристика функциональной состоятельности межкостной мембраны по сравнению со здоровым сегментом, а так же оценка артериального кровотока и венозного оттока по межкостным артериям и венам. Характер и степень патологических изменений межкостной мембраны при переломах диафизов предплечья, а так же скорость кровотока по межкостным артериям и венам, изученные методом УЗ сканирования, приведены в таблице №3.

Наиболее часто при переломах с угловым смещением происходит кровоизлияние в волокна мембраны которые наблюдалось в 8 (15.6%) случаях и проявлялось резкой отёчностью, имбибированностью кровью, провисанием средней связки межкостной мембраны. Наиболее распространённым характером повреждения межкостной мембраны было гофрирование её центральной связки (рис 2-2). Это повреждение характерно для переломов с полным смещением отломков. Ультрасонографически это проявлялось уменьшением расстояния между внутренними кортикальными пластинками лучевой и локтевой костей, с увеличением толщины волокон центральной связки. В одном случае (1.9%), при многооскольчатом переломе (тип С3 классификация АО), произошло полное повреждение средней связки межкостной мембраны (рис 2-3). В 6 (12%) случаях

нами было отмечено «нанизывание» мышц в виде интерпозиции на костные отломки при наличии кривой плоскости излома лучевой либо локтевой костей, что определило противопоказание для повторной закрытой репозиции переломов.

При наличии смещения костных отломков в сторону межкостной мембраны было выявлено резкое снижение кровотока по межкостной артерии – в 15.7 % случаев, а в 4% случаев полное отсутствие. Венозный отток уменьшается с возникновением богатой коллатеральной сети.

### Выводы

1.Патологические изменения межкостной мембраны при диафизарных переломах костей предплечья у детей и подростков характеризуются тремя степенями тяжести:1-кровоизлияние с пропитыванием; 2-гофрирование центральной межкостной связки; 3-разрыв центральной связки межкостной мембраны;

2.Метод ультразвукового сканирования позволяет объективизировать патологические изменения межкостной мембраны, мышц и сосудов сегмента, а так же объективизировать наличие интерпозиции мягких тканей.

### Литература

- 1.Цареградская, Г. А. Лечение диафизарных переломов костей предплечья у детей.//Тез. докл. науч. Сес. Ин-тов.травматологии и ортопедии: М-ва Здравоохранения РСФСР/Ленингр.НИИТО.-Л.,1964.-С.23-25.
- 2.Капанджи, А. И. Верхняя конечность. // Физиология суставов. Москва,2009.-С.70-75
- 3.Нажмитдинов, Ж. Ю., Ибрагимов С. Х., Об эффективности различных методов лечения при изолированных оскольчатых переломах предплечья // Диагностика и лечение политравм.-Ленинск-Кузнецкий, 1999.-С. 164-165.
4. Овденко, А. Г. Раздельная чрескостная стержневая фиксация огнестрельных диафизарных переломов костей предплечья, нанесенных современными ранящими снарядами // Состояние и перспективы развития военной травматологии и ортопедии.-СПб., 1999.-С. 262-269.
5. Дроботов, В. Н. Восстановительное лечение при переломах предплечья // Биомеханика на защите жизни и здоровья человека.-Нижний Новгород, 1992.-Т.1.-С74-75.
6. Воронцов, А.В. Остеосинтез при метафизарных и диафизарных переломах.-Л.: Медицина, 1993.-182 с.
7. Тайлашев, М. М., Рахматулин А. Г., Салатин П. П., Пусева М. Э. К проблеме оперативного лечения диафизарных переломов костей предплечья // Травматология и ортопедия России.-1995.-№ 4.-С. 35-37.
8. Татынченко, В. К., Осипов В. К., Кончановский К. А. Способ лечения нейродистрофической кокцигодии // Совершенствование методов лечения ортопедотравматологических больных.-Ростов-на-Дону, 2001.-С. 49-50.
9. Иванов, В. И., Машталов В. Д., Прохорский Д. А., Гордиенко Д. И. Внутритканевой гипертензионный синдром при закрытых переломах длинных трубчатых костей конечности // VII съезд травматологов-ортопедов России.-Москва, 2001.-С.60-61.
10. Шаталин, А. Е. Лечение диафизарных переломов у детей методом закрытого интрамедуллярного остеосинтеза.//Автореф. дис. Кан. Мед. Наук Нижний Новгород, 2006. С45-56
11. Немсадзе, В. П., Шастин Н. П. Переломы костей предплечья у детей //Москва: ГЕО,2009.-9-12с.
12. Rabinowitz, RS, Light TR, Havey RM, et al. The role of the interosseous membrane and triangular fibrocartilage complex in forearm stability/. Rabinowitz RS, Light TR, Havey RM, et al. //J. Hand Surg 1994;19A:385-393.
13. ANDREW, I, WALLACE, WILLIAM R.WALSH. The interosseous membrane in radio-ulnar dissociation/ ANDREW I, WALLACE, WILLIAM R.WALSH.// The Journal of Hand Surgery 1997; 33B: 318-321.
14. H, Sugamoto K. Department of Orthopaedic Surgery, Osaka University, Suita, Osaka, Japan Anatomy and Function of the Interosseous Membrane of the Forearm / H, Sugamoto K.// The Journal of Hand Surgery 2004; 31A: 211-215.
15. Senanayake, S., Francis R. Distal forearm fracture-time for action? // Age Ageing.-2001.-Vol. 30., N3.-P 187-188
16. Simon, M. D. Emergency Orthopedics. Norwalk, Connecticut, 1998.-620 p

Поступила 15.03.2012 г.