

*М.А. Герасименко<sup>1</sup>, А.В. Белецкий<sup>2</sup>, С.Д. Залепугин<sup>1</sup>, С.К. Клецкий<sup>3</sup>*  
**Два случая артроскопической диагностики пигментного  
виллезно-нодулярного синовита коленного сустава у детей**

*Белорусский государственный медицинский университет<sup>1</sup>,  
Белорусский научно-исследовательский институт травматологии и  
ортопедии<sup>2</sup>,*

*Минское городское клиническое патологоанатомическое бюро<sup>3</sup>*

Проведено два собственных наблюдения артроскопической диагностики редкого заболевания коленного сустава у детей. Ключевые слова: артроскопия, пигментный виллезно-нодулярный синовит, детская ревмоортопедия. Пигментный виллезно-нодулярный синовит (ПВНС) – это агрессивное местное синовиальное пролиферативное заболевание неизвестной этиологии, поражающее выстилку суставов, сухожильные влагалища и синовиальные сумки. Заболевание впервые описано Chassignac, а название ему позже дал Jaffe с соавторами [1]. Наиболее часто процесс возникает в форме одностороннего моноартрита, чаще поражается коленный, тазобедренный сустав, сухожильные влагалища сгибателей кисти, реже – голеностопный сустав и плечо. В редких случаях может быть и полиартрит. Имеются сведения о поражении почти всех суставов.

Заболеваемость ПВНС составляет примерно 1,8 пациентов на 1 миллион взрослого населения. Патология наиболее часто встречается у людей в возрасте 30-40 лет. Процесс поражает с одинаковой частотой и мужчин и женщин, одинаково часто наблюдается как слева, так и справа. У детей встречается крайне редко [2, 5].

Granowitz и Mankin разделяют заболевание на 3 вида на основании клинической картины [3]:

- а) изолированное, отдельное повреждение, поражающее сухожильное влагалище. Наиболее часто встречается на кисти;
- б) локализованный ПВНС, наиболее часто поражающий коленный сустав и проявляющийся, как правило, механическими симптомами;
- в) диффузный ПВНС, проявляющийся хроническим отеком и болью. Встречается чаще всего в коленном, тазобедренном, и голеностопном суставе.

Все 3 категории имеют сходную гистологическую картину, включающую ворсинчатую синовиальную пролиферацию с микроскопическими ворсинками, гистиоциты, пенистые клетки и многоядерные гигантские клетки. Однако при локализованной форме в синовиальной ткани не проявляется реактивная гиперплазия, что наблюдается при диффузном варианте.

Этиопатогенез.

Этиопатогенез до конца не изучен. Воспалительная синовиальная гиперплазия, доброкачественное новообразование неизвестной этиологии,

нарушение местного метаболизма жиров, повторная травма и кровоизлияние являются основными гипотезами, которыми пытаются объяснить возможную этиологию ПВНС [4, 5]. Предполагается, что независимо от этиологии ПВНС, его наступление ускоряется острой или хронической травмой. В 1941 году Jaffe с соавторами впервые описал гистологию процесса, и показал, что в ПВНС отсутствуют неопластические клетки [1]. Он предположил, что в гиперваскулярную клеточную фазу, следующую за травмой, образуется гиалин и фиброз. В последние годы описывается цитогенетическая патология в форме моноклональности и хромосомной патологии.

Механизм вовлечения кости в процессе развития ПВНС также вызывает дискуссии. Увеличенное внутрисуставное давление вследствие чрезмерного синовиального роста, наружное сдавление опухолью, эрозия лизосомальными ферментами, высвобожденными из синовиальных гистиоцитов, и внедрение грануляционной ткани через сосудистые отверстия являются некоторыми из тех гипотез, которые были предложены для объяснения костной инвазии при ПВНС.

Клинически в большинстве случаев у пациента имеется местный дискомфорт (боль) и хроническая, длительно существующая припухлость. У пациентов могут наблюдаться механические симптомы в виде блокады, неустойчивости, ригидности или нестабильности [7]. Нетипичное клиническое течение может включать области покраснения, тугоподвижность и пальпируемую большую тестообразную массу синовиальной оболочки (преимущественно в верхнем завороте коленного сустава). Травму области, вовлеченной в процесс, можно выявить в анамнезе у 50% пациентов.

Инструментальные методы исследования.

Рентгенография. На начальных этапах заболевания рентгенологическое исследование малоинформативно: затемнение верхнего заворота и ромбовидного пространства – единственные неспецифические признаки. Со временем в эпифизах костей могут формироваться кисты, развиваются признаки дегенеративно-дистрофического поражения сустава.

Сканирование кости. Сканирование с применением технеция-99м является чувствительным, но неспецифичным методом. Очень трудно отличить усиленный захват препарата при ПВНС от других заболеваний, таких, как инфекции, травма или опухоль.

Компьютерная томография. Является менее точным методом по сравнению с МРТ для выявления распространенности процесса в мягких тканях и оценки рецидива заболевания после лечения. Обычно на КТ видна мягкотканная масса более высокой плотности по сравнению с окружающей мышечной, вследствие высокого содержания гемосидерина. Однако на КТ хорошо видны подлежащие эрозии и кисты кости.

Магнитно-резонансная томография. Является неинвазивным диагностическим методом выбора. На МРТ проявления ПВНС состоят из множественных синовиальных повреждений с низкой или умеренной интенсивностью сигнала на T1-взвешенном и низкой сигнальной

интенсивностью на T2-взвешенном изображении. МРТ также полезно для послеоперационного наблюдения за пациентами. Однако, хотя МРТ очень чувствительный метод для диагностики этих повреждений, он также не специфичен, и часто его результаты нужно дифференцировать с ревматоидным паннусом или мягкотканной саркомой [6].

Артроскопия. При ПВНС синовиальная оболочка резко отечна и утолщена, покрыта гипертрофированными ворсинами разнообразной формы (ветвистые, полипообразные). Цвет синовии буровато-коричневый (рис. 1). Нередко наблюдаются поверхностные фибриновые наложения.

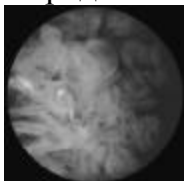


Рис. 1. Артроскопическое изображение пигментного villозно-нодулярного синовита коленного сустава ребенка.

Патоморфология. Прицельная биопсия с последующим гистологическим исследованием обнаруживает ворсинчатую гипертрофию синовиальной мембраны с активной пролиферацией синовиальных клеток, обширной сосудистой сетью и фиброзными изменениями. Вокруг стромальных клеток располагаются многоядерные гигантские клетки и клетки, накапливающие липиды. В гистиоцитах и экстрацеллюлярно наблюдаются массивные отложения гемосидерина.

Лечение.

При наличии ПВНС лечение оперативное. При узловой форме синовита выполняют артроскопическую частичную синовэктомию – удаление узлов. При диффузной форме ПВНС показана открытая синовэктомия. Наличие кистозного поражения костей требует удаления кист с костной пластикой образовавшихся полостей. При выраженной деструкции сустава выполняют его эндопротезирование, причем обязательным элементом операции является субтотальная синовэктомия [8].

В детском травматолого-ортопедическом отделении 6-й ГКБ г. Минска артроскопия коленных суставов выполняется с 2005 года. За два года нами артроскопически диагностированы 2 случая этого крайне редкого заболевания у детей.

Клиническое наблюдение № 1. Больная Н., 17 лет. ИБ № 1705/2.

Поступила в детское ортопедотравматологическое отделение 6-й ГКБ г. Минска с жалобами на боли в левом коленном суставе при ходьбе, периодические припухания. Считает себя больной в течение 2 месяцев. Факт острой травмы отрицает. Лечилась амбулаторно консервативно без улучшения. Общий и биохимический анализ крови, рентгенограммы сустава в 2-х проекциях, МРТ – неспецифичны. Госпитализирована 27.02.06 с предварительным диагнозом: реактивный артрит левого коленного сустава для проведения диагностической артроскопии.

07.03.06 выполнена диагностическая артроскопия левого коленного сустава по общепринятой методике. Из сустава эвакуировано 50 мл темной крови. Травматических внутрисуставных повреждений не выявлено. В полости сустава массивные гроздевидные, буро-желтого и буро-коричневого цвета разрастания синовиальной оболочки (рис. 1). Выполнена прицельная биопсия измененной синовиальной оболочки из межмыщелковой вырезки и верхнего заворота.

На основании визуального осмотра выставлен предварительный диагноз: Пигментный узелково-ворсинчатый (виллезно-нодулярный) синовит, диффузная форма. При последующем патоморфологическом исследовании диагноз подтвержден (рис. 2,3).

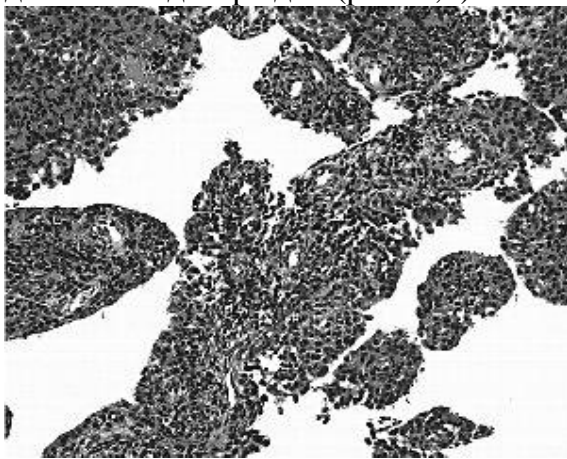


Рис. 2. Пигментированный виллезно-нодулярный синовит, диффузная форма. Участки синовиальной оболочки с сосочковой пролиферацией синовиоцитов. Окраска гематоксилином и эозином. Ув. 120.

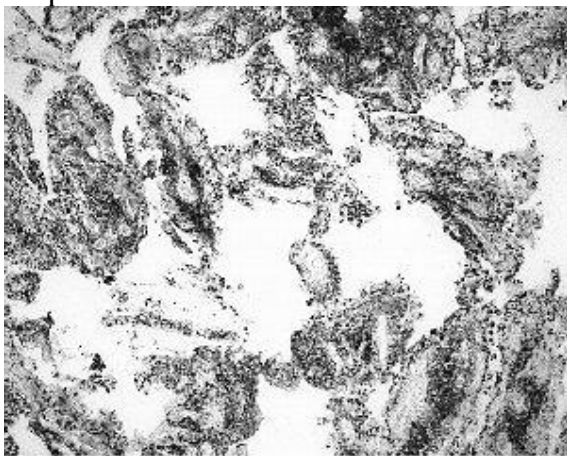


Рис. 3. То же. Диффузный гемосидероз. Реакция Перлса на железо резко положительная. Ув. 60.

Клиническое наблюдение 2. Больная Х., 10 лет, ИБ № 2373\2.

Пациентка поступила в детское травматологоортопедическое отделение 6-й ГКБ с жалобами на боль в левом коленном суставе, возникающую при ходьбе, периодические припухания в области сустава. Анамнез заболевания – 6 лет, в течение которых больная неоднократно лечилась консервативно в педиатрических стационарах без существенного улучшения с различными

диагнозами. Общий и биохимический анализ крови, анализ мочи, рентгенограммы сустава в 2-х проекциях, МРТ – неспецифичны и малоинформативны. За 1 месяц до поступления в поликлинике выполнена пункция сустава, получена кровь. После госпитализации и осмотра в отделении рекомендована диагностическая артроскопия.

24.03.2006 выполнена диагностическая артроскопия левого коленного сустава по общепринятой методике. Из сустава эвакуировано 60 мл темной крови. Травматических внутрисуставных повреждений не выявлено. В полости сустава массивные гроздевидные, буро-желтого и буро-коричневого цвета разрастания синовиальной оболочки. Выполнена прицельная биопсия измененной синовиальной оболочки из межмышцелковой вырезки и верхнего заворота.

На основании визуального осмотра выставлен диагноз: пигментный узелково-ворсинчатый (виллезно-нодулярный) синовит, диффузная форма. При последующем патоморфологическом исследовании диагноз подтвержден.

Таким образом, на основании данных литературы и собственных наблюдений мы сделали следующие выводы:

1. Пигментный узелково-ворсинчатый синовит коленного сустава является крайне редко встречающимся заболеванием в педиатрической практике.
2. Определение при пальпации тестообразной, умеренно болезненной синовиальной оболочки, преимущественно в области верхнего заворота, рецидивирующие гемартрозы, механические псевдоблокады, кровь при пункции сустава – возможные признаки наличия у ребенка ПВНС.
3. Как традиционные (анализы крови и мочи, рентгенография), так и современные (КТ, МРТ) методы диагностики мало пригодны для верификации этого заболевания вследствие своей неспецифичности и низкой информативности.
4. Единственным методом, позволяющим поставить правильный диагноз и выбрать оптимальный метод лечения, является артроскопия сустава, прицельная биопсия и последующее патоморфологическое исследование биопсийного материала.

#### Литература

1. Травматология и ортопедия. Руководство для врачей в 3 томах. Под редакцией Ю.Г. Шапошникова. – М., 1997. – Т. 3. – 624 с.
2. Травматология и ортопедия. Руководство для врачей в 4 томах. Под редакцией Н.В. Корнилова. – СПб.: Гиппократ, 2006. – Т. 3. – 896 с.
3. Jaffe, H, Lichtenstein, L, Sutro, C. Pigmented villonodular synovitis, bursitis and tenosynovitis: a discussion of the synovial and bursal equivalents of the tenosynovial lesion commonly denoted as xanthoma, xanthogranuloma, giant cell tumor or myelopaxoma of the tendon sheath, with some considerations of the tendon sheath lesion itself. Arch Pathol 1941; 31:731 – 65.
4. Pigmented villonodular synovitis: Diagnostic pitfalls and management strategy. Himanshu Sharma, M.J. Jane, R. Reid. Current Orthopaedics 2005; 19: 215 – 222.

5. Granowitz, SP, Mankin, HJ. Localised pigmented villonodular synovitis of the knee. Report of five cases. *J Bone Joint Surg Am* 1967; 49(1):122 – 8.
6. O’Sullivan, B, Cummings, B, Catton, C, et al. Outcome following radiation treatment for high-risk pigmented villonodular synovitis. *Int J Radiat Oncol Biol Phys* 1995; 32: 777 – 86.
7. Flandry, F, Hughston, JC. Pigmented villonodular synovitis. *J Bone Joint Surg Am* 1987; 69(6): 942 – 8 Iovane, A, Midiri, M, Bartolotta ,TV, Candela, F, Carcione, A, Lagalla, R, Cardinale, AE. Pigmented villonodular synovitis of the foot: MR findings. *Radiol Med (Torino)* 2003; 106(1 – 2): 66 – 73.