

## ДИАГНОСТИКА ВИСЦЕРО-ВЕРТЕБРАЛЬНОГО И ВЕРТЕБРО-ВИСЦЕРАЛЬНОГО БОЛЕВОГО СИНДРОМА ПРИ ПОЯСНИЧНОМ ОСТЕОХОНДРОЗЕ

УО «Белорусский государственный медицинский университет»,  
ГУ «1134 военный клинический медицинский центр Вооруженных Сил  
Республики Беларусь», г. Гродно

---

*Разработаны варианты висцеро-вертебрального и вертебро-висцерального болевого синдрома при поясничном остеохондрозе (ОП). Подчеркнута необходимость всестороннего обследования пациентов, учитываемая возможность латентного течения и продолжительной ремиссии ОП. Такой подход к проблеме локального и отраженного болевого синдрома при ОП существенно изменяет клиническую картину традиционно-диагноза «вертеброгенная (дискогенная) люмбагия / люмбоишиалгия / радикулопатия» и вызывает необходимость его патогенетической конкретизации и терапевтической коррекции. В настоящем исследовании изучено 150 историй болезней пациентов с ОП, у которых в 84% случаев была диагностирована патология внутренних органов (брюшной полости, малого таза), при этом у 76,9% она являлась ведущей в формировании болевого синдрома.*

**Ключевые слова:** остеохондроз поясничного отдела позвоночника, висцеро-вертебральный и вертебро-висцеральный болевой синдром, латентное течение остеохондроза, отраженный болевой синдром.

**B. V. Drivotinov, A. I. Hamanovich**

### **DIAGNOSTICS VISCERO-VERTEBRAL AND VERTEBRO-VISCERAL PAIN SYNDROME IN LUMBAR DEGENERATIVE DISC DISEASE**

*Developed versions of viscera-vertebral and vertebral-visceral pain in lumbar osteochondrosis (LO). Stressed the need for a comprehensive assessment of patients, given the possibility of latent course and duration of remission of LO. This approach to the problem of local pain and reflected in LO significantly alters the traditional clinical diagnosis «vertebrogenic (discogenic) lumbodynia / sciatica / radiculopathy» and calls for its specificity and pathogenetic therapeutic correction. This study examined 150 case histories of patients with LO, which in 84% of cases were diagnosed pathology of the internal organs (abdomen, pelvis), with 76.9% at the leading edge in the formation of pain.*

**Key words:** low back pain lumbar spine, viscera-vertebral and vertebral-visceral pain, latent for degenerative disc disease, reflected pain.

---

**П**роблема остеохондроза позвоночника (ОП) – самого распространенного хронического заболевания человека является одной из наиболее актуальных в совре-

менной медицине. Это можно объяснить все еще недостаточным совершенством этиопатогенетической и саногенетической сущности как самого дегенеративно-дистрофи-

ческого процесса, так и возникающих при нем большого полиморфизма рефлекторных, корешковых, корешково-сосудистых и спинальных дисфункций, часто приводящих к потере трудоспособности и инвалидности [4,5].

Острые боли в спине разной интенсивности наблюдаются у 80–100% населения. В России трудопотери составляют до 161 дня на 100 работающих. До 40% пациентов после острого эпизода продолжают испытывать боль в поясничной области до 6 месяцев. Среди причин первичной инвалидности при заболеваниях опорно-двигательной системы – остеохондроз позвоночника занимает первое место (45%), при этом 47,7% пациентов полностью теряют трудоспособность [12].

Остеохондроз позвоночника является длительным заболеванием. Его клинические проявления в одних случаях месяцами и годами могут отсутствовать или быть совершенно стертыми, латентно протекающими. В других случаях они эпизодически проявляются отдельными синдромами, которые сменяют друг друга в виде различной продолжительности рецидивов и ремиссий [10].

Основным и ранним проявлением ОП является болевой синдром, который представляет собой не только проявление локальной дегенеративно-дистрофической патологии межпозвоночного диска (МПД) и окружающих его образований, а, заболевание целостного организма, обусловленное нарушением его важнейших функциональных систем. Это структурные и метаболические изменения в межпозвоночном хряще, сопровождающиеся аутоиммунным процессом, нарушением сегментарных и надсегментарных функций центральной нервной системы, различных степеней нейрогуморальной регуляции. Возникающие при этом вегетативно-сосудистые дисфункции, сдвиги в симпатoadrenalовой и вагоинсулярной, холинергической, гипоталамо-гипофизарно-надпочечниковой системах изменяют саморегуляцию, лежащую в основе саногенеза, обеспечивающего адаптацию организма к меняющимся условиям внешней и внутренней среды. Таким образом, ОП и его клинические проявления развиваются в результате взаимодействия патогенетических и защитно-адаптационных (саногенез) реакций. Если преобладают биохимические, микроциркуляторные, аутоиммунные саногенетические реакции и возникает физиологическая адаптация к перегрузкам позвоночно-двигательных сегментов (ПДС), то заболевание может протекать латентно. В таких случаях при рентгенологическом исследовании ОП является случайной находкой [1, 2].

При ослаблении, а тем более декомпенсации трофических систем и адаптации диска к физическим нагрузкам, возникает клиника остеохондроза и, прежде всего, локальный или отраженный болевой синдром. Важную роль в его развитии и формировании играет сопутствующая висцеральная патология, так как при этом рефлекторно формируются условия для изменения трофики мышечной ткани, появляются миофасцикулярные гипертонусы в толще скелетных мышц, образуются функциональные блокады ПДС. Аfferентация из патологически измененного внутреннего органа в ткани ПДС активизирует дегенеративно-дистрофический процесс в позвоночнике, что сопровождается усилением локального и отраженного болевого синдрома или его появлением при латентном течении остеохондроза. Это создает видимость первичной патологии позвоночника, санация соматических органов оказывает заметную положительную динамику, в то время как традиционные методы лечения вертеброгенной патологии, в том числе устранение функциональных блокад ПДС, или

не имеют должного эффекта, или приводят к иллюзии выздоровления [3, 4, 6].

Связь висцеральной патологии с вертеброгенными шейно-грудными и пояснично-крестцовыми болями также как ирритация вертеброгенной боли в висцеральный орган определяется анатомо-физиологическими особенностями вегетативной и соматической иннервации тканей позвоночного канала и внутренних органов. Такое взаимоотношение осуществляется через торако-люмбальное (С8-L3 сегменты) симпатическое ядро в боковых рогах спинного мозга. Отростки клеток этого ядра после отделения их от передних корешков в виде белых соединительных ветвей, направляются к узлам пограничного симпатического ствола, паравертебральным ганглиям, а постганглионарные – серые соединительные ветви присоединяются к спинальным периферическим нервам, в составе которых – к мышцам, сосудам, коже и висцеральным органам. Аfferентация от висцеральных волокон на дерматомно-миотомно-склеротомные образования осуществляется через межпозвоночные ганглии, от клеток которых начинаются как висцеральные, так и кожные нервы.

А так как каждый сегмент заднего рога синхронно соответствует определенному дерматому, миотому и внутреннему органу, болевая чувствительность которого также проводится через задний рог, то при висцеральной патологии в соответствующих дерматомах происходит проецирование боли. Эти отраженные боли можно объяснить состоянием перевозбуждения сегментов заднего рога, куда поступают импульсы из внутренних органов. Поэтому боли в висцеральном органе могут не ощущаться, но болевая аfferентация из перевозбужденного заднего рога продолжает проецироваться в иннервируемый им дерматом [6, 8]. В таких случаях связь локального или отраженного болевого синдрома при ОП только с данными рентгенологического, КТ, МРТ исследований может оказаться ошибочной, а остеохондрозу отводится роль дополнительного очага, формирующего доминанту [11].

Между тем болевая аfferентация из патологически измененного висцерального органа (ишемия, инфаркт миокарда, цистит, простатит, аднексит и др.) проводится на ПДС соответствующих отделов позвоночника, формируя блокады и дистрофические изменения (очаги нейроостеофиброза, триггерные зоны), являющиеся в свою очередь источником рефлекторных воздействий на интерорецепторы висцеральных органов. Так замыкается порочный круг патофизиологических реакций. Связь симпатических образований с ретикулярной формацией и гипоталамусом, способствует «проторению» указанных патологических рефлексов. При наличии двух патологических процессов – заболевания висцерального органа и изменений соматических тканей (чаще в связи с остеохондрозом) – два потока аfferентной патологической импульсации сливаются. Поступая в головной мозг, они формируют болевой синдром сложного генеза, состоящий из тесно связанных висцерального и проекционного (изменения ПДС) компонентов. Удельный вес патологических процессов определяется клинико-функциональными исследованиями и результатами терапевтических мероприятий, влияющих на висцеральную патологию и неврологические проявления остеохондроза позвоночника (НПОП).

Сочетание вертеброгенной патологии нервной системы с заболеваниями висцеральных органов встречается весьма часто. Пациенты обычно обращаются к различным специалистам (к терапевту, неврологу, урологу, гинекологу, хирургу), которым нередко трудно разделить свои «сферы

## ❑ Оригинальные научные публикации

влияния», а сопутствующие болевому синдрому эмоционально-личностные и психо-вегетативные расстройства, ухудшают клиническое течение болезни, создавая тем самым дополнительные диагностические сложности и ошибки [7, 10]. Между тем причинная связь болевого синдрома с патологией позвоночника настолько прочно укоренилась в сознании врачей, что нередко приводит не только к ошибочной диагностике но и необоснованным оперативным вмешательствам. А сама проблема висцеро-вертебральных и вертебро-висцеральных взаимоотношений продолжает оставаться недостаточно изученной [4, 9, 15].

Среди разнообразных локальных и отраженных болевых синдромов остеохондроза позвоночника наибольшее значение имеют боли в пояснице и пояснично-крестцовой области с иррадиацией в ногу [4, 11, 13]. При генитальной патологии боли в пояснице на стороне поражения составляют 90%, при хронических колитах боли в пояснице слева – 89% [11]. Так у больных с поясничным остеохондрозом и сопутствующей гинекологической патологией, возникают мышечно-тонические реакции в области тазового дна – «синдром тазового дна», нередко с одновременным спазмом грушевидной мышцы и компрессией седалищного нерва, через которую он проходит [13]. При язвенной болезни желудка и хроническом аппендиците встречаются боли в пояснице справа, при язвенной болезни 12-перстной кишки – слева. Нарушение функции мочевого пузыря как проявление нейродистрофических изменений при ОП в мышцах передней брюшной стенки, приводят к болям в пояснице, надлобковой области, мошонке, уретре и промежности. Такие боли появляются при хождении, во время работы. Возникающие дизурические расстройства не сопровождаются воспалительным процессом мочевого пузыря. Причиной указанных нейрогенных дисфункций мочевого пузыря у 21% больных является поясничный остеохондроз [14].

Такие болевые синдромы носят смешанный характер, об этом свидетельствуют напряжение мышц брюшной стенки и болезненность при пальпации, особенно внизу живота, соответственно локализации заболевшего внутреннего органа, области межпозвоночных суставов и паравертебрально, слабо выраженные рефлекторно-миотонические реакции и симптомы натяжения. Силовая прерывистая паравертебральная перкуссия сопровождается появлением локальной боли, а также у многих пациентов – усилением боли в пораженном внутреннем органе. При этом болевой синдром принимает затяжное течение и резистентность к лечению [4].

Сложность диагностики возрастает, если грыжа диска в данное время не имеет клинического проявления (стадия ремиссии, латентное течение). Даже при сильнейшей боли в крестцовой и поясничной области, нередко иррадирующей в нижние конечности, остеохондроз поясничного отдела позвоночника может находиться в стадии глубокой, продолжительной ремиссии [13].

Чтобы избежать диагностических ошибок, необходимо руководствоваться тем, что однажды выявленный остеохондроз у некоторых лиц в течение месяцев и даже ряда лет может не иметь клинических проявлений. Тогда при остеохондрозе, зафиксированном у пациентов на спондилограмме, КТ или МРТ, не будет прежде всего, выраженных рефлекторно-миотонических, болевых реакций со стороны позвоночника и других клинических проявлений активности дегенеративно-дистрофического процесса.

Такой подход к проблеме локального и отраженного болевого синдрома при ОП существенно изменяет клини-

ческую картину традиционного диагноза «вертеброгенная (дискогенная) люмбалгия / люмбоишиалгия / радикулопатия» и вызывает необходимость его патогенетической конкретизации и терапевтической коррекции.

### Цель исследования

На основании патогенетических и саногенетических механизмов развития висцеро-вертебральных и вертебро-висцеральных взаимоотношений изучить распространенность и влияниесопутствующей патологии на характер отраженного и локального болевого синдрома при поясничном остеохондрозе.

### Материалы и методы

Проводился анализ историй болезней 150 пациентов с вертеброгенным (дискогенным) пояснично-крестцовым болевым синдромом, находящихся на стационарном лечении в неврологическом отделении ГУ «1134 ВКМЦ ВС РБ» в 2011 году. Остеохондроз пояснично-крестцового отдела позвоночника подтверждался данными рентгенографии, а также магнитно-резонансной и компьютерной томографией. Для оценки болевого синдрома использовалась визуально-аналоговая шкала боли, неврологический и общесоматический осмотр.

Из 150 пациентов у 126 (84%) была диагностирована патология внутренних органов (нефропатии, аднекситы, фибромиомы, простатиты, мочекаменная болезнь и др.), на основании общеклинических, ультразвуковых, эндоскопических методов исследования и консультаций профильных специалистов, у 18 (14,2%) выявлено сочетание патологии двух и более органов. Диагностика ни в одном случае не касалась висцеро-вертебральных проявлений, а соответствующее лечение НПОП проводилось по стандартным схемам. Так из 150 пациентов у 73 (48,6%) был выставлен диагноз вертеброгенная (дискогенная) люмбалгия, у 36 (24%) – вертеброгенная (дискогенная) люмбоишиалгия, у 41 (27,3%) – вертеброгенная (дискогенная) радикулопатия (рис. 1). Преобладали пациенты с затянувшимся болевым синдромом (от трех недель до 6 месяцев и более).

Ретроспективно, на основании данных историй болезней, пациенты, согласно разработанной нами схеме, были разделены на четыре группы в зависимости от актуальности болевого синдрома (сопутствующей патологии или обострения ОП) рис. 2:

1. Пациенты с вертеброгенной (поясничный остеохондроз, грыжи дисков L3-L4, L4-L5 или L5-S1) отраженной висцеральной люмбалгией (люмбоишиалгией, радикулопатией), при этом поясничный остеохондроз находился в стадии латентного течения или ремиссии. В данной клинической картине доминировала патология внутреннего органа, что подтверждалось физикальными, лабораторными и инструментальными методами исследования. Клини-

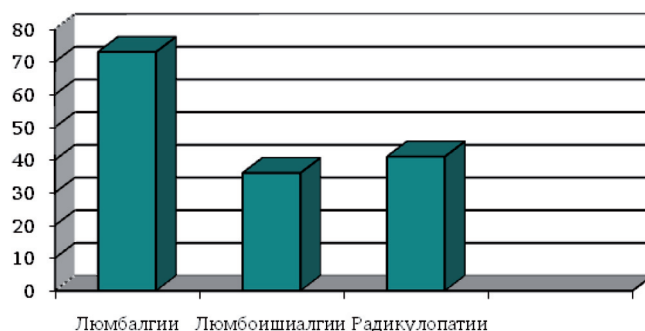


Рис. 1. Распределение пациентов по диагнозам за время лечения в стационаре (n = 150)

ческие признаки активности остеохондроза позвоночника отсутствовали.

2. Пациенты с вертеброгенной (поясничный остеохондроз, грыжи дисков L3-L4, L4-L5 или L5-S1) и преимущественно отраженной висцеральной люмбалгией (люмбоишиалгией, радикулопатией). Объективизация доминирования определялась усилением боли в висцеральном органе при силовой паравертебральной перкуссии и локальным напряжением брюшной стенки при глубокой пальпации в области пораженного органа. Отраженные боли усиливались при обострении заболевания висцерального органа, иррадиировали в ногу. Симптомы, характеризующие активность ОП проявлялись слабовыраженными, вплоть до отсутствия, рефлекторно-миотоническими реакциями и симптомами натяжения. Остеохондроз в данных случаях имел второстепенное значение и играл роль дополнительного очага, формирующего доминанту.

3. Пациенты с вертеброгенной (поясничный остеохондроз, грыжи дисков L3-L4, L4-L5 или L5-S1) и отраженной висцеральной (патология внутреннего органа) люмбалгией (люмбоишиалгией, радикулопатией). ОП в данном случае имел паритетное значение. Чаще заболевание протекало длительно, а ирритативный и реперкуSSIONный процессы удлиняли обострения и снижали эффективность лечебных мероприятий, особенно направленных лишь на одну из патологий. При тщательном и комплексном клиническом обследовании у пациентов выявлялись как симптомы обострения заболевания висцерального органа, так и неврологические проявления ОП, в частности умеренно выраженные рефлекторные мышечно-тонические реакции и симптомы натяжения.

4. Пациенты с дискогенной (остеохондроз, грыжи дисков L3-L4, L4-L5 или L5-S1) люмбалгией (люмбоишиалгией, радикулопатией, радикуломиелоишемией), выраженными НПОП. Остеохондроз на пояснично-крестцовом уровне проявлялся рефлекторными, корешковыми или корешково-сосудисто-спинальными синдромами.

Рефлекторные синдромы:

Люмбаго – боль в поясничной области, усиливающаяся во время движения, кашля, резко положительны симптомы натяжения, ассиметричное, тоническое напряжение мышц поясницы. Сглажен поясничный лордоз, сколиоз. Болезненность остистых отростков и паравертебрально при перкуссии.

Люмбалгия – ограничен объем движений в поясничном отделе позвоночника, симптомы натяжения выражены слабее, чем при люмбаго. Сглажен поясничный лордоз, различной выраженности сколиоз, напряжение мышц поясницы. Болезненность остистых отростков при надавливании.

Люмбоишиалгия – боль в пояснично-крестцовой области иррадирующая в ногу по ходу седалищного нерва. Боли в миотомах, склеротомах диффузные, усиливающиеся ночью, при перемене погоды нагрузках и волнении. Положительные симптомы натяжения, сглажен поясничный лордоз, сколиоз, напряжение мышц поясницы. Болезненность остистых отростков при надавливании.

Боли сочетаются с рефлекторными изменениями:

1. Мышечно-тоническими синдромами – грушевидной мышцы, подвздошно-поясничной мышцы, крампи.

2. Нейродистрофическими синдромами (образование нейроостеофиброза в брэдитрофных тканях) – крестцово-подвздошного, тазобедренного, коленного, голеностопного и стопного периартроза, кокцигодиний.

3. Ангиоспастическими реакциями – нарушение микроциркуляции в пораженной конечности. Ощущение зябкости, мраморность, признаки трофических расстройств кожи,

ногтей, гипергидроз, пастозность и отек голеней, лодыжек. Снижение или исчезновение пульса на артериях стоп.

Корешковые синдромы проявляются распространением поверхностной боли по дерматомам и гипестезией в зоне пораженного корешка, снижением либо выпадением сухожильно-периостальных рефлексов, гипотрофией и слабостью мышц. Выражены симптомы натяжения.

Если у данных пациентов имелась висцеральная патология, что бывало нередко, то в настоящее время, по отношению к болевому синдрому она не являлась актуальной [6].

### Результаты и обсуждение

При проведении сравнительного анализа полученных данных, наиболее многочисленной оказалась первая группа пациентов с отраженными висцеральными болями – 63 человека (42%), во второй группе с преимущественно отраженным висцеральным болевым синдромом – 34 человека (23%), в третьей группе с паритетным соотношением болевых синдромов – 29 человек (19%), в четвертой группе с неврологическими проявлениями ОП – 24 человека (16%) (рис. 2). В целом у 97 (76,9%) пациентов (первая и вторая группы) из 126 с диагностированным заболеванием внутренних органов, висцеральная патология являлась доминирующей в формировании болевого синдрома. Таким образом, НПОП как основное заболевание подтвердилось лишь у 24 (16%) человек.

Важным фактором, в пользу именно такого распределения пациентов на группы, явилось то, что средней возраст лиц первой и третьей групп (42 и 45 лет соответственно) был существенно выше, чем у пациентов второй и четвертой групп (31 и 36 лет соответственно), учитывая наличие сопутствующей патологии. Наиболее молодые пациенты оказались во второй и четвертой группах, клиническая картина характеризовалась незначительно выраженной патологией внутренних органов (вторая группа пациентов), которая совместно психофизическими нагрузками способствовала формированию преимущественно отраженного болевого синдрома (рис. 2, 3). Отсутствие висцеральной патологии или состояние ремиссии (компенсации) у пациен-

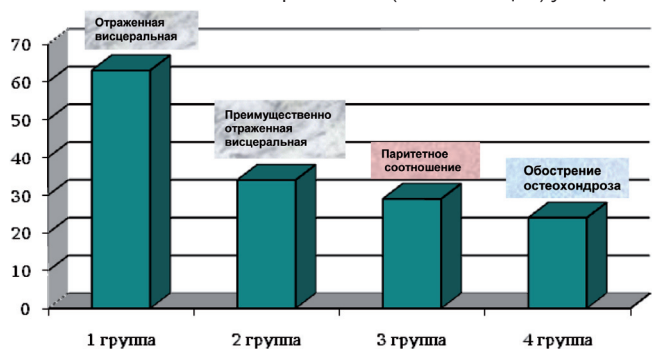


Рис. 2. Распределение пациентов по клиническим группам ретроспективно (n = 150 чел.)

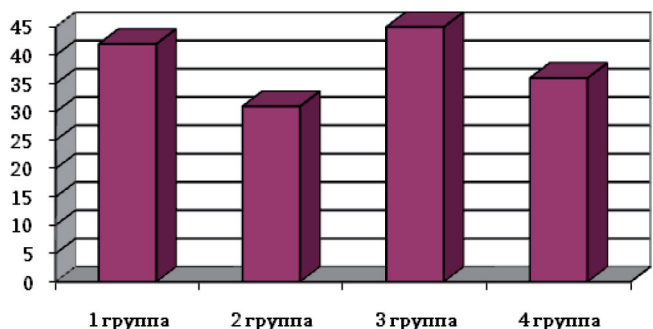


Рис. 3. Средний возраст пациентов в группах (лет)

## Оригинальные научные публикации

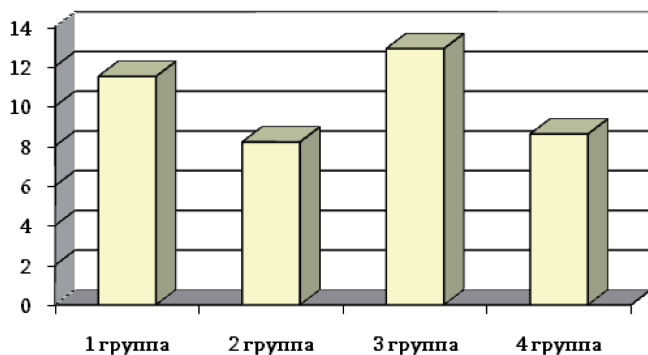


Рис. 4. Средняя длительность стационарного лечения (сутки)

тов четвертой группы, так же способствовало более быстрому купированию болевого синдрома, а в клинической картине доминировали неврологические проявления ОП. Однако, учитывая периодичность рецидивов и ремиссий ОП и заболеваний внутренних органов, в зависимости от преобладания патогенетических или саногенетических механизмов, возможна трансформация болевого синдрома из одной формы в другую. При этом патологический процесс может принимать затяжное течение и резистентность к лечению.

Так у пациентов первой группы длительность стационарного лечения в среднем составила 11,6 суток, третьей группы 12,9 суток. Патология висцеральных органов сопровождалась нестойкой ремиссией ОП и сохранением локального и отраженного болевого синдрома, что удлиняло сроки пребывания пациентов в стационаре. Купирование болевого синдрома затягивалось на более длительный срок, в сравнении с пациентами второй и четвертой групп (8,2 и 8,6 суток соответственно), что объяснялось наличием обострения сопутствующей патологии (язва желудка, простатит, аднексит и т. д.) и раздражением болевых импульсов в ПДС. У пациентов второй группы сравнительно менее длительное нахождение в стационаре обусловлено слабо выраженным проявлением, как остеохондроза (отсутствие ограничения подвижности поясничного отдела позвоночника и болезненности при пальпации паравerteбральных мышц, слабо выраженные симптомы натяжения), так и обострения заболевания внутреннего органа (незначительные изменения в общеклинических анализах и по данным инструментальных методов исследования), что хорошо поддавалось комплексному лечению, направленному на оба процесса (рис. 4).

На фоне проводимой стандартной терапии у пациентов четвертой группы сравнительно в более ранние сроки достигалась ремиссия НПОП, учитывая отсутствие раздрации из пораженного внутреннего органа.

Таким образом, наличие тесной иннервационной связи пораженного внутреннего органа с ПДС имеет важнейшее значение в формировании часто встречающихся локальных и отраженных висцеро-вертебральных и вертебро-висцеральных болевых синдромов поясничного остеохондроза.

В дифференциальной диагностике болевого синдрома следует учитывать:

1. Клинические проявления остеохондроза поясничного отдела позвоночника у каждого конкретного пациента.
2. Сопутствующую висцеральную патологию. Важно принимать во внимание даже минимальные изменения.
3. Взаимосвязь стадий патологического процесса, как во внутреннем органе, так и в ПДС.

Разработанная схема распределения пациентов позволяет более четко конкретизировать доминирующую патологию, в каждом конкретном случае оценивать патогенетические и саногенетические механизмы болевого синдрома, а следовательно обосновывать диагностические и терапевтические мероприятия.

### Литература

1. Веселовский, В. П. Диагностика синдромов остеохондроза позвоночника / В. П. Веселовский, М. К. Михайлов, О. Ш. Саммитов. Казань, 1990. 237 с.
2. Дривотинов, Б. В. Неврологические нарушения при поясничном остеохондрозе / Б. В. Дривотинов. Минск: Беларусь, 1979. 144 с.
3. Дривотинов, Б. В. Гаманович А. И., Зубрицкий С. М. Висцеро-вертебральный болевой синдром при поясничном остеохондрозе. Военная медицина. 2011. № 2. С. 139–143
4. Дривотинов, Б. В. Вертебро-висцеральный и висцеровертебральный болевой синдром при остеохондрозе позвоночника. Медицинский журнал. 2010. № 3.
5. Дривотинов, Б. В., Логинов В. Г. «Неврологические проявления остеохондроза позвоночника». Минск: БГМУ, 2011. С. 62–64.
6. Иваничев, Г. А. Мануальная медицина (мануальная терапия) / Г. А. Иваничев. М.: ООО «МЕДпресс», 1998. 470 с.
7. Коротаев, А. В. Психоземotionalный статус у больных с кардиологическим синдромом при шейно-грудном остеохондрозе, ишемической болезни сердца и их сочетании / А. В. Коротаев, В. Я. Латышева // Медицинская панорама. 2006. № 6. С. 21–25.
8. Кроль, М. Б. Основные невро-патологические синдромы / М. Б. Кроль, Е. А. Федорова. М., 1966. 507 с.
9. Маджидов, Н. М. Грудной остеохондроз и его неврологические синдромы / Н. М. Маджидов, М. Д. Дусмуратов. Ташкент: Медицина, 1982. 169 с.
10. Осна, А. И. Патогенетические основы клинических проявлений остеохондроза позвоночника / А. И. Осна. Новокузнецк, 1973. Ч. 1. С. 7–15.
11. Петров, Б. Г. Отраженные синдромы при некоторых заболеваниях внутренних органов. Остеохондроз позвоночника / Б. Г. Петров. Новосибирск, 1988. Ч. 1. С. 267–269.
12. Подчуфарова, Е. В., Яхно Н. Н. Боль в спине // 2010 – Москва, Издательская группа «ГЭОТАР-Медиа». – 356 стр.
13. Попелянский, Я. Ю. Ортопедическая неврология (вертебро-неврология): Руководство для врачей. 3-е изд., перераб. и доп. М.: МЕДпресс-информ, 2003. 672 с., ил.
14. Шницер, Л. Я. Нарушения функций мочевого пузыря при поясничном остеохондрозе и их лечение / Л. Я. Шницер, Г. Я. Лернер // Экспериментальная и клиническая урология. 1976. Вып. 2. С. 232–235.
15. Holley, R. L., Richter H. E., Wang L. Neurologic disease presenting as chronic pelvic pain. Department of Obstetrics and Gynecology, University of Alabama at Birmingham 35233–7333, USA. South Med J. 1999 Nov; 92(11):1105-7.