

## **Комбинированное лечение первичных злокачественных опухолей печени у детей**

*Республиканский научно – практический центр детской онкологии и гематологии<sup>1</sup>.*

*Детский хирургический центр<sup>2</sup>. г.Минск*

Представлены результаты лечения 29 детей с первичными злокачественными опухолями печени (гепатобластома-22 и гепатоцеллюлярный рак-7) в период 1990-2005. Всем детям проводилось комбинированное лечение, в основном по протоколу SIOPEL-98. Общая 5-летняя выживаемость у детей с гепатобластомой и гепатоцеллюлярным раком составила соответственно 63% и 36%. Предоперационная химиотерапия привела к уменьшению массы опухоли вплоть до 90% при гепатобластоме и 60%- гепатоцеллюлярном раке. При этом наблюдалось снижение уровня альфа-фетопротеина. В случаях химиорезистентности опухолей, дополнительно к химиотерапии использовалась общая гипертермия (5 больных).

**Ключевые слова:** гепатобластома и гепатоцеллюлярный рак у детей, комбинированное лечение, протокол SIOPEL-98, общая гипертермия.

A.T.Shimansky, R.S.Ismail-zade, A.N.Nikiforov, D.V.Kotchubinsky  
Combined treatment of children with primary malignant liver tumours

Twenty-nine children with primary liver tumors (22 with hepatoblastoma and 7-hepatocellular carcinoma) were enrolled in this study during 1990-2005 years. All children underwent to combined therapy mostly according to protocol SIOPEL-98. Overall survival rate for patients with hepatoblastoma was 63% and in hepatocellular carcinoma - 36%. Preoperative chemotherapy resulted in tumor shrinkage up to 90% in hepatoblastomas and about 60% in hepatocellular carcinomas as well as decrease of alpha- fetoprotein levels. In case of refractory to chemotherapy, whole body hyperthermia was used as an adjuvant to chemotherapy (5 patients).

Key words: primary liver tumors in children (hepatoblastoma and hepatocellular carcinoma), combined treatment, protocol SIOPEL-98, whole body hyperthermia

В структуре онкологической заболеваемости у детей первичные злокачественные опухоли печени составляют около 1–3% [1,2,3,4,5,6]. Согласно Международной гистологической классификации ВОЗ к первичным злокачественным опухолям печени относятся гепатобластома и гепатоцеллюлярный рак [4,5]. В среднем в Республике Беларусь выявляется 2 – 3 случая первичных злокачественных опухолей печени у детей в возрасте до 16 лет.

Гепатобластома (ГБ) – злокачественная опухоль из клеток, напоминающих примитивные клетки печеночной паренхимы, или представленная сочетанием этих клеток с мезенхимальным компонентом, закладывается в процессе эмбрионального развития[4]. Опухоль наиболее часто встречается в раннем детском возрасте (моложе 5 лет)[4,5]. Патогномичным для ГБ считается повышение в сыворотке крови альфа-фетопротеина (АФП), который позволяет не только правильно поставить диагноз, но и контролировать динамику опухолевого роста [4,5,6,7,8]. В зависимости от соотношения эпителиального и мезенхимального компонентов, а также степени

зрелости клеток большинство исследователей выделяют следующие гистологические типы опухолей [4,5,6,7,11]:

1. Эпителиальный тип, включающий 4 подтипа (фетальный, эмбриональный, макротрабекулярный, недифференцированный мелкоклеточный);
2. Смешанный тип (эпителиально – мезенхимальный), в котором наряду с эпителиальным компонентом присутствует мезенхима различной степени зрелости;
3. Неклассифицируемый тип – это гепатобластома, которая не может быть классифицирована ни по одному стандартному субтипу;

Полагают, что наличие эпителиального компонента опухоли и степень его зрелости определяют прогноз заболевания, однако в настоящее время в связи с появлением комбинированного лечения данные положения пересматриваются.

ГБ метастазирует обычно в легкие, редко наблюдаются диссеминация опухоли по брюшине и метастазы в головном мозге [4,5,6,].

Прогноз заболевания, прежде всего, определяется радикальностью выполненной операции [4,5,7]. Операбельность опухоли в большинстве случаев зависит не столько от размеров опухоли, сколько от ее локализации [4,5,6,7,11]. Местные рецидивы опухоли чаще всего возникают при неадекватном выборе объема оперативного лечения. Использование предоперационной (неадьювантной) химиотерапии позволяет существенно уменьшить размеры опухоли, создавая благоприятное условие для выполнения радикальной операции [5,6,7,8]. Общая выживаемость больных при проведении комбинированного лечения достигает по данным исследовательских групп Всемирной ассоциации детских онкологов (SIOP) до 80% [8,9,10].

Гепатоцеллюлярный рак (ГЦР) - встречается у детей более старшего возраста (от 5 до 16 лет) [5,6,11]. У детей принято различать два типа опухоли: типичный и фиброламеллярный вариант [4]. ГЦР, так же как и ГБ, чаще всего метастазирует в легкие. Некоторые авторы отмечают увеличение уровня АФП в сыворотке крови у 40 – 60% больных [11]. Микроскопическое строение ГЦР у детей сходно с таковым у взрослых [11]. Характерно присутствие трабекул в сочетании с разнообразными гистологическими структурами, в зависимости от преобладания которых выделяют трабекулярный, солидный и ацинарный варианты строения [4]. При фиброламеллярном варианте ГЦР отмечаются параллельно расположенные гиалинизированные коллагеновые полосы, которые разделяют гнезда и трабекулы неопластических гепатоцитов [4]. Несмотря на чувствительность опухоли к химиотерапии, прогноз при ГЦР неблагоприятный. Пятилетняя выживаемость составляет около 30% [8]. Только радикальная операция с химиотерапией может привести к выздоровлению.

В настоящее время не существует общепризнанной классификации опухолей печени у детей по стадиям. Многие исследователи применяют систему TNM, однако, современные протоколы для выбора тактики лечения выделяют группы риска. Распространенность местного процесса (невозможность выполнить радикальную операцию после проведенной предоперационной химиотерапии), поражение нижней полой вены, портальной вены, наличие внепеченочных поражений и отдаленных метастазов являются неблагоприятными факторами для лечения и прогноза.

Целью нашего исследования являлся анализ результатов лечения детей с первичными злокачественными опухолями печени у детей Беларуси и определение оптимальной лечебной тактики у этой категории больных.

Материалы и методы

С 1990 по 2005 г под нашим наблюдением находилось 29 детей с первичными злокачественными опухолями печени в возрасте от 13 дней до 12 лет (медиана – 1 год 2 мес).

ГБ была диагностирована у 22 больных, из них 16 пациентов имели эпителиальный тип (фетальный подтип), 2 – эпителиальный тип (эмбриональный подтип), 3-смешанный тип гепатобластомы и один ребенок имел неклассифицируемую ГБ .

ГЦР был диагностирован у 7 больных в возрасте от 7 до 16 лет (медиана 9 лет 8 месяцев).

Для уточнения диагноза и степени распространенности опухолевого процесса всем больным было выполнено:

1. Общеклиническое обследование.
2. Лабораторные исследования: общий анализ крови, биохимический анализ крови, включая электролиты и ферменты, коагулограмма, изучение функции почек и обязательное определение уровня АФП.
3. Ультразвуковое исследование (УЗИ) и компьютерную томографию (КТ) органов брюшной полости и забрюшинного пространства.
4. Рентгенологическое исследование (включая КТ ) органов грудной клетки.
5. Биопсию опухоли специальной иглой, позволяющей получить ткань для гистологического, а также иммуногистохимического, молекулярно- биологического и цитогенетического исследования.

Таблица 1

Клиническая характеристика больных.

Годы		1990-1994		1994-1999		1999-2005		Всего
Нозологическая форма		ГБ	ГЦР	ГБ	ГЦР	ГБ	ГЦР	
Количество больных		4	-	9	3	9	4	29
П О Л	Мальчики	3	-	5	3	5	2	18
	Девочки	1	-	4	-	4	2	11
П О К	ПД	4	-	4	2	3	1	14
	ЛД	-	-	3	-	2	1	6
А Л И З А Ц И Я	ПД+ЛД	-	-	-	1	2	1	4
	ПД+М в легких и головном мозге	-	-	1	-	-	-	1
А Ц И Я	ПД+М в легких	-	-	-	-	1	-	1
	ЛД+М в легких	-	-	-	-	1	-	1
С Т А Д И Я	ПД+ЛД+М в легких	-	-	-	-	-	1	1
	ПД+ЛД+ диссеминация по брюшине	-	-	1	-	-	-	1
С Т А Д И Я	I	-	-	-	-	-	-	-
	II	4	-	4	2	3	1	14
	III	-	-	3	-	2	1	6
	IV	-	-	2	1	4	2	9

ПД – правая доля

ЛД – левая доля

М - метастазы

Клиническая характеристика всех больных представлена в таблице 1. Всем больным было проведено комбинированное лечение (операция + химиотерапия); в период с 1990 по 1994 г применялись индивидуальные схемы (комбинация различных химиопрепаратов) лечения, с 1994 по 1999 г. программное лечение по международному протоколу NB- 89 где пред и послеоперационные блоки химиотерапии состояли из комбинации доксорубина, цисплатина и ифосфамида. С 1999г нами используется протокол SIOPEL-98, где блоки химиотерапии состоят из цисплатина и комбинации доксорубина, карбоплатина в альтернирующем режиме. Количество блоков определяли в зависимости от группы риска больных (6-9 курсов)

С 2004г. для лечения пациентов с ГБ и ГЦР высокой группы риска (у 5 больных, всего 16 сеансов) начато применение химиотерапии согласно SIOPEL-98 в условиях общей гипертермии. Сеансы общей гипертермии осуществлялись под общим комбинированным эндотрахеальным закисно-кислородным наркозом в сочетании с нейролептаналгезией на установках

" Эмона", "Яхта-5" (Россия) и "Птичь "(Республика Беларусь). Термоэкспозиционные режимы при этом составили 42-43°C, 120 мин. Характер выполненных операций у больных представлен в таблице 2.

Таблица 2

Характер выполненных хирургических операций

ОБЪЕМ ОПЕРАЦИИ	ГБ	ГЦР	Всего
Расширенная правосторонняя гемигепатэктомия	1	-	1
Правосторонняя гемигепатэктомия	2	2	4
Правосторонняя кавальная лобэктомия	-	1	1
Левосторонняя гемигепатэктомия	1	1	2
Левосторонняя кавальная лобэктомия	4	-	4
Атипичная резекция правой доли	7	-	7
Перевязка пересечение правой печеночной артерии	-	2	2
<b>ИТОГО</b>	<b>15</b>	<b>6</b>	<b>21</b>

Отдаленные результаты лечения оценивали по методу Kaplan-Meier.

Результаты и обсуждение

Серьезных осложнений химиотерапии отмечено не было. Практически у всех детей наблюдалась II-III степень токсичности по критериям ВОЗ. Осложнений, связанных с проведением хирургической операции, также зарегистрировано не было.

Неадекватная химиотерапия в большинстве случаев способствовала выраженной регрессии объема опухоли при ГБ и умеренной при ГЦР (рис.1).

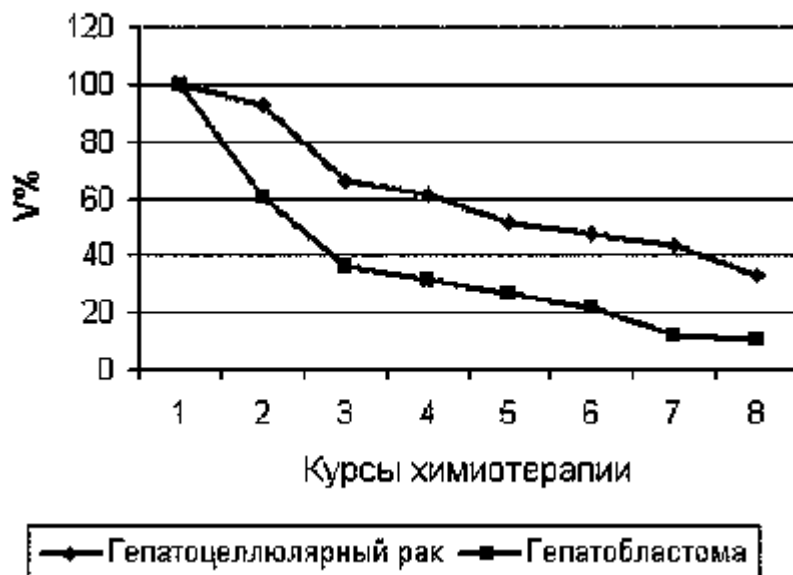


Рис. 1. Средняя регрессия первичных злокачественных опухолей печени при проведении неoadьювантной химиотерапии.

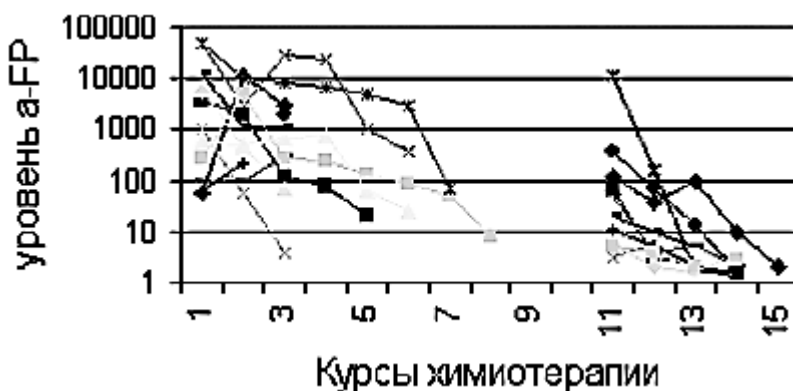


Рис.2. Динамика уровня АФП во время проведения комбинированного лечения больных с ГБ.

Исходный уровень АФП при ГБ, как правило, был высоким и в процессе лечения снижался до нормы (рис.2). При лечении детей с ГБ 4 ст. не всегда отмечалось выраженное снижение АФП на фоне проведения химиотерапии. При ГЦР в случае изначально высокого уровня АФП также отмечалось его снижение в процессе комбинированного лечения (рис.3).

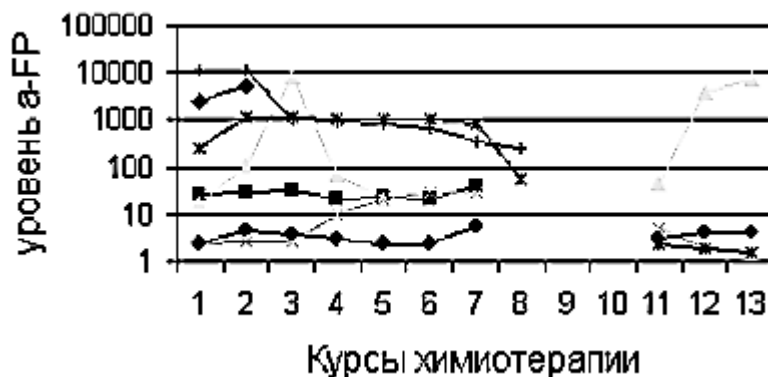


Рис. 3. Динамика уровня АФП во время проведения комбинированного лечения больных с ГЦР.

В настоящее время из 22 больных с ГБ живы 15, из них два пациента с III ст. и один с IV ст. находятся на этапе предоперационной химиотерапии. Из 7 больных с ГЦР живы 4 (рис.4). При ретроспективном изучении не удовлетворительный результат лечения одного пациента со II ст. ГБ, получавшего лечение в 1991 г., вероятнее всего, связан с неадекватностью химиотерапии и объемом проведенной операции. У одного больного с ГБ III стадии заболевания отмечен поздний местный рецидив опухоли через 4 года после окончания комбинированного лечения. Рецидивная опухоль появилась в области пересечения печени с нижней полой веной, что, вероятнее всего, было обусловлено сомнительной радикальностью операции в этой зоне. Выживаемость детей с ГБ в зависимости от стадии процесса представлена в рис.5.

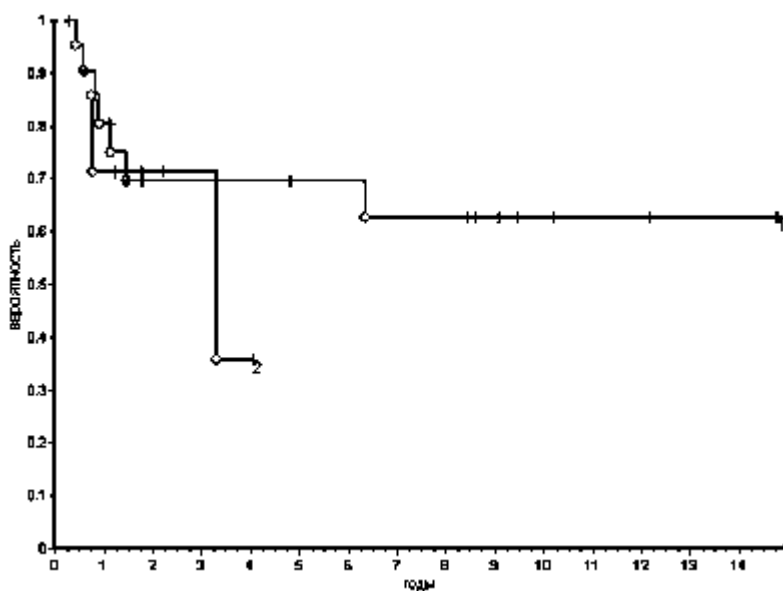


Рис. 4. Общая выживаемость детей с первичными злокачественными опухолями печени.

1. Гепатобластома: всего-22, живы -15  $S=0.63$   $se(0.10)$
2. Гепатоцеллюлярный рак: всего -7, живы - 4  $S=0.36$   $se(0.18)$

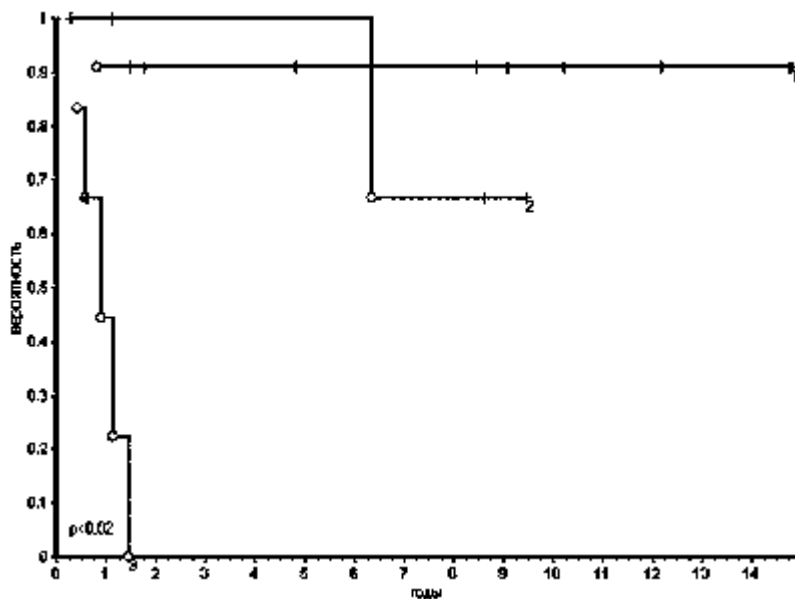


Рис. 5. Общая выживаемость больных с ГБ в зависимости от стадии процесса.

1. II ст. всего – 11, живы – 10  $S=0.91$   $se(0.9)$

2. III ст. всего – 5, живы – 4  $S=0.67$   $se(0.21)$

3. IV ст. всего – 6, ;живы – 1  $S=0$

Таким образом, проведение неадьювантной химиотерапии позволяет существенно уменьшить объем опухоли и выполнить радикальное оперативное вмешательство. Схемы химиотерапии, предусмотренные протоколами НВ-89, SIOPEL-98 (доксорубин+цисплатин и доксорубин+цисплатин+ифосфамид) дают возможность надеяться на хороший результат при ГБ I,II,III стадии. ГЦР менее чувствителен к химиотерапии и даже при хорошей регрессии опухоли необходимо стремиться к выполнению анатомических типовых резекций печени (гемигепатэктомии). Как свидетельствуют литературные данные, нередко опухоли печени остаются нерезектабельными после химиотерапии [12,13]. При персистирующих неоперабельных первичных или рецидивных опухолях печени предложен целый ряд терапевтических подходов: перевязка печеночной артерии, катетеризация печеночной артерии для последующей регионарной химиотерапии, транскатетерная артериальная химиоэмболизация, чрезкожная алкоголизация опухоли, гипертермия, криотерапия и др.[14,15,16]. Наиболее радикальным и обнадеживающим методом лечения при поражении обеих долей печени или мультифокальном росте опухоли является пересадка печени [17,18]. Серьезной проблемой остается лечение детей с отдаленными метастазами опухолей печени. Определенная надежда в этом плане возлагается на интенсификацию химиотерапевтических режимов, генную терапию и иммунотерапию [19,20].

### Литература

1. Баиров Г.А., Пугачев А.Г. , Шапкина А.П. Хирургия печени и желчных протоков у детей. – Л.: Медицина, 1970, с. 113-164.
2. Акоюн В.Г. Хирургическая гепатология детского возраста. – М.: Медицина, 1982, с. 274 –289.
3. Дурнов Л.А. Опухоли печени у детей. - М.: Медицина , 1980. - 168 с.
4. Черствой Е.Д., Кравцова Г.И., Фурманчук А.В. и др. Опухоли и опухолеподобные процессы у детей. – Мн.: ООО „Асар”, 2002, с. 289 – 308.
5. Pizzo Philip A., Poplack David G.. Principles and Practice of Pediatric Oncology. – Philadelphia: J.B. Lippincott Co., 1993, p. 697 – 711.

6. Plowman P.N., Pinkerton C. R. Paediatric Oncology. London: Chapman and Hall Medical, 1992, p. 409 – 431.
7. Pizzo P.A., Horowitz M.E., Poplack D.G., et al. Solid tumors of childhood. In: Cancer. Principles and practice of oncology, 4th ed. De Vita V.T., Hellman S., Rosenberg S.A., editors. Philadelphia: J.P. Lipincott Company, 1993. p.1760 – 1765.
8. Schweinitz D.,Burger D., Weinel P., Mildenberger H. Die Therapie maligner Lebertumoren des Kindesalters. Klin. Padiatr., 1992, N204, p. 214 – 220.
9. Douglass E.C., Reynolds M., Finegold M., et al. Cisplatin, vincristin, and fluorouracil therapy for hepatoblastoma: a Pediatric Oncology Group study. J Clin Oncol., 1993; N11 p. 96 – 99.
10. Perilongo G., Plaschkes J., Brown J., et al. Response of hepatoblastoma to pre-operative chemotherapy with cisplatin and doxorubicin PLADO in the International Society of Pediatric Oncology (SIOP) Liver Tumors Study. Proc Annu Meet Am Soc Clin. Oncol., 1995, N14 p. 444.
11. Greenberg M.L., Filler R.M. Hepatic tumors. In Pizzo P.A., Poplack D.G. Principles and practice of pediatric oncology, editors.. Philadelphia: Lippincott-Raven, 1997, p. 717-732.
12. Liu CH, Fan SY Nonresectional therapies for hepatocellular carcinoma. Am J Surg 1997;173:358-65
13. Tang ZY, Yu YQ, Zhou XD et al. Cytoreduction and sequential resection for surgically verified unresectable hepatocellular carcinoma: evaluation with analysis of 72 cases. World J Surg 1995;19:784-89
14. Golladay ES, Mollitt DL, Osteen PK et al. Conversion to resectability by intra-arterial infusion chemotherapy after failura of systemic chemotherapy. J Pediatr Surg 1985;20:715-17
15. Yang R, Galliani CA, Rescorla FJ et al. Comparison of various hepatic devascularization methods in the treatment of liver cancer. Surg Forum ; 1992;43: 443-47
16. Yang R, Reilly GR, Rescorla FJ et al. High intensity focused ultrasound in the treatment of experimental liver cancer. Arch Surg 1991; 126:1002-10
17. Superina R. Results of liver transplantation in children with unresectable liver tumors. J Pediatr Surg 1996;31:835-39
18. Achilleos OA, Buist LJ, Delly DA et al. Unresectable hepatic tumors in childhood and the role of liver transplantation. J Pediatr Surg 1996;31:1563-67
19. Panis Y, Rad RK, Boyer O et al. Gene therapy for liver tumors. Surg Oncol Clin North Am 1996;5:461-73
20. Yang R, Liu Q, Rescorla FJ, Grosfeld JL. Experimental liver cancer: improved response after hepatic artery ligation and infusion of tumor necrosis factor alpha and interferon gamma. Surgery 1995; 118: 768-74