

*О.О. Руммо, В.В. Кирковский, С.В. Коротков*

## **Методические аспекты назогастроинтестинальной интубации при острой кишечной непроходимости различной этиологии**

*Белорусский государственный медицинский университет  
УЗ «9 городская клиническая больница» г. Минска*

Методические аспекты назогастроинтестинальной интубации при острой кишечной непроходимости различной этиологии.

Проведенный анализ существующих методик интубации желудочно-кишечного тракта показал, что выполнение декомпрессии с использованием зондов различной конструкции сопровождается рядом серьёзных осложнений и неблагоприятных для пациентов последствий. Приведенные данные свидетельствуют, что при выполнении декомпрессии кишечника предпочтение следует отдавать закрытой антеградной методике с использованием разработанного в Республике Беларусь трёхпросветного назогастроинтестинального зонда, конструктивные особенности которого предотвращают развитие осложнений, связанных с техническими аспектами интубации и позволяют реализовать комплексную методику энтеральной терапии в полном объёме.

Ключевые слова: кишечная непроходимость, интубация кишечника.

Согласно современной концепции абдоминального сепсиса при илеусе различной этиологии, необходимость дренирования первичного очага инфекции – паретически изменённой тонкой кишки – является одним из важнейших этапов лечения этой патологии. Выполнение эффективной декомпрессии кишечника (рис.1) механически эвакуирует из его просвета токсическое содержимое, позволяя снизить вклад кишечного фактора в формирование эндогенной интоксикации и предотвращая его повреждающее действие на слизистую кишечника; приводит к снижению внутриполостного и внутрибрюшного давления, что сопровождается восстановлением микроциркуляции в кишечной стенке и улучшает системную гемодинамику за счёт ликвидации интраабдоминальной гипертензии. Одновременно с устранением основных патогенетических механизмов синдрома энтеральной недостаточности (СЭН), адекватная интубация кишечника позволяет проводить его патогенетическую медикаментозную терапию и раннее энтеральное питание [1, 6, 8, 9, 10, 15, 16].

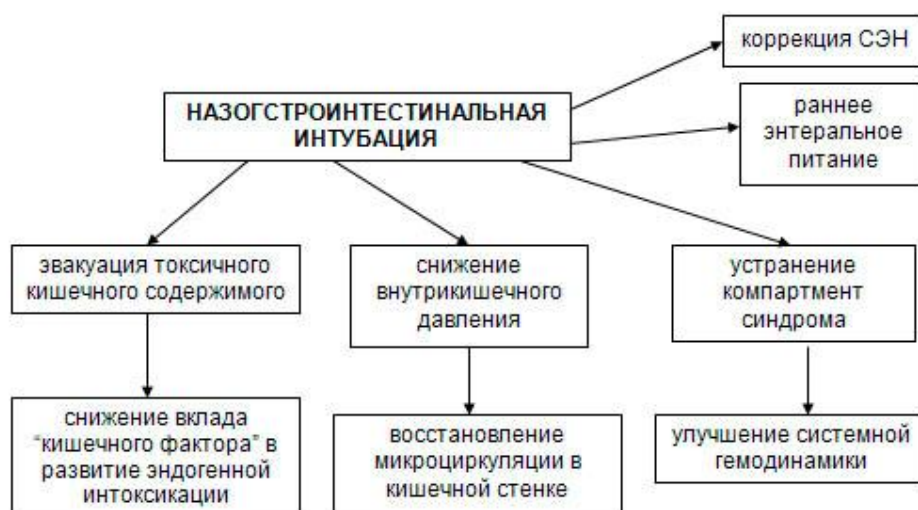

Рисунок 1 – патогенетические эффекты назогастроинтестинальной интубации

В настоящее время предложено множество способов и методик декомпрессии тонкой кишки, которые условно разделены на одномоментные и длительные, открытые и закрытые. При этом, многие из них имеют историческое значение [1, 12].

Наиболее простой в исполнении и не требующая специальных устройств является методика, так называемого, “сдаивания” кишечного содержимого в проксимальном или дистальном направлении во время оперативного вмешательства. Применение такой методики весьма ограничено, т.к. она не только не позволяет осуществлять адекватную декомпрессию кишечника, но и довольно травматична, и способствует усугублению пареза кишечника и дисбактериоза [1, 8].

В настоящее время также практически не выполняются из-за низкой декомпрессионной эффективности и часто развивающейся несостоятельности швов в месте пункции кишки так называемые одномоментные “пункционно-выдавливающие” методики [1, 3].

Особое место в экстренной хирургии отводится открытым методикам интубации ЖКТ путём введения зондов разной конструкции через искусственные свищи желудочно-кишечного тракта.

Выполнение интубации желудочно-кишечного тракта через гастростому по Дедереру Ю.М. (рис. 2) приводит к эффективной декомпрессии ЖКТ [1, 8].

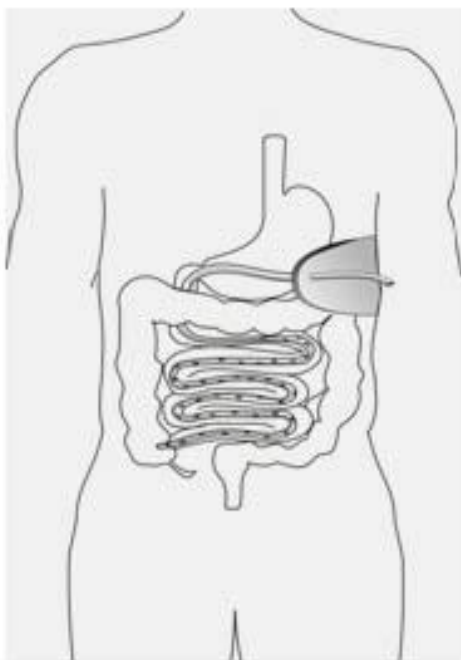


Рисунок 2 – гастроинтестинальная интубация по Дедереру Ю.М.

При этом, хорошо разгружаются проксимальные отделы, что предотвращает риск регургитации и аспирации желудочного содержимого. Применение этой методики хорошо переносится больными вследствие отсутствия назогастрального зонда и способствует их ранней активизации. Тем не менее, данная методика не лишена и отрицательных моментов (таб. 1), связанных: с удлинением времени операции при наложении стомы, с риском инфицирования брюшной полости, а также возможностью развития гнойных осложнений со стороны послеоперационных ран. Попадание агрессивной желудочной среды на кожу вокруг стомы может вызвать её мацерацию, что повышает риск отхождения стомы в живот. Наличие желудочного свища приводит к инвалидизации пациентов и обуславливает необходимость повторной операции по его закрытию.

Таблица 1 - недостатки открытых методик интубации ЖКТ.

1.	Удлинение длительности операции вследствие наложения стомы
2.	Гнойно-септические осложнения со стороны брюшной полости
3.	Гнойно-септические осложнения со стороны послеоперационной раны
4.	Мацерация кожи вокруг раны (при высоких свищах ЖКТ), риск несостоятельности стомы
5.	Недостаточная декомпрессия проксимальных отделов ЖКТ (ретроградные методики интубации)
6.	Инвалидизация больных вследствие наличия стомы
7.	Необходимость выполнения повторной операции по закрытию свища

Применение методики ретроградной интубации тонкой кишки через илеостому по Житнюку И.Д. [1, 8] (рис.3), также является простым и эффективным способом декомпрессии тонкой кишки и позволяет использовать зонды любой конструкции и длины.

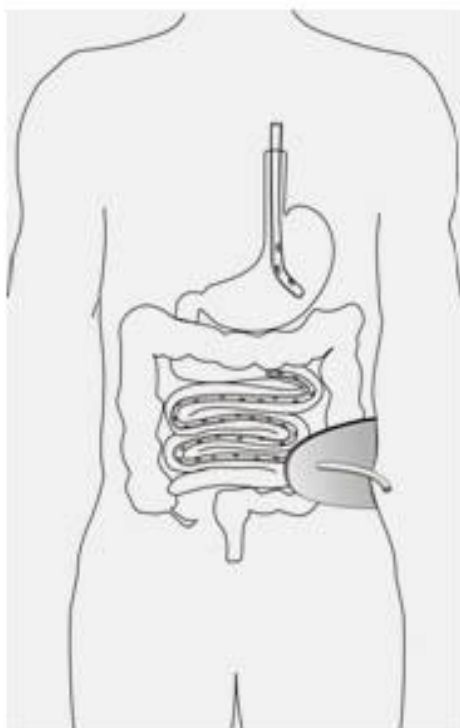


Рисунок 3 - ретроградной интубации тонкой кишки через илеостому по Житнюку И.Д.

Тем не менее, такая методика также не лишена интра- и послеоперационных осложнений, связанных со вскрытием просвета желудочно-кишечного тракта (таб.1). Фиксация тонкой кишки к передней брюшной стенке в области энтеростомы может сопровождаться её перегибами, и привести к несостоятельности свища. Выполнение интубации этим способом не обеспечивает эффективную эвакуацию содержимого из проксимальных отделов ЖКТ, что нередко сопровождается рвотой и требует дополнительной постановки назогастрального зонда для разгрузки верхних отделов ЖКТ. Недостаточная разгрузка проксимального отдела тонкой кишки в свою очередь исключает возможность проведения раннего энтерального питания, являющегося неотъемлемой частью терапии илеуса.

Антеградная интубация тонкой кишки через еюностому по Baker J.W. (рис.4) [1, 8, 14] позволяет выполнить её эффективное дренирование до илеоцекального угла.

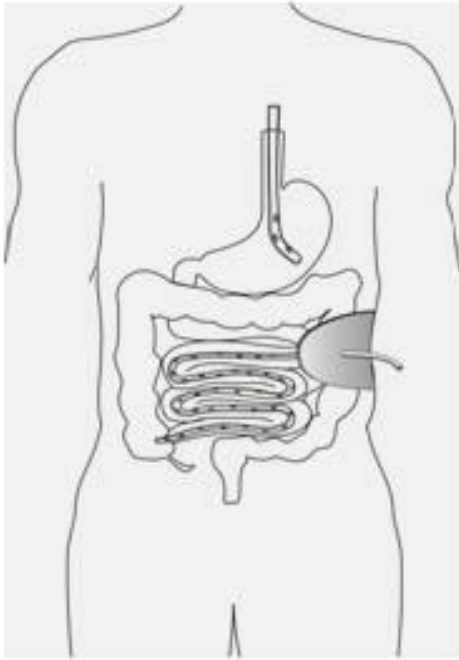


Рисунок 4 – интубация тонкой кишки через еюностому по Baker J.W.

После удаления зонда наличие высокой энтеростомы сопровождается большими потерями химуса и мацерацией кожи вокруг свища. Методика также не лишена недостатков, связанных с необходимостью дополнительной постановкой постоянного зонда в желудок и с риском развития гнойных послеоперационных осложнений со стороны послеоперационных ран.

Достаточно широкое распространение получил способ, разработанный детскими хирургами Мишаревым О.С. и Трояном В.В. – трансцекальной интубации тонкой кишки [14] (рис. 5).

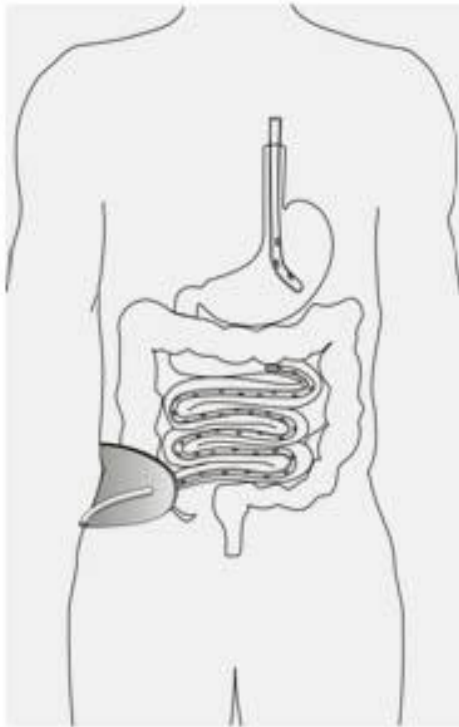


Рисунок 5 – трансцекальной интубации тонкой кишки

Цекостомия проста в исполнении, не приводит к деформации кишечника в области стомы. Отделяемое менее агрессивное и не мацерирует кожу, а свищи в большинстве случаев закрываются самостоятельно. Тем не менее, при применении данного метода часто возникают трудности при проведении зонда через баугиневую заслонку. Эта методика не лишена недостатков, описанных при ретроградной интубации по Житнюку И.Д. и не исключает риск развития осложнений, связанных со вскрытием просвета кишечника во время операции (таб.1). В этой связи, в современной абдоминальной хирургии способы открытой интубации тонкой кишки через гастро-, энтеро-, цeko-, аппендико-, трансверзо- и сигмостомы применяются весьма ограниченно.

Как показали исследования Ерюхина И.А. и соавт.. (1999), применение открытых способов декомпрессии тонкой кишки приводит к увеличению летальности по сравнению с закрытыми методиками в 2-3 раза [3]. Поэтому выполнение таких методик интубации возможно только при наличии противопоказаний к закрытой интубации ЖКТ [1, 3].

Наиболее обоснованными и эффективными в настоящее время считаются методики закрытой интубации желудочно-кишечного тракта путем введения зондов различных конструкций через естественные анатомические образования без вскрытия просвета полых органов [4, 14]. Использование таких методик позволяет избежать осложнений открытых методик, связанных с наложением искусственного кишечного свища. При этом, их использование позволяет быстрее устранить основные патогенетические механизмы энтеральной недостаточности, но и создать благоприятные условия для их патогенетической коррекции [1, 5, 13].

Впервые, по сводным данным Петрова В.П. и соавт. [9], к проведению тонкого желудочного зонда через нос у больных с перитонитом прибегнул голландский хирург Westermann в 1910 г.. Много сделал в разработке этого метода американский хирург O. Wangesteen (1935). В нашей стране первым указал на целесообразность использования тонкого зонда для опорожнения желудка Н.И. Напалков (1927), а впервые применил эту процедуру у больных А.П. Надеин (1931). С началом производства длинных тонких резиновых зондов (Miller — Abbott, 1934; Harris, 1944; Cantoi, 1946) в 40-х годах стали применять интубацию тонкой кишки. В дальнейшем было разработано большое число конструкций зондов и приспособлений для их проведения [1, 5, 8, 12, 13, 14].

Говоря о показаниях к декомпрессии кишечника, необходимо отметить, что в современной литературе по этому поводу существует широкий спектр разноречивых мнений. Так, K.W. Waclawicyek [15] считает обязательной интубацию тонкой кишки во всех случаях кишечной непроходимости и перитонита независимо от стадии процесса. Большинство авторов сходятся во мнении, что декомпрессию кишечника необходимо выполнять при наличии признаков энтеральной недостаточности [12]. По мнению Шороха Г.П. и соавт. [2], показаниями к назоинтестинальной интубации в условиях острой кишечной непроходимости и перитонита являются: переполнение содержимым приводящих кишечных петель с расширением кишки до 4,5-5 см в диаметре; резекция кишки с анастомозом; распространенный спаечный процесс, особенно сопровождающийся обширным и множественным повреждением серозного покрова тонкой кишки; повторные операции по поводу ОКН; распространённый перитонит в токсической и терминальной стадии. Ранняя спаечная кишечная непроходимость; послеоперационный перитонит; множественные ранения кишечника; дряблость, синюшно-багровый цвет кишки, отсутствие ее перистальтики после удаления кишечного содержимого; наличие темных поперечных полос под серозной оболочкой, свидетельствующие о разрыве вен и кровоизлияния вследствие растяжения кишки; огнестрельные ранения брюшной полости с повреждением полых органов – также являются показанием к декомпрессии кишечника [9]. По мнению Сапожкова А. Ю. и Никольского В. И. [11] существуют абсолютные и относительные показания для дренирования кишечника. Ряд авторов считает о целесообразности индивидуального подхода к интубации ЖКТ [2, 9].

Одним из способов закрытого дренирования ЖКТ является методика ретроградной трансанальной интубации тонкой кишки [1, 8, 14]. Тем не менее, при её выполнении возникают трудности, связанные с проведением зонда через селезёночный угол и баугиневую заслонку. Для облегчения проведения зонда через селезёночный угол и предотвращения риска повреждения рядом расположенных анатомических структур необходима, наряду с расширением операционной раны кверху, мобилизация селезёночного угла. Это удлиняет время оперативного вмешательства и усугубляет операционную травму, что крайне нежелательно при тяжёлом состоянии больных при запущенной кишечной непроходимости и перитоните [1, 8, 14]. С другой стороны, при возникновении трудностей при проведении зонда через баугиневую заслонку,

необходимо использовать проводник, который вводится в слепую кишку через разрез в терминальном отделе подвздошной кишки. Кроме технических трудностей, при выполнении данной методики всегда возникает необходимость дополнительного дренирования проксимальных отделов ЖКТ. Важно учитывать и тот факт, что просвет зондов в толстой кишке быстро obturруется калом и перестаёт дренировать кишечник [1, 8, 14].

Методом выбора дренирования желудочно-кишечного тракта при острой хирургической патологии органов брюшной полости является методика назогастроинтестинальной интубации [4].

Тем не менее, применение для этих целей стандартных однопросветных назоэнтеральных зондов, приводит к перераспределению кишечного содержимого и диссеминации штаммов микроорганизмов из терминальных отделов подвздошной кишки в проксимальном направлении [1, 5, 13]. При этом, переполнение желудка кишечным содержимым приводит к рвоте и увеличивает риск аспирации в дыхательные пути. Это требует постановки дополнительного назогастрального зонда. Кроме того, инфицирование желудка кишечной микрофлорой увеличивает риск развития эрозивно-язвенного гастродуоденита и эзофагита. Больные тяжело переносят нахождения двух зондов в носовых ходах, что затрудняет их раннюю активизацию и повышает риск развития легочных осложнений. Кроме того, этим больным невозможно проводить энтеральную коррекцию; основная часть вводимых препаратов по пути наименьшего сопротивления попадает в желудок [1, 5, 13].

Применение зондов, разработанных в течение двух последних десятилетий, содержащих два декомпрессионных канала – желудочно-дуоденальный и кишечный, обеспечивает более эффективное дренирование ЖКТ по сравнению с однопросветными зондами [7]. Однако, при использовании зондов такой конструкции, остаются нерешённые проблемы, связанные с перераспределением кишечного содержимого из дистальных отделов в проксимальные, а также попадание основной массы лекарственных препаратов в проксимальные отделы тонкой кишки при их введении в кишечный канал зонда.

Таблица 2 - недостатки одно- и двухканальных зондов.

Недостаток		Последствия
<b>Одноканальные зонды</b>		
1.	переполнение желудка кишечным содержимым	- рвота - возрастание риска аспирации содержимого ЖКТ в дыхательные пути
2.	диссеминация штаммов микроорганизмов из терминальных отделов подвздошной кишки в проксимальном направлении	- дисбиоз - инфицирование желудка и пищевода, риск развития эрозивно-язвенного гастродуоденита и эзофагита
3.	необходимость постановки дополнительного назогастрального зонда	- тяжелая переносимость нахождения двух зондов в носовых ходах - поздняя активизация после операции - повышение риска развития легочных осложнений
4.	невозможность проведения энтеральной коррекции	- основная часть вводимых препаратов по пути наименьшего сопротивления попадает в желудок
<b>Двухканальные зонды</b>		
5.	перераспределением кишечного содержимого из дистальных отделов тонкой кишки в проксимальные	- дисбиоз
6.	попадание основной массы лекарственных препаратов в проксимальные отделы тонкой кишки при их введении в кишечный канал зонда	- неадекватная терапия синдрома энтеральной недостаточности



Изучение результатов назогастроинтестинальной интубации с применением трёхпросветного зонда оригинальной конструкции (патент РБ № 5204 от 25.10.96) [13] (рис. 6) у 48 больных с ОКН различной этиологии показал, что применение такой методики благоприятно влияет на выздоровление пациентов, а также позволяет реализовать программу энтеральной терапии в полном объёме.

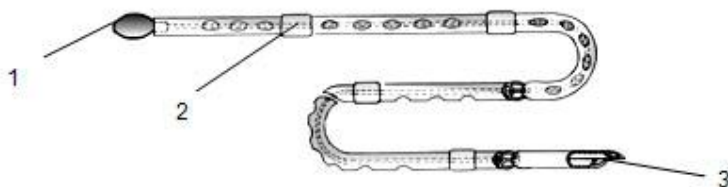


Рисунок 6 – трёхпросветный назогастроинтестинальный зонд (патент РБ № 5204 от 25.10.96) 1 – олива, 2 – утолщения, 3 – трёхлопастная перегородка

Такие конструктивные особенности зонда, как перегородка трехлопастной конфигурации придавали зонду дополнительную жесткость и упругость; наличие трех каналов позволяло проводить отдельную декомпрессию интубированных отделов ЖКТ, равномерно распределять вводимые коррегирующие растворы и препятствовало диссеминации кишечной микрофлоры из дистальных отделов тонкой кишки в проксимальные [5, 13]. Тем не менее, анализ методических аспектов назогастроинтестинальной интубации с использованием предложенного зонда показал, что имелись трудности и осложнения при его постановке. Они связаны прежде всего, с травматизацией кишечной стенки и трудностью проведения подобных зондов через *flexura duodenojejunalis*.

У 3 больных (6,25%) с искривлением носовой перегородки отмечалось носовое кровотечение вследствие травматизации слизистой носовых ходов дополнительными утолщениями по ходу зонда, предназначенных для захвата и облегчения его проведения по кишечнику. У 7 больных (14,6%) при проведении зонда по кишечнику была травмирована стенка кишки за счёт чрезмерного усилия при захвате за оливу с целью предотвращения её выскальзывания из рук хирурга. При этом у 3 больных (6,25%) отмечалась десерозация кишки с образованием внутрстеночных гематом. У 4 больных (8,3%) вследствие травматизации слизистой происходило выделение крови по зонду в связи с повреждением подслизистых сосудов. У 1 (2,0%) такого больного, при хорошо выполненной новокаиновой блокаде корня брыжейки тонкой кишки и глубокой общей анестезии произошло снижение АД, что было связано с усугублением эндотоксикоза за счёт усиления транслокации микроорганизмов и их токсинов через повреждённый энтерогематический барьер. Как оказалось, дистальная часть зонда с оливой не обладала достаточной подвижностью. Это приводило к задержкам при проведении зонда по изгибам забрюшинной части двенадцатиперстной кишки у 2 больных (4,17%) и через *flexura duodenojejunalis* у 1 больного (2%).

При извлечении зонда, у 6 больных (12,5%) обнаруживались его перегибы и скручивание по оси в дистальной части, что свидетельствовало о его недостаточной жёсткости и упругости.

Выявленные недостатки послужили предпосылкой для усовершенствования конструкции зонда, позволившие избежать вышеперечисленных неблагоприятных последствий интубации.

Усовершенствованный зонд (патент РБ № 2151 от 27.12.2004) [5] представляет собой полихлорвиниловую термолабильную трубку (рис. 7) диаметром 0,8 см и длиной 300 см без дополнительных утолщений на рабочей части, что уменьшает травматизацию слизистой и облегчает прохождения зонда в области физиологических сужений.




Рисунок 7 – Зонд трёхпросветный для назогастроинтестинальной интубации: а) вид зонда, б) схема устройства.

По всей длине зонда идёт перегородка трёхлопастной конфигурации, разделяющая его на 3 канала. Один канал зонда дренирует желудок и 12п.кишку, второй – тощую, третий – подвздошную. По боковой поверхности каждого канала расположены отверстия по 2 мм в диаметре на расстоянии 5 см друг от друга с учётом физиологической протяжённости интубируемых отделов. Это позволяет проводить раздельную адекватную декомпрессию всех интубированных отделов ЖКТ, препятствует диссеминации кишечной микрофлоры из дистальных отделов тонкой кишки в проксимальные и даёт возможность изучать патобиологические нарушения на различных уровнях ЖКТ с последующей их адресной коррекцией в зависимости от выявленных нарушений.

Для создания необходимой жёсткости и упругости зонда с целью предотвращения его перегибов и скручиваний в просвет его проводится металлическая струна из нержавеющей стали.

Утолщение в проксимальном отделе служит меткой завершения интубации, за которую также осуществляется фиксация зонда.

Для удобства проведения зонда во время операции и сокращения длительности оперативного вмешательства, предотвращения травматизации стенки тонкой

кишки и придания хорошей мобильности дистальной части зонда была разработана олива оригинальной конструкции (рис. 8).




Рисунок 8 – олива: а) вид оливы, б) схема устройства.

Олива зонда состоит из 2-х цилиндров, гантелевидно соединенных перемычкой, захват за которую со стороны серозной оболочки тонкой кишки предотвращает выскальзывание зонда из рук оперирующего хирурга, что значительно облегчает его проведение по кишке. Причём, хорошая подвижность дистального цилиндра оливы за счёт нахождения его на перемычке позволяет беспрепятственно проходить физиологические изгибы в 12 п.к..

Применение зонда такой конструкции позволило избежать вышеперечисленных осложнений назогастроинтестинальной интубации.

Необходимо отметить, что наряду с конструктивными особенностями зонда, позволяющими избежать осложнений этой манипуляции, важным методическим аспектом проведения назогастроинтестинальной интубации кишечника, является деликатность её выполнения и согласованность действий оперирующей бригады, что позволяет добиться успеха при её выполнении.

Проведенный анализ методик интубации желудочно-кишечного тракта показал, что применение открытых методик декомпрессии сопровождается рядом серьёзных осложнений, связанных с формированием искусственного свища ЖКТ и вскрытием просвета полого органа во время операции – развитие гнойных осложнений со стороны послеоперационных ран и брюшной полости, инвалидизация больных ввиду наличия кишечного свища и необходимость повторной операции по его закрытию.

В тоже время, использование закрытых методик интубации с применением одно- и двухканальных зондов также сопровождается неблагоприятными для пациентов последствиями, связанными с контаминацией просвета начальных отделов тонкой кишки и желудка микрофлорой, в норме вегетирующей в подвздошной и начальных отделах толстой кишки, перераспределением кишечного содержимого из дистальных отделов тонкой кишки в проксимальные и их переполнением, что сопровождается рвотой и аспирационными легочными осложнениями, повышает риск развития эрозивно-язвенных процессов в пищеводе, желудке и 12п.к.. Применение зондов такой конструкции также не позволяет реализовывать методики коррекции синдрома энтеральной недостаточности после операции.

Приведенные данные свидетельствуют, что при выполнении декомпрессии кишечника предпочтение следует отдавать закрытой антеградной методике. Для этой цели целесообразно использовать трёхпросветный зонд, который обеспечивает адекватное поэтажное дренирование желудка, 12п.к. и всех отделов тонкой кишки, и позволяет реализовать программу интраинтестинальной терапии и раннего послеоперационного энтерального питания в полном объёме. Конструктивные особенности зонда предотвращают развитие осложнений, связанных с техническими аспектами интубации.

#### Литература

1. Гаин, Ю. М. Синдром энтеральной недостаточности при перитоните: теоретические и практические аспекты, диагностика и лечение / Ю. М. Гаин, С. И. Леонович, С. А. Алексеев. Молодечно, 2001. 265 с.
2. Диагностика, хирургическая тактика и лечение острой кишечной непроходимости неопухолевого генеза / Г. П. Шорох, И. И. Пикиреня, С. Г. Шорох; под ред. Г. П. Шороха // Декабрьские чтения по неотложной хирургии. Минск, 2000. Т. 5. С. 7–30.
3. Ерюхин, И. А. Кишечная непроходимость: рук. для врачей / И. А. Ерюхин, В. П. Петров, М. Д. Ханевич. СПб., 1999. 443 с.
4. Завада, Н. В. Неотложная хирургия органов брюшной полости: стандарты диагностики и лечения / Н. В. Завада. Минск: БелМАПО, 2005. 117 с.
5. Зонд трёхпросветный для назогастроинтестинальной интубации: пат. №2151 Респ. Беларусь, МПК 7 А 61М 25/14 / В. В. Кирковский [и др.]; заявитель Бел. гос. мед. ун-т – № и 20040633; заявл. 27.12.2004; опубл. 01.06.2005 // Афіцыйны бюл. / Нац. цэнтр інтэлектуал. уласнасці. 2005. Т. 46, № 3. Ч. 2. С. 23.
6. Илюкевич, Г. В. Абдоминальный сепсис: новый взгляд на нестареющую проблему / Г. В. Илюкевич // Мед. новости. 2001. № 9. С. 35–41.
7. Луфт, В. М. Руководство по клиническому питанию больных в интенсивной медицине / В. М. Луфт, А. Л. Костюченко, И. Н. Лейдерман. СПб.; Екатеринбург: Изд-во «Фарм Инфо», 2003. 325 с.
8. Нечаев, Э. А. Дренирование тонкой кишки при перитоните и кишечной непроходимости / Э. А. Нечаев, А. А. Курыгин, М. Д. Ханевич. СПб.: Росмедполис, 1993. 237 с.
9. Петров, В. П. Интубация тонкой кишки при лечении больных перитонитом и кишечной непроходимостью / В. П. Петров, И. В. Кузнецов, А. А. Доленикова // Хирургия. 1999. № 5. С. 41–44.
10. Савельев, В. С. Перитонит / В. С. Савельев, Б. Р. Гельфанд, М. И. Филимонова. М.: Литтра, 2006. 205 с.
11. Сапожков, А. Ю. Декомпрессия кишечника / А. Ю. Сапожков, В. И. Никольский. Пенза, 1992. 138 с.
12. Технические аспекты назоинтестинальной интубации / Б. К. Шуркалин [и др.]. Хирургия. 1999. № 1. С. 50–52.
13. Трёхпросветный желудочно-кишечный зонд / Г. П. Шорох [и др.] // Афіц. бюл. 1998. № 2. С. 35–36.
14. Троян, В. В. Декомпрессия и шинирование тонкой кишки при функциональной кишечной непроходимости у детей / В. В. Троян, Э. М.

Колесников. Минск, 2003. 30 с.

15. Waclawiczec, H. W. Experience with operations of mechanical ileus / H. W. Waclawiczec // Langenbecks. Arch. Chir. 1987. Bd. 370, № 1. S. 37–52.