

ОТДАЛЕННЫЕ РЕЗУЛЬТАТЫ ИССЕЧЕНИЯ, ЭКСТРАДУОДЕНИЗАЦИИ ЯЗВЫ, ПОПЕРЕЧНОЙ ДУОДЕНОПЛАСТИКИ ПРИ КРОВОТОЧАЩЕЙ ПЕНЕТРИРУЮЩЕЙ ДУОДЕНАЛЬНОЙ ЯЗВЕ

Городская клиническая больница скорой медицинской помощи, г. Минск

Изучены отдаленные результаты иссечения, экстрадуоденизации кровоточащей, пенетрирующей дуоденальной язвы, поперечной дуоденопластики у 44 пациентов. При оценке по шкале Visik отличный результат получен у 41 пациента (93,2%), хороший-у 1 (2,3%), удовлетворительный-у 2 (4,5%). При изучении качества жизни (опросник SF-36 Health Survey) выявлено статистически значимое улучшение состояния здоровья по сравнению с показателями до операции ($p < 0,05$). Физический компонент здоровья увеличился на 13,4 балла, психический-на 22,9 балла. Разработанный метод может применяться при дуоденальной язве, осложненной кровотечением и пенетрацией.

Ключевые слова: *язва двенадцатиперстной кишки, кровотечение, пенетрация, отдаленные результаты.*

G.A. Solomonova

LONG-TERM RESULTS OF DUODENAL RESECTION, EXTERIORIZING OF THE ULCER BASE FROM DUODENAL LUMEN, DIAMETRICAL DUODENOPLASTY OF BLEEDING PENETRATING DUODENAL ULCER

There were analyzed the long-term results of 44 patients' resection, exteriorizing from duodenal lumen of the penetrating duodenal ulcer base, diametrical duodenoplasty. According to Visik score 41 patients demonstrated excellent results (93,2%), 1 patient – good results (2,3%), 2 patients-satisfactory results (4,5%). Life quality analysis (SF-36 Health Survey questionnaire) revealed statistically significant health status improvement as compared with rates before operation ($p < 0,05$). Health physical component increased by 13,4 points, psychological – by 22,9 points. The developed method can be used for treatment of duodenal ulcer, complicated with bleeding and penetration.

Key words: *duodenal ulcer, bleeding, penetration, отдаленные результаты.*

Кровоточающая язва двенадцатиперстной кишки (ДПК) располагается чаще на задней, либо верхней стенке кишки, нередко пенетрирует в соседние органы [2, 11, 18, 21]. Иссечь такую язву не всегда представляется возможным. Поэтому применяются различные варианты резекции ДПК, выведения язвы за ее просвет (экстрадуоденизация) с последующим ушиванием дефекта стенки кишки [15, 17]. Завершается оперативное пособие пилоропластики (ПП) или дуоденопластикой (ДП). Предпочтение отдают ПП по Гейнике-Микуличу, Финнею, Джадду [7, 8]. Однако, при ПП разрушается важный в функциональном отношении орган – пилорус, что имеет свои негативные последствия [4, 8].

Для сохранения полноценной функции пилорического жома при локальных иссечениях осложненных язв ДПК, кроме его анатомической сохранности, необходимо сохранение или восстановление прямого пилородуоденального перехода, то есть сохранение прямых пилорических, экстрадуоденальных, пилородуоденальных нервных и сосудистых взаимосвязей с двенадцатиперстной кишкой [4, 13]. Немаловажным является сохранение и восстановление нормального анатомического положения и подвижности привратника в брюшной полости [8, 14]. Это достигается при выполнении дуоденопластики.

По определению В.И. Оноприева «дуоденопластика – это предельно локальное, но максимально радикальное устранение осложненных язв двенадцатиперстной кишки с сохранением привратника и полным пластическим восстановлением всех структур двенадцатиперстной кишки, привратника, поджелудочной железы и других органов, поврежденных язвой» [8].

Предложено множество методов выполнения дуоденопластики [1, 16, 17].

Несмотря на большое число отечественных и зарубежных публикаций сохраняются разногласия в отношении показаний, выбора срока и объема оперативного вмешательства, методик выполнения дуоденопластики [1, 13, 16, 17]. Совершенствование техники методов хирургического вмешательства является актуальной задачей клинической хирургии.

Цель. Изучить отдаленные результаты хирургического лечения язвы ДПК, осложненной кровотечением и пенетрацией с использованием метода иссечения, экстрадуоде-

Таблица 1 – Распределение пациентов по полу и возрасту

Возраст (в годах)	Всего		Пол			
	абс.	%	женщины		мужчины	
			абс.	%	абс.	%
<20	1	2,3	-	-	1	3,2
20-29	4	9,1	-	-	4	12,9
30-39	6	13,7	1	7,7	5	16,1
40-49	18	40,9	3	23,1	15	48,4
50-59	11	25	5	38,4	6	19,4
60-69	2	4,5	2	15,4	-	-
70-79	2	4,5	2	15,4	-	-
Итого	44	100	13	100	31	100

низации язвы, поперечной дуоденопластики.

Материал и методы

С целью оценки отдаленных результатов хирургического лечения язвы ДПК, осложненной кровотечением, обследовано 44 пациента, что составило 78,0% от числа больных, которым выполнено иссечение и ЭД язвы, поперечная ДП [12] (таблица 1). Мужчин было 31 (70,5%), женщин – 13 (29,5%). Соотношение мужчин и женщин

составило 2,4:1. Количественные данные возраста соответствовали закону нормально распределения (Shapiro-Wilk критерий W=0,97, p=0,45). Средний возраст – 45,0±11,9 (95%-ДИ: 41,5-48,7, min 19, max 75).

С момента операции в среднем прошло 1,7 лет (медиана 1,0, 25%-75% квартили-0,75-2,4, min 0,5, max 5,5).

До операции язвенный анамнез отсутствовал у 9 пациентов (20,5%). У 35 (79,5%) больных он составил в среднем 10,1 года (медиана 8,0, 25%-75% квартили-4,0-14,0, min 0,08, max 34,0). Кровотечение было повторным у 8 (18,2%), третьим – у 2 (4,5%), четвертым – у 1 (2,3%). У 2 пациентов (4,5%) были в анамнезе оперативные вмешательства по поводу пептической язвы ДПК: одному за 25 лет до госпитализации проведено иссечение прободной язвы, второму за 2 годами ранее – ушивание прободной язвы.

Показаниями к оперативному лечению явились: рецидив кровотечения у 19 пациента (43,2%), риск рецидива кровотечения – у 6 больных (13,6%), прободение язвы-у 12 (27,3%), отсутствие эффекта консервативной терапии у 7 (15,9%).

Кровопотеря легкой степени отмечена у 18 пациентов (40,9%), средней степени – у 6 (13,6%), тяжелой – у 20 (45,5%). ОК составил в среднем 1540,3 (медиана 1300,0, 25%-75% квартили – 571,0-2644,0, min 108,0; max 3940,0).

Пенетрация язвы в соседние органы была у всех пациентов: в поджелудочную железу у 16 больных (36,4%), гепатодуоденальную связку у 15 (34,1%), поджелудочную железу и гепатодуоденальную связку у 9 (20,4%), поджелудочную железу, гепатодуоденальную связку, желчный пузырь – у 2 (4,5%), поджелудочную железу, желчный пузырь – у 1 (2,3%), малый сальник – у 1 (2,3%). Стеноз был у 17 пациентов (38,6%): субкомпенсированный-у 10 больных (58,8%), компенсированный – у 7 (41,2%).

Всем пациентам выполнено иссечение и ЭД язвы, ПД, СПВ дополнительно проведена 24 больным (54,5%), 1 (2,3%) из них – в сочетании с холецистэктомией.

Отдаленные результаты хирургического лечения оценены по шкале Visik в модификации Ю.М.Панцырева [10]. В соответствии с ней по результатам лечения пациентов подразделяют на 4 группы:

1. Отличный результат. Пациент практически здоров.

Таблица 2 – Шкалы опросника SF-36 Health Survey [9]

Шкалы SF-36				
Физическое здоровье (PCS)	Physical Functioning	PF	физического функционирования	ФФ
	Role-Physical	RP	ролевого физического функционирования	РФФ
	Bodily Pain	BP	боли	Б
Психическое здоровье (MCS)	General Health	H	общего здоровья	ОЗ
	Vitality	VT	жизнеспособности	Ж
	Social Functioning	SF	социального функционирования	СФ
	Role Emotional	RE	ролевого эмоционального функционирования	РЭФ
	Mental Health	MH	психического здоровья	ПЗ

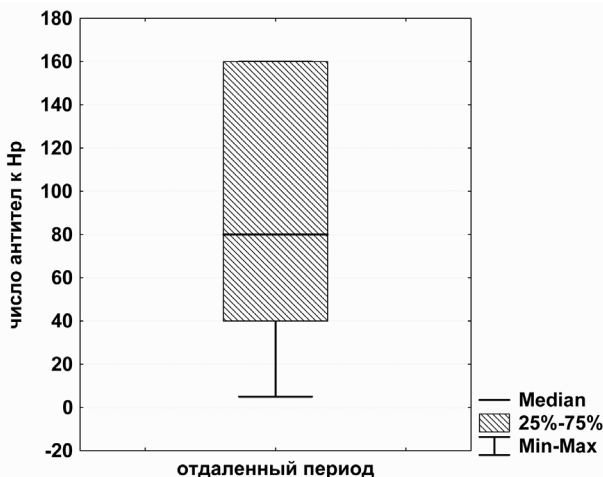


Рисунок 1 – Антитела к Hp в отдаленном периоде

■ Оригинальные научные публикации

Жалоб нет. Диету не соблюдает, динамика массы тела положительная. При эндоскопическом и рентгенологическом исследованиях нарушений не выявляется. Возможно неадекватное снижение желудочной секреции без клинических проявлений.

2. Хороший результат. Трудоспособность сохранена полностью. Возможен диспептический синдром без выраженных изменений слизистой оболочки желудка при эндоскопическом исследовании. Симптомы постваготомических и постгастрорезекционных расстройств легкой степени выраженности, купируемые диетой и медикаментозным лечением.

3. Удовлетворительный результат. Умеренно снижены жизнедеятельность и работоспособность. Пациент нуждается периодически в амбулаторном лечении, соблюдении диеты в период возникновения жалоб. Возможны симптомы постваготомических расстройств средней степени тяжести, дисфагия, гастродуоденит на фоне гиперсекреции соляной кислоты, клинические проявления язвенной болезни, рефлюкс-гастрит средней и тяжелой степени с его клиническими проявлениями.

4. Плохой результат. Операция не принесла выздоровления. Рецидив язвенной болезни подтвержден эндоскопически. Выраженный желудочный стаз вследствие стеноза выходного отдела желудка. Тяжелый рефлюкс-гастрит, другие постваготомические и постгастрорезекционные расстройства тяжелой степени. Больной нуждается в стационарном лечении, включая по необходимости повторную операцию.

Для пациента после операции имеет большое значение улучшение общего самочувствия, чувство удовлетворения жизнью в психоэмоциональном и социальном аспектах, то есть качество жизни, под которым понимают способность человека функционировать в обществе соответственно своему положению и получить удовольствие от жизни. Оценивается повседневная деятельность, социальные контакты, интеллектуальная деятельность, эмоциональная функция, экономическая обеспеченность, восприятие больным своего здоровья, а также влияние отдельных проявлений болезни и методов лечения основного заболевания на самооценку пациента [5, 6].

Для оценки качества жизни у пациентов после органосохраняющих операций была составлена анкета, которая включала следующий ряд вопросов: возникает ли необходимость лечиться; имеется ли ограничение физических нагрузок, занятий умственным трудом, трудовой деятельностью, занятий спортом, контактов с родственниками и друзьями, проведения досуга; возникает ли необходимость избегать эмоциональных нагрузок, соблюдать диету. В основу положена русская версия опросника SF-36. Опросник SF-36 один из распространенных международных общих опросников, рассчитанный на оценку качества жизни как здоровых лиц, так и больных, независимо от патологии, созданный в 80-х годах под руководством J. E. Ware и соавт. [22], считается "золотым стандартом" общих методик. Валидность опросника доказана в многочисленных отечественных и зарубежных клинических исследованиях [3, 9, 19, 20]. Результаты представляются в виде оценок в баллах по 8 шкалам, составленным таким образом, что более высокая оценка соответствует более высокому уровню качества жизни. Показатели каждой шкалы варьируют от 0 до 100 (100 представляет полное здоровье), все шкалы формируют два показателя: "физический компонент здоровья" и "психический компонент здоровья" (таблица 2) [22].

41 пациент (93,2%) жалоб не предъявляет. Они диету не соблюдают, работают на прежнем месте, практически здо-

ровы. 28 (63,6%) из них систематически злоупотребляет алкоголем, 24 (54,5%) курят. 2 (4,5%) иногда отмечают боли в эпигастрии, 1 (2,3%) - изжогу. 34 прибавили в весе в среднем на 4,9 (медиана 3,0, 25%-75% квартили - 2,0-6,0, min 1,0; max 13,0). Вес до операции у 44 составил $72,2 \pm 11,8$ (95%-ДИ: 68,6-75,8, min 45, max 98). Вес после операции у них же - $76,1 \pm 12,8$ (95%-ДИ: 72,2-80,0, min 50, max 110). Изменение места работы имело место у 2 пациентов, не связано с оперативным вмешательством в анамнезе (обусловлено низкой заработной платой).

Показатели красной крови в пределах нормы. Число эритроцитов в среднем $4,4 \pm 0,6 \cdot 10^{12}$ (95%-ДИ: 4,2-4,6, min 3,2, max 5,9). Гемоглобин составил $139,2 \pm 13,3$ г/л (95%-ДИ: 134,4-144,0, min 105, max 173). Воспалительные изменения в крови отсутствуют. Количество лейкоцитов в среднем $6,0 \cdot 10^9$ (медиана 5,7, 25%-75% квартили - 5,1-6,9, min 3,2, max 11,1). Палочкоядерные нейтрофилы составили 3,2% (медиана 3,0, 25%-75% квартили - 2,0-4,5, min 1,0; max 7,0).

Глюкоза крови в среднем $5,4 \pm 0,7$ (95%-ДИ: 5,1-5,6, min 4,0, max 6,7).

Биохимические показатели без существенных отклонений от нормы. Мочевина в среднем $4,9 \pm 1,4$ ммоль/л (95%-ДИ: 4,4-5,4, min 2,5, max 7,6). Белок - $74,3 \pm 5,4$ г/л (95%-ДИ: 72,4-76,3, min 58,0, max 84,0). Показатели α -амилазы крови повышены у 1 пациента, злоупотребляющего алкоголем. Во время операции у него были явления жирового гепатоза, хронического панкреатита. Средняя величина α -амилазы 54,3 Е/л (медиана 40,0, 25%-75% квартили - 30,0-54,0, min 15,0, max 366,0). Билирубин повышен у 1 больного с хроническим гепатитом, составил в среднем $15,9 \pm 6,7$ ммоль/л (95%-ДИ: 13,5-18,3, min 3,4; max 36,3). Трансаминазы увеличены у 2 обследованных с хроническим гепатитом, хроническим панкреатитом. АСТ в среднем составила 33,7 Е/л (медиана 25,0, 25%-75% квартили - 19,5-34,0, min 10,0, max 163,0), АЛТ - 33,4 Е/л (медиана 21,5, 25%-75% квартили - 15,5-40,5, min 6, max 161).

Свертывающая система без отклонений от нормы. Тромбоциты в среднем $216,8 \cdot 10^9$ (медиана 206,0, 25%-75% квартили - 160,0-250,0, min 99,0, max 453,0). Средние показатели АЧТВ составили $30,9 \pm 5,0$ секунд (95%-ДИ: 27,3-34,5, min 23,9, max 38,2). ПТИ в среднем были $93,3 \pm 6,9$ (95%-ДИ: 88,0-98,6, min 85, max 106). Количество фибриногена А в среднем $-3,3 \pm 1,2$ г/л (95%-ДИ: 2,3-4,4, min 2,0, max 5,2). Фибриноген Б отрицателен у всех обследованных пациентов. Международные нормализованные отношения в пределах нормы, средняя величина $1,0 \pm 0,08$ (95%-ДИ: 0,97-1,1, min 0,9, max 1,1).

Показатели желудочной секреции изучались методом рН-метрии. Секреция в базальный период: нормацидность, субкомпенсированное кислотообразование: рН в области тела в среднем 2,2 (медиана 1,5, 25%-75% квартили - 1,5-2,0, min 1,0, max 6,8), в антральном отделе - 3,2 (медиана 1,9, 25%-75% квартили - 1,5-5,5, min 1,0, max 8,0). При введении атропина сохраняется нормацидность, субкомпенсированное кислотообразование: рН в области тела 2,3 (медиана 2,0, 25%-75% квартили - 1,8-2,0, min 1,5, max 6,0), в области дна 3,7 (медиана 3,5, 25%-75% квартили - 2,0-6,0, min 1,5, max 6,5). Щелочное время в среднем 15,8 минуты (медиана 15,0, 25%-75% квартили - 10,0-20,0, min 6, max 30).

Суммарные антитела (IgA, IgG, IgM) к Hp отсутствовали у 3 пациентов, реакция была сомнительной у 1, слабо положительной - у 1, положительной - у 2, сильно положительной - у 18. Титр антител в среднем составил 1:89,8 (медиана 80,0, 25%-75% квартили - 40,0-160,0, min 5,0, max

160,0). Применение ранговой корреляции по Spearman показало наличие зависимости уровня антител к Hр от сроков, прошедших с момента операции и, соответственно, проведения антихеликобактерной терапии (сила коррелятивной связи умеренная: 0,10, $p=0,64$) (рисунок 1).

ЭГД-скопия выполнена 43 пациентам (97,7%). 1 от этого обследования отказался. Моторно-эвакуаторная функция желудка изучалась рентгенологическим методом. Указанное исследование выполнено у 37 пациентов (84,1%). Остальные от данного обследования отказались.

При оценке по шкале Visik отличный результат получен у 41 (93,2%). При эндоскопическом исследовании: пищевод проходим, слизистая бледно-розовая. Желудок обычной величины, слизистая его бледно-розовая, имелось небольшое количество тощакового содержимого. Пилорус нормальной величины, формы, активно функционирует. Луковица ДПК у всех обычной величины и формы, расправляется воздухом, умеренно деформирована у 30 (68,2%). Лигатура на задней стенке обнаружена у 1, удалена.

При рентгенологическом исследовании: у всех желудок нормальных размеров, формы, положения. Натощак небольшое количество жидкости у 3. Перистальтика активная, по обеим кривизнам (рисунок 2). Пилорус округлый, функционирует хорошо. Луковица ДПК округлой формы, хорошо расправляется, активно перистальтирует (рисунок 2). При этом умеренная деформация её отмечена у 16 (44,4%). Уменьшена в размерах она у 1 обследованного (2,7%). Эвакуация началась своевременно, протекала ритмично, парционно (рисунок 3). При обзорной рентгенографии брюшной полости через 2 часа бариевой взвеси в желудке не определяется, следы ее имеются у 16 (44,4%). Контраст равномерно выполняет петли тонкой кишки.

При ультразвуковом исследовании брюшной полости, почек выполнено 37 пациентам (90,2%). Диффузные изменения печени, поджелудочной железы имелись у 16 (43,2%).

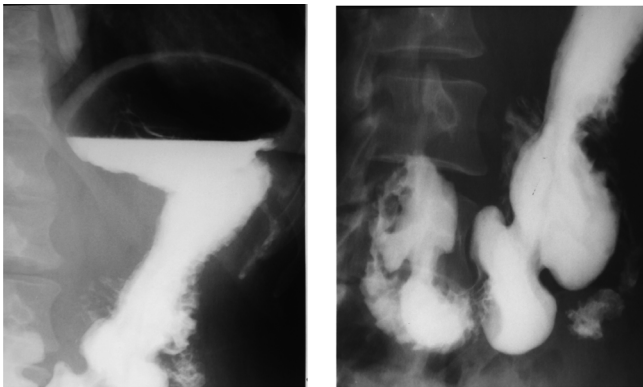


Рисунок 2 – Желудок и луковица ДПК при рентгенологическом исследовании

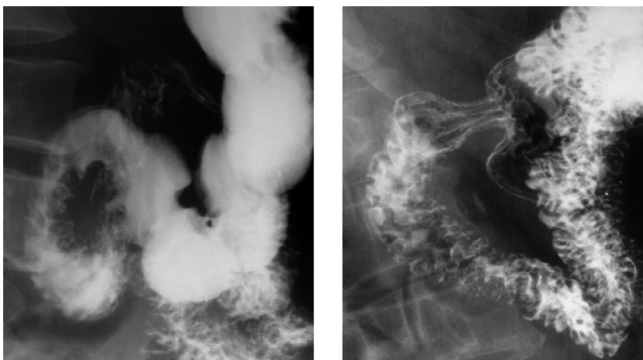


Рисунок 3 – Эвакуация бариевой взвеси из желудка

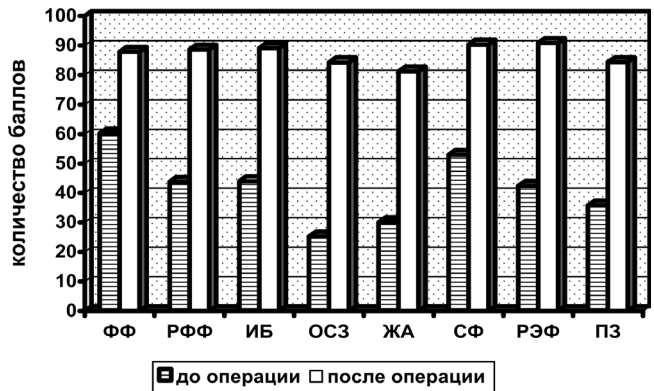

Рисунок 4 – Качество жизни пациентов до операции и в отдаленном периоде

Явления хронического гепатита были у 3 (8,1%), хронического панкреатита у 2 (5,4%). Наличие ЖКБ установлено у 1 (2,7%), патологии почек – у 3 (8,1%). У остальных изменений не выявлено.

ЭКГ выполнена 16 пациентам (39,0%). У них был синусовый ритм, у 1 – в сочетании с экстрасистолией.

Хороший результат отмечен у 1 обследованного (2,3%). Он вёл обычный образ жизни, диету не соблюдал, систематически злоупотреблял алкоголем, курил. Периодически отмечал изжогу. Не обследовался. Стационарно не лечился.

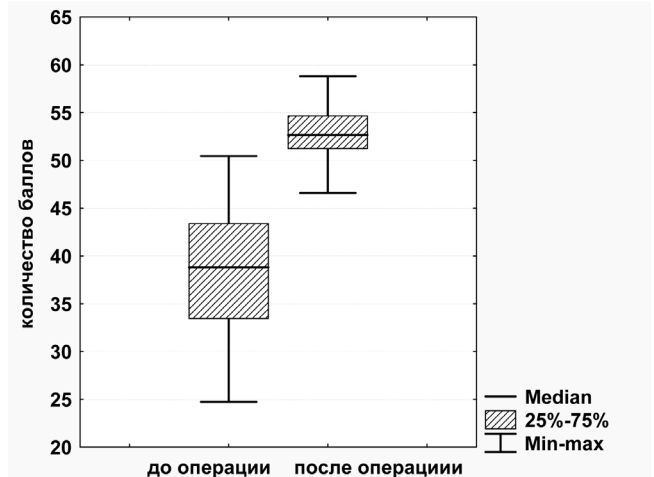


Рисунок 5 – Динамика изменения физического компонента здоровья до операции и в отдаленном периоде

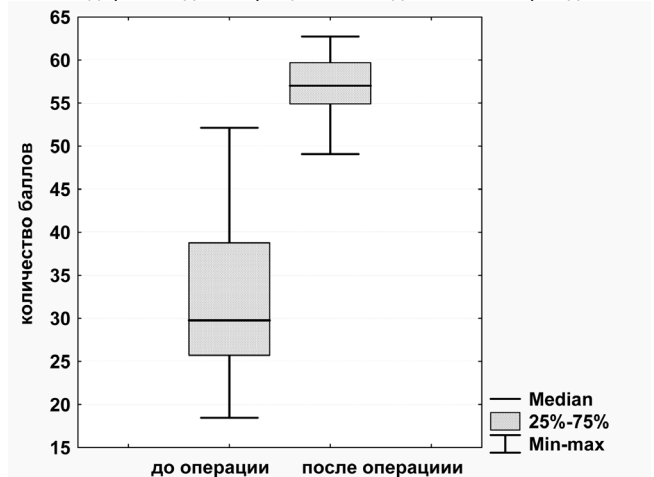


Рисунок 6 – Динамика изменения психического компонента здоровья до операции и в отдаленном периоде

■ Оригинальные научные публикации

Пациент К., 24 лет. Язвенный анамнез до операции – 4 года. Оперирован по поводу рецидива кровотечения из множественных язв (3) ДПК, осложненных пенетрацией в поджелудочную железу. Объем кровопотери – 17% (684 мл). Проведено иссечение и экстрадуденализация язвы, поперечная дуоденопластика. Послеоперационный период протекал без особенностей. Обследован через 3 года после операции. Прибавил в весе 2 кг. При эндоскопическом исследовании: пищевод проходим, слизистая бледно-розовая, в нижней трети единичные эрозии. Желудок обычной величины, слизистая бледно-розовая, очагово гиперемирована. Пилорус округлый, проходим. Луковица ДПК округлой формы, хорошо расправляется, активно перистальтирует. Исследование желудочной секреции: базальная секреция – гиперацидность, декомпенсированное кислотообразование (рН в базальный период в теле 1,3, в антральном отделе – 1,5). Щелочное время – 10 минут. После введения атропина была гиперацидность, декомпенсированное кислотообразование (рН в теле 1,8, в антральном отделе – 1,8). Антитела к Нр отсутствовали. От рентгенологического исследования желудка, ультразвукового брюшной полости отказался.

Удовлетворительный результат получен у 2 пациентов (4,5%). Они вели обычный образ жизни, диету не соблюдали, 1 из них систематически пил спиртные напитки, курил. Иногда отмечали боли в эпигастрии. Не обследовались. Стационарно не лечились.

Пациентка Ж., 75 лет. Язвенный анамнез до операции – 1 год. Оперирована по поводу рецидива кровотечения из язвы ДПК, осложненной пенетрацией в гепатодуоденальную связку, поджелудочную железу. Объем кровопотери – 61% (1810 мл). Проведено иссечение и экстрадуденализация язвы, поперечная дуоденопластика. Послеоперационный период протекал без особенностей. Обследована через 4 года после операции. Прибавила в весе 3 кг. При эндоскопическом исследовании: пищевод проходим, слизистая бледно-розовая, желудок обычной величины, слизистая бледно-розовая. Пилорус округлый, проходим. В ДПК на верхней стенке язвенный дефект 0,4х0,7 см, покрыт фибрином. Рентгенологически: желудок обычной формы, положения. Пилорус округлой формы, функционирует. Луковица ДПК умеренно деформирована. Перистальтика активная, по обоим кривизнам. Эвакуация началась своевременно. Через 2 часа бариевой взвеси в желудке не определяется. Исследование желудочной секреции: базальная секреция – нормацидность, компенсированное кислотообразование (рН в базальный период в теле 1,8, в антральном отделе – 6,0). Щелочное время – 30 минут. После введения атропина была гипацидность (рН в теле 6,0, в антральном отделе – 6,0). Антитела к Нр отсутствовали. При ультразвуковом исследовании брюшной полости, почек патологии не выявлено. После проведенной противоязвенной терапии язва зажила. Эндоскопически на верхней стенке ДПК красный рубец. Причиной рецидива язвы, очевидно, является сосудистый фактор.

Пациент К., 49 лет. Язвенный анамнез до операции – 13 лет. Оперирован по поводу язвы ДПК, осложненной кровотечением, пенетрацией в гепатодуоденальную связку, перфорацией, распространенного фибринозно-гнойного перитонита, терминальной фазы. Операция выполнена через 48 часов с момента наступления перфорации. Объем кровопотери – 17% (709 мл). Проведено иссечение и экстрадуденализация язвы, поперечная дуоденопластика. Обследован через 1,5 года после операции. Прибавил в весе 3 кг. Пьет, курит. При эндоскопическом исследовании: пищевод проходим, слизистая бледно-розовая, желудок обычной ве-

личины, слизистая бледно-розовая. Пилорус умеренно деформирован, проходим. В ДПК язвенный дефект 0,5х0,5 см, покрыт фибрином. Рентгенологически: желудок обычной формы, положения. Пилорус округлой формы, функционирует. Луковица ДПК умеренно деформирована. Перистальтика активная, по обоим кривизнам. Эвакуация началась своевременно. Через 2 часа бариевой взвеси в желудке не определяется. Исследование желудочной секреции: базальная секреция – гиперацидность, декомпенсированное кислотообразование (рН в базальный период в теле 1,5, в антральном отделе – 1,8). Щелочное время – 12 минут. После введения атропина была гиперацидность, декомпенсированное кислотообразование (рН в теле 1,5, в антральном отделе – 2,5). Антитела к Нр: реакция сомнительная (1:5). При ультразвуковом исследовании брюшной полости: диффузные изменения печени, поджелудочной железы. После проведенной противоязвенной терапии язва зажила. На 8-е сутки при ЭГД-скопии в ДПК красный рубец. Причиной рецидива язвы, очевидно, явилось гиперацидность в сочетании с систематическим нарушением диеты пациентом.

При изучении качества жизни в соответствии со шкалами опросника SF-36 Health Survey выявлено статистически значимое улучшение состояния здоровья по сравнению с показателями до операции ($p < 0,05$) (рисунок 4).

Величина физического функционирования до операции составила в среднем 60,2 балла (медиана 65,0, 25%-75% квартили – 45,0-75,0, min 5,0, max 85,0), после операции – 88,0 (медиана 90,0, 25%-75% квартили – 85,0-95,0, min 60,0, max 100,0). Этот показатель у пациентов увеличился по сравнению с данными до операции, на 27,8 балла.

Уровень ролевого физического функционирования после операции возрос на 44,9 балла. До операции оно было в среднем 43,7 балла (медиана 50,0, 25%-75% квартили – 12,5-75,0, min 0,0, max 75,0), в отдаленном периоде – 88,6 балла (медиана 100,0, 25%-75% квартили – 75,0-100,0, min 50,0, max 100,0).

Интенсивность боли и ее влияние на способность заниматься повседневной деятельностью уменьшилась у пациентов на 48 баллов. Средняя величина до операции 44 балла (медиана 41,0, 25%-75% квартили – 31,0-57,5, min 0,0; max 100,0), после-89,0 балла (медиана 100,0, 25%-75% квартили – 82,0-100,0, min 41,0, max 100,0).

Общее состояние здоровья улучшилось у обследованных на 59 баллов. До выполнения оперативного пособия его уровень в среднем составил 25,3 балла (медиана 17,0, 25%-75% квартили – 10,0-23,5, min 0,0, max 72), в отдаленном периоде – 84,3 балла (медиана 87,0, 25%-75% квартили – 82,0-92,0, min 42,0, max 97,0).

Жизненная активность повысилась на 51,3 балла. Средняя её величина была ранее 30,1 балла (медиана 20,0, 25%-75% квартили – 15,0-37,5, min 0,0, max 80,0), сейчас – 81,4 балла (медиана 85,0, 25%-75% квартили – 80,0-90,0, min 50,0, max 100,0).

Социальное функционирование увеличилось на 34,7 баллов. До операции средние показатели его были 55,6 балла (медиана 50,0, 25%-75% квартили – 37,5-62,5, min 12,5; max 100,0), в настоящее время – 90,3 балла (медиана 87,5, 25%-75% квартили – 87,5-100,0, min 37,5, max 100,0).

Ролевое эмоциональное функционирование повысилось на 48,5 балла. Ранее его средняя величина была 42,4 балла (медиана 66,7, 25%-75% квартили – 0,0-66,7, min 0,0, max 66,7), после операции – 90,9 балла (медиана 100,0, 25%-75% квартили – 66,7-100,0, min 66,7, max 100,0).

Состояние психического здоровья улучшилось на 48,6 балла. До операции средние его показатели составили 35,8 балла (медиана 28,0, 25%-75% квартили – 22,0-52,0, min

4,0, max 76,0), после-84,4 балла (медиана 88,0, 25%-75% квартили – 80,0-96,0, min 56,0, max 100,0).

Физический компонент здоровья увеличился на 13,4 балла. До операции он составил в среднем $39,2 \pm 7,3$ балла (95%-ДИ: 37,0-41,4, min 24,7, max 53,1), в отдаленном периоде – 52,6 (медиана 52,4, 25%-75% квартили – 51,0-54,6, min 41,3, max 58,8) (рисунок 5).

Психический компонент здоровья улучшился на 22,9 балла. Ранее он был в среднем 32,8 балла (медиана 30,6, 25%-75% квартили – 25,7-38,8, min 18,5, max 52,1), после – 55,7 (медиана 57,0, 25%-75% квартили – 54,9-59,7, min 41,7, max 62,7) (рисунок 6).

Выводы

1. При оценке по шкале Visik отличный и хороший результаты получены у 95,5% обследованных.

2. В соответствии с данными опросника SF-36 отмечается значительное улучшение качества жизни у пациентов в отдаленном периоде после иссечения, ЭД язвы, ПД.

3. Иссечение, ЭД язвы, ПД является операцией выбора при язве ДПК, осложненной кровотечением и пенетрацией.

Литература

1. Афендулов, С. А. Стратегия хирургического лечения язвенной болезни / С.А. Афендулов // Хирургия. – 2006.-№ 5. С. 26-30.

2. Морозов, С. В. Возможности профилактики острого панкреатита при резекции желудка по поводу «трудных» осложненных язв двенадцатиперстной кишки / С.В. Морозов [и др.] // Вестн. хир. – 2009. – Т. 168, № 5. – С. 20-23.

1. Добровольский, С. Р. Исследование качества жизни в хирургии / С.Р. Добровольский [и др.] // Хирургия. – 2008. – С. 73-76.

2. Казымов, И.Л. Диагностика и хирургическое лечение постваготомических язв / И.Л. Казымов, А.Г. Мехдиев, Ф.С. Курбонов // Анналы хирургии. – 2008.-№ 1.-С. 39-42.

3. Кузин, М. И. Актуальные вопросы хирургии язвенной болезни желудка и двенадцатиперстной кишки / М.И. Кузин // Хирургия. – 2001.-№ 1. – С. 27-32.

4. Кузин, Н. М. Резекция желудка с формированием желудка по Ру / Н. М. Кузин, П. С. Ветшев, Ю. Б. Майорова // Хирургия. – 2006.-№ 3. – С. 4-10.

5. Курыгин, А. А. Неотложная хирургическая гастроэнтерология / А.А. Курыгин, Ю.М. Стойко, С.Ф. Багненко.-Санкт-Петербург, 2001. – 469 с.

6. Панцырев, С. В. Лечение язвенных гастродуоденальных кровотечений / Ю.М. Панцырев [и др.] // Хирургия.-2000.-№ 3.-С. 21-25.

Оригинальные научные публикации □

7. Новик, А. А. Ионова Т. И. Руководство по исследованию качества жизни в медицине / А. А. Новик, Т. И. Ионов; под ред. Ю. Л. Шевченко.-Москва: олма медиагруп. 2007. – 320 с.

8. Панцырев, Ю. М. Хирургическое лечение язвенного пилородуоденального стеноза / Ю. М. Панцырев, С. А. Чернякевич, А. И. Махалев // Хирургия. – 2003.-№ 2. – С. 18-21.

9. Багненко, С. В. Сочетанные осложнения язвы двенадцатиперстной кишки и их хирургическое лечение / С. Ф. Багненко [и др.] // Вестн. хир. – 2009. – Т. 168, № 6. – С. 12-15.

10. Соломонова, Г. А., Завада, Н. В. Способ поперечной дуоденопластики при пенетрирующей язве двенадцатиперстной кишки: пат. 7976 Респ. Беларусь, МПК С1 А 61В 17/03 / Соломонова Г.А., Завада Н.В.; заявитель Государственное учреждение образования «Белорусская медицинская академия последилового образования» № а 20030467; заявл. 27.05.2003; опубл. 30.04.2006 // Афіцыйны бюл. / Нац. цэнтр інтэлектуал. уласнасці. – 2006. – № 2. – С. 41.

11. Лебедев, Н. В. Тактика лечения больных с язвенными гастродуоденальными кровотечениями / Н.В. Лебедев [и др.] // Вестн. хир. – 2007. – Т. 166, № 4. – С. 76-79.

12. Оноприев, В. П. Хирургическая гистотопография осложненных дуоденальных язв / В.И. Оноприев [и др.] // Российский журнал гастроэнтерологии, гепатологии, колопроктологии.-2001.-Т. 11 (прил. 15), №5.-С. 32.

13. Тараненко, С. В. Хирургическое лечение «трудных» язв двенадцатиперстной кишки / С. В. Тараненко [и др.] // Хирургия.-2005.-№ 1.-С. 29-32.

14. Barroso, F. Techniques for treating postbulbar duodenal obstruction / F. Barroso //Am. J. Surg.-1991.-Vol. 162, № 5.-P. 508-509.

15. Soplepmann, J. Giant duodenal posterior wall ulcers complicated with hemorrhage: Long-term results of surgical treatment / J. Soplepmann [et al.] / Lithuanian Surgery. – 2004.-Vol. 2, № 4. – P. 286 – 292.

16. Legrand, M. Surgical approach in severe bleeding peptic ulcer / M. Legrand, N. Jacquer //Acta. Gastr. Belg.-1996.-Vol. 59, № 4-P. 240-244.

17. Briancon, S. Measurement of functional inability and quality of life in cardiac failure. Transcultural adaptation and validation of the Goldman, Minnesota and Duke questionnaires / S. Briancon [et al.] // Arch. Mail. Couer.-1998.-Vol. 90, № 12. – P. 1577-1585.

18. Petrova, N. N. Translation of a quality of life questionnaire / N. N. Petrova, S. Varshavsky, I. Vasilyeva // 2-nd Congress ISOQOL, Monreal, Canada, 14-17 oct. 1995.-Monreal, Canada, 1995. – P. 498.

19. Dudenko, F. L. The surgical treatment of a complicated low-lying duodenal ulcer / F.I. Dudenko [et al.] // Klin. Khir.-1995.-№ 3.-P. 18-20.

20. Ware, J. E. The MOS 36-item short form health survey: conceptual framework and item selection / J. E. Ware, C. D. Sherbour // Med. Care. – 1992.-№ 30.-P. 473-483.

Поступила 22.05.2012 г.