

Д. Ю. Ладутько, В. Н. Подгайский, Ю. Н. Ладутько,
О. П. Кезля, А. В. Пекарь

РЕКОНСТРУКЦИЯ КРУПНЫХ ДЕФЕКТОВ ДЛИННЫХ ТРУБЧАТЫХ КОСТЕЙ ПРИ ПОЗДНИХ МИКРОХИРУРГИЧЕСКИХ ОПЕРАЦИЯХ У ПАЦИЕНТОВ С ИСТИННЫМ УКРОЧЕНИЕМ ПОРАЖЕННОГО СЕГМЕНТА КОНЕЧНОСТИ

ГУО «Белорусская медицинская академия последипломного образования»

Крупные дефекты длинных трубчатых костей могут сопровождаться различной степенью укорочения конечности. При одномоментном устранении укорочения могут возникать не только технические трудности во время операции, но и различные послеоперационные осложнения – образования контрактур в смежных суставах, невриты и нейропатии, повреждение сосудистых структур, вывихи. Целью исследования было изучить эффективность двухэтапной реконструкции крупных дефектов длинных трубчатых костей, осложненных укорочением конечности, при поздних микрохирургических операциях. Анализированы исходы лечения 18 пациентов после микрохирургического метода замещения крупных костных дефектов длинных трубчатых костей у которых до операции выявлено истинное укорочение пораженного сегмента конечности от 1 до 12 см. В 8 случаях укорочение сегментов конечности не превышало 3 см и было восстановлено одновременно с микрохирургической аутопластикой костного дефекта. У 10 пациентов с костными дефектами и укорочением пораженного сегмента более 5 см применялось двухэтапное лечение. На первом этапе проводилось восстановление длины конечности путем форсированной дистракции аппаратом Илизарова, а на втором проводилось замещение васкуляризированным трансплантатом костного дефекта. Двухэтапная хирургическая тактика лечения позволила не только заместить костный дефект трубчатой кости, но и восстановить длину конечности с сохранением функции смежных суставов.

Ключевые слова: костный дефект, укорочение конечности.

**D. Y. Ladutko, V. N. Podgaiski, Y. N. Ladutko,
O. P. Kezlya, A. V. Pekar**

RECONSTRUCTION OF LARGE DEFECTS OF LONG TUBULAR BONES IN LATE MICROSURGICAL OPERATIONS IN PATIENTS WITH TRUE SHORTENING OF THE AFFECTED LIMB SEGMENT

Large defects of the long tubular bones can be accompanied by different degrees of limb shortening. When we eliminate of the shortening in one step it can be not only technical difficulties during the operation, but also various postoperative complications – contractures in adjacent joints, neuritis and neuropathy, damage to vascular structure, dislocations. The aim of the article was to study the effectiveness of a two-stage reconstruction of large defects of long tubular bones, complicated by limb shortening, in late microsurgical operations. The results of treatment of 18 patients were analyzed after the microsurgical method of replacing large bone defects in long tubular bones in whom a true shortening of the affected limb segment from 1 to 12 cm was revealed before surgery. In 8 cases, the shortening of the limb segments did not exceed 3 cm and was restored simultaneously with microsurgical autoplasty of the bone defect. In 10 patients with bone defects and shortening of the affected segment was more than 5 cm, a two-stage treatment was used. At the first stage, the length of the limb was restored by forced distraction with the Ilizarov method, and at the second stage, the bone defect was replaced with a vascularized graft. Two-stage surgical tactics of treatment made it possible not only to replace the bone defect of the tubular bone but also to restore the length of the limb while preserving the function of adjacent joints.

Key words: bone defect, limb shortening.

Разница в длине конечностей является серьезным физическим недостатком, который уродует пациента и наносит ему психологическую травму. Ортопедическая составляющая данной проблемы заключается в нарушении биомеханических условий функционирования смежных суставов и их перегрузкой. Длительно существующее укорочение конечности при крупных дефектах длинных трубчатых костей приводят к рубцовым изменениям и нарушениям кровоснабжения мягких тканей, выраженной дистрофии мышц и гипофункцией метаэпифизарных зон роста длинных трубчатых костей у детей [1]. При укорочении нижней конечности более 2 см наступают вторичные деформации позвоночника, таза, смежных суставов и суставов противоположной конечности, которые приводят к развитию в них дегенеративно-дистрофических процессов и, в конечном счете, инвалидизации пациентов [2]. Поэтому одной из основных задач при хирургическом лечении крупных дефектов длинных трубчатых костей является воссоздания длины пораженного сегмента конечности. При одномоментном устранении укорочения длины конечности могут возникать не только технические трудности во время операции, но и различные послеоперационные осложнения – образования контрактур в смежных суставах, невриты и нейропатии, повреждение сосудистых образований, вывихи [3, 4].

Цель исследования. Изучить эффективность двухэтапной реконструкции крупных дефектов длинных трубчатых костей, осложненных укорочением конечности, при поздних микрохирургических операциях.

Материалы и методы

Аналізу подвергнуты исходы лечения 18 пациентов после микрохирургического метода замещения крупных костных дефектов длинных трубчатых костей, у которых до операции выявлено истинное укорочение пораженного сегмента конечности от 1 до 12 см. Средний возраст пациентов составил 28,4 года (6 женщин и 12 мужчин). У 10 пациентов был крупный дефект большеберцовой кости, у 4 – обеих костей предплечья и в 4 случаях имелся дефект плечевой кости. Причиной дефектов были в 10 случаях открытые и закрытые переломы костей, которые были неоднократно оперированы и в 8 случаях осложнились хроническим посттравматическим остеомиелитом. У 3-х пациентов дефект возник вследствие неоднократного оперативного лечения врожденного ложного сустава, и в 5-х случаях – после сегментарной резекции костей по поводу доброкачественных (2 случая) и злока-

чественных новообразований (3 случая). В 8 случаях укорочение сегментов конечности не превышало 3 см и было восстановлено одновременно с микрохирургической аутопластикой костного дефекта. У 10 пациентов с костными дефектами после длительной иммобилизации конечности гипсовой повязкой или тутором без компенсации ее длины, имелись укорочения пораженного сегмента более 5 см не устраняемые путем ручной тракции за периферический фрагмент.

До поступления в отделение микрохирургии УЗ МОКБ эти пациенты проходили лечение в других лечебных учреждениях в среднем в течении 49 месяцев (от 4 до 180 мес.) и перенесли в среднем по 4 безуспешных операций по замещению костных дефектов различных сегментов конечностей (от 1 до 8). В 6 случаях укорочение голени составляло в среднем 9,8 см (от 8 до 12 см) при средней величине костного дефекта 12,8 см. В 4 случаях укорочение предплечья составило в среднем 5,75 см (от 5 до 7 см) при средней величине костного дефекта 8,25 см (таблица 1). Для профилактики послеоперационных контрактур и невровазкулярных осложнений в таких случаях мы применили двухэтапное лечение.

Первый этап заключался в компенсации длины конечности путем форсированной дистракции в аппарате внешней фиксации Г. А. Илизарова. Разведение костных фрагментов пораженного сегмента конечности на необходимое расстояние проводилось в максимально ускоренном режиме под контролем движений в смежных суставах конечности, сосудистого и неврологического статуса больного. Аппарат Илизарова монтировался на пораженном сегменте конечности в облегченной модификации состоящим из двух колец с возможностью разработки движений в смежных суставах. Скорость дистракции выбиралась индивидуально (от 10 мм в начале и до 2 мм в сутки в конце первого этапа лечения) и замедлялась при признаках появления ограничения объема движений в смежных суставах или невровазкулярных расстройств. Средний темп дистракции составил 4 мм в сутки.

На втором этапе лечения, не демонтируя аппарат внешней фиксации, проводилась хирургическая обработка места дефекта тканей конечности с концевой резекцией патологически измененных костных фрагментов и удалением грануляционной и рубцовой ткани. Учитывая величину не только костного, но и мягкотканого дефектов тканей конечности индивидуально подбирался вид используемого трансплантата. В трех случаях проводилось их замещение комплексным кожно-костным малоберцовым лоскутом и в одном случае

Таблица 1. Размеры костных дефектов и истинного укорочения пораженного сегмента конечности

Расположение дефекта кости	Размеры дефекта кости (см)	Средний размер дефекта кости (см)	Размеры укорочения сегмента конечности (см)	Средние размеры укорочения сегмента конечности (см)
Большеберцовая кость	13,8,15,11,15,15	12,8	10,8,12,9,12,8	9,8
Обе кости предплечья	9,8,6,10	8,25	6,7,5,5	5,75

использовался дополнительный мышечно-кожный торакодорзальный лоскут. В остальных случаях кожный лоскут при заборе малоберцового трансплантата играл роль сигнального для контроля за кровообращением костного лоскута. После забора васкуляризованного комплексного малоберцового трансплантата и при необходимости второго васкуляризованного мягкотканного комплекса тканей (1 случай), выполнялась имплантация их в позицию дефекта пораженного сегмента конечности с формированием анастомоза сосудов лоскута с реципиентными артерией и веной. Остеосинтез костей сегмента конечности после трансплантации осуществлялся с помощью перемонтированного аппарата внешней фиксации Г. А. Илизарова (10 случаев). В одном случае при дефекте обеих костей предплечья в связи с инфицированием мягких тканей в области проведения спиц отсрочено выполнен демонтаж аппарата Илизарова и погружной остеосинтез пластинами. Демонтаж аппарата Илизарова при операции на костях предплечья осуществлялся при консолидации костных фрагментов, а при замещении дефекта большеберцовой кости – при сращении трансплантата с костным ложем и достоверно значимой его гипертрофии (более 20 %). В дальнейшем проводилась временная иммобилизация нижней конечности тутором или гипсовой повязкой на 1–2 месяца с индивидуально дозированной нагрузкой на ногу весом тела.

Результаты лечения оценивались по критериям предложенным Johner R., Wruhs O. (1983 г.) для нижней конечности [5]. Для оценки результатов лечения при дефектах верхней конечности использовался опросник DASH (The Disabilities of the Arm, Shoulder and Hand). Результаты расценивали как отличные в диапазоне от 0 до 25 баллов, хорошие – от 26 до 50 баллов, удовлетворительные – от 51 до 75 баллов и неудовлетворительные – 76 и более баллов.

Результаты и обсуждение

Пациенты наблюдались клинически и рентгенологически через регулярные промежутки времени. Сред-

няя продолжительность наблюдения пациентов составила 39,4 месяцев (от 14 до 144 месяцев). В раннем послеоперационном периоде (до 30 дней после операции) отмечались осложнения характерные для васкуляризированной пересадки комплексов тканей. В двух случаях наступил венозный тромбоз сосудистой ножки трансплантата. Пациентам была проведена операция по восстановлению проходимости венозного анастомоза трансплантата с положительным исходом.

В позднем послеоперационном периоде (более 30 дней) в 4 случаях наблюдались характерные для данного метода лечения осложнения: стрессовый (1 случай) и травматический (1 случай) переломы малоберцового трансплантата, замедленная консолидация концов трансплантата с реципиентной костью продолжительностью более 6 месяцев (2 случая), Стрессовым переломом трансплантата у пациента с дефектом большеберцовой кости наблюдался через 1 месяц после снятия аппарата Илизарова. Проведен повторный остеосинтез аппаратом наружной фиксации с положительным исходом через 2 месяца. У пациента с травматическим переломом малоберцового трансплантата после замещения дефекта большеберцовой кости, для сращения перелома потребовалась внешняя иммобилизация гипсовой повязкой в течение 3 месяцев. Двум пациентам с замедленной консолидацией концов трансплантата с реципиентной костью продлен срок иммобилизации конечности до полного сращения трансплантата с костным ложем. В одном случае при не купируемом воспалении мягких тканей в области спиц проведен демонтаж аппарата Илизарова с последующим остеосинтезом костей предплечья накладными пластинами. Послеоперационных неврологических осложнений во всех случаях не наблюдалось.

Оценивая исходы лечения двухэтапной микрохирургической реконструкции больших дефектов длинных трубчатых костей с укорочением конечности, в 9 из 10 случаев мы получили хорошие результаты лечения (90 %) с сохранением функции смежных суставов

Таблица 2. Послеоперационные осложнения

Ранние осложнения (≤ 30 дней)		
Виды послеоперационных осложнений	Количество	Мероприятия проводимые по поводу осложнений
Тромбоз сосудистой ножки трансплантата	2	Тромбэктомия, реанастомоз
Поздние осложнения (≥ 30 дней)		
Виды послеоперационных осложнений	Количество	Операции проводимые по поводу осложнений
Воспаление мягких тканей в области проведения спиц аппарата Илизарова	1	Демонтаж аппарата Илизарова, остеосинтез костей предплечья пластинами
Стрессовый перелом малоберцового трансплантата	1	Остеосинтез костных фрагментов аппаратом Илизарова
Травматический перелом трансплантата	1	Иммобилизация конечности циркулярной гипсовой повязкой до верхней трети бедра
Замедленная консолидация концов трансплантата с реципиентной костью	2	Продление иммобилизации конечности – в 2-х случаях
Всего	6	

конечностей. Средние сроки сращения трансплантата с реципиентным ложем составили 5, 6 месяцев. Только в одном случае потребовалось дополнительное хирургическое вмешательство для получения сращения трансплантата после стрессового перелома. Средние сроки восстановления функции нижней конечности составили 11 месяцев, а верхней 9 месяцев. Во всех случаях достигнут хороший объем движений в смежных суставах. В двух случаях при дефектах обеих костей предплечья полного восстановления длины конечности не достигнуто и размер укорочения составлял 1 и 2 см соответственно, при хорошей функции смежных суставов. Удовлетворительный результат лечения отмечен у одного пациента 16 лет с посттравматическим дефектом большеберцовой кости 15 см и ригидным укорочением голени 12 см. Несмотря на то что в результате оперативного лечения разница в длине конечностей была устранена, при обследовании пациента через 36 месяцев после операции укорочение голени составило 2 см и было связано с гипопункцией метаэпифизарных зон роста большеберцовой кости.

Клинический пример

Пациент 14 лет. С возраста 1 года страдает врожденным ложным суставом большеберцовой кости. До 9 лет проводилась иммобилизация голени тутором. В дальнейшем за 5 лет перенес 4 операции: остеосинтез костей голени аппаратом Илизарова с резекцией зоны ложного сустава и свободной аутопластикой дефекта кости. Сращения большеберцовой кости не наступило, аппарат Илизарова был снят и 1,5 года проводилась наружная иммобилизация конечности тутором без компенсации укорочения конечности. При поступлении в УЗ МОКБ у пациента имелся крупный костный дефект большеберцовой кости разме-

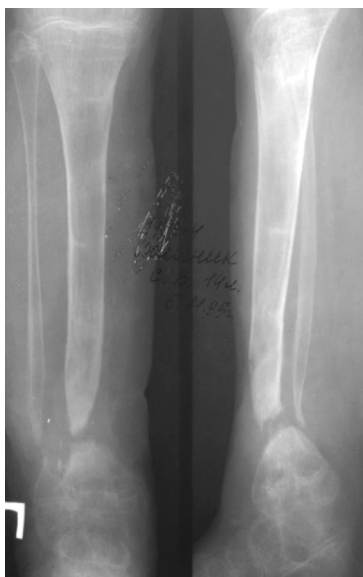

Рисунок 1. Рентгенограмма костей голени пациента с врожденным ложным суставом до операции



Рисунок 2. Рентгенограмма костей голени в двух проекциях на этапе форсированной дистракции аппаратом Илизарова




Рисунок 3. Рентгенограмма костей голени после аутотрансплантации васкуляризированной малоберцовой кости в дефект большеберцовой кости

ром 13 см и укорочение голени 10 см (рис. 1). Первым этапом в течение 1 месяца проводилась форсированная дистракция голени в аппарате Илизарова с целью разведения костных фрагментов большеберцовой кости до полной компенсации укорочения конечности (рис. 2). На втором этапе лечения проведена концевая резекция фрагментов большеберцовой кости с аутопластикой дефекта васкуляризированным костно-кожным трансплантатом малоберцовой кости (рис. 3).

Через 10 месяцев после операции наступило сращение трансплантата с костным ложем больше-




Рисунок 4. Рентгенограмма костей голени через 10 месяцев после аутотрансплантации малоберцовой кости в дефект большеберцовой

берцовой кости (рис. 4). Аппарат Илизарова снят. Имобилизация в течении 2 месяцев гипсовой повязкой с полной нагрузкой на конечность. Функция конечности восстановлена через 12 месяцев после операции (рис. 5).

Выводы

1. Одноэтапная поздняя реконструкция васкуляризованным комплексом тканей крупных костных дефектов длинных трубчатых костей позволяет получить хорошие результаты лечения при укорочении конечности до 3 см.

2. Двухэтапная поздняя микрохирургическая реконструкции крупных дефектов длинных трубчатых костей с истинным укорочением конечности более 3 см позволяет избежать нейроваскулярных осложнений и контрактур смежных суставов и получить в 90 % случаев хорошие и отличные функциональные результаты лечения.

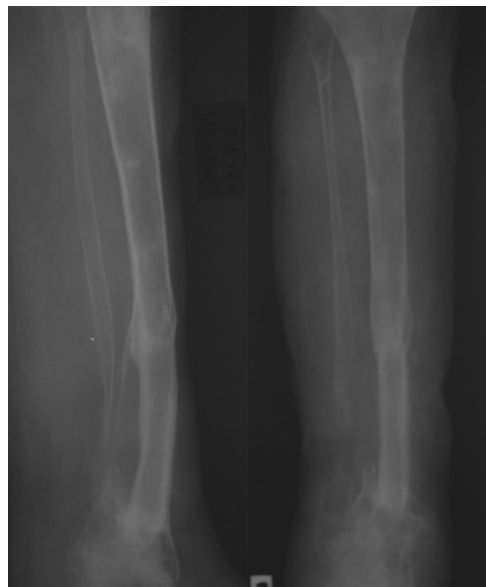

Рисунок 5. Рентгенограмма костей голени через 12 месяцев после аутотрансплантации малоберцовой кости в дефект большеберцовой

Литература

1. Ортопедические последствия гематогенного остеомиелита длинных трубчатых костей у детей клиника, диагностика, лечение тема диссертации и автореферата по ВАК РФ 14.01.15, доктор медицинских наук Гаркавенко Ю. Е. – Санкт-Петербург, 2011. – 450 стр.
2. Соколовский, О. А., Сердюченко С. Н., Бродко Г. А., Урьев Г. А. Уравнивание длины нижних конечностей – исторические ракурсы и современные тенденции // Журнал «Медицинские новости». – 2011. – № 7. – С. 11–19.
3. Голяховский, В., Френкель В. Руководство по чрескостному остеосинтезу методом Илизарова / пер. с англ.; под ред. В. М. Лирцмана. – СПб., 1999. – С. 11–14.
4. Основы чрескостного остеосинтеза / под ред. Л. Н. Соломина. – 2-е изд., испр. и доп. – М.: БИНОМЮ, 2014. – Т. 1: Общие положения. – 3–9 с.; Т. 2: Частные вопросы–1. – 696 с.; Т.3: Частные вопросы–2. – 560 с.
5. Johnner, R., Wruhs O. Classification of tibial shaft fractures and correlation with results after rigid internal fixation. Clin Orthop 1983;178(178):7–25.

Поступила 30.07.2020 г.