

С. С. Страфун, А. А. Безуглый, А. С. Лысак

## ОТДАЛЕННЫЕ РЕЗУЛЬТАТЫ ВОЗВРАТНОГО ЧРЕСКОСТНОГО ШВА СУХОЖИЛИЙ СГИБАТЕЛЕЙ ПАЛЬЦЕВ КИСТИ К ДИСТАЛЬНОЙ ФАЛАНГЕ

ГУ «Институт травматологии и ортопедии НАМН Украины»,  
Киев, Украина

Клиника микрохирургии и реконструктивно-восстановительной хирургии  
верхней конечности

*Цель:* проанализировать результаты предложенного нами внутреннего возвратного чрескостного шва.

*Материалы:* в исследование были включены 264 случая фиксации сухожилия авторским швом к дистальной фаланге пальца кисти (187 пациентов; 143 мужчины и 44 женщины в возрасте от 5 до 75 лет) прооперированных путем двухэтапной пластики сухожилий сгибателей в период 2008–2019 гг. Со 2 дня после операции применяли раннюю полную амплитудную разработку движений по модифицированной методике Kleinart. При промежуточном анализе отдаленных результатов лечения 109 пациентов мы отметили осложнения связанные с трансоссальным швом сухожилия к дистальной фаланге в 7,5 % (8/159) случаев: инфекционное осложнение – 1 случай, серьезные нарушения роста ногтей – 1, незначительная деформация ногтевой пластины – 5 случаев, периодическая боль в отдаленном периоде – 1 случай. Во избежание осложнений, связанных с изменениями ногтевой пластинки методика шва была модифицирована путем смещения чрескостного канала в сторону от ростковой зоны ногтя без разреза по тыльной стороне пальца. После изменения модели шва деформаций ногтевой пластины не наблюдалось.

*Выводы:* методика фиксации сухожилия глубокого сгибателя обеспечивает минимальную травму окружающих тканей. Крепкая внутренняя фиксация сухожилия дает возможность раннего начала движений. Промежуточный анализ материала позволил изменить технику шва, чтобы эффективно устранить наиболее частые осложнения.

**Ключевые слова:** чрескостный шов дистальная фаланга.

**S. Strafun, A. Bezuhlyi, A. Lysak**

## LONG TERM RESULTS OF REVERSE TRANSOSAL SUTURE OF FINGER FLEXOR TENDON TO DISTAL PHALANGE

*Aim:* To analyze results of proposed reverse transosal suture.

*Materials:* 264 cases (187 patients; 143 men, 44 women, age between 5 to 75 y. o.) of tendon fixation to distal phalanx by proposed technique was accepted in our research, after two stages flexor tendon grafting, in 2008–2019. On 2nd day after surgery - early full amplitude movement rehabilitation protocol (modification of Kleinart technique) was applied.

*Results:* In an interim analysis of 109 patients treatment results, we noted complications associated with a transossal tendon suture to distal phalanx in 7.5 % (8/159) of cases: infectious complication – 1 case, serious nail growth disorders – 1, slight deformation of the nail plate – 5 cases, periodic pain in distant period – 1 case. To avoid complications associated with nail plate disorders, suture technique was modified by displacing the transcutaneous canal to the side of the nail germinal zone without incision on the back of the finger. No deformation of the nail plate was observed after changing of suture technique.

*Conclusions:* flexor digitorum profundus tendon fixation technique minimizes trauma to surrounding tissues. Strong internal fixation of the tendon gives the possibility of early movements. Intermediate material analysis made it possible to change the suture technique to effectively eliminate the most common complications.

**Key words:** transosseous suture distal phalanx.

Фиксация сухожилий к дистальной фаланге во время оперативных вмешательств вызывает определенные сложности в выполнении и требует достаточно осторожной послеоперационной реабилитации.

С практической точки зрения принципиально швы отличаются точкой фиксации, к которой подшивается сухожилие. Как правило, ею являются или мягкие ткани (остатки сухожилия, связки, надкостница) или кость (транссоссальные швы, костные анкера), а также эту роль могут исполнять временные внешние точки фиксации швов (пуговицы, трубочки, выноски на спицах).

Первый надежный способ дистальной фиксации сухожилия сгибателя предложил S. Bunnell в 1944 году [1]. Возможно, качество шовных материалов, которые использовались в то время, не позволяло навсегда оставлять громоздкие узлы в тканях таких мелких сегментов, как палец. Учитывая этот факт, становится понятным, для чего использовался внешний способ фиксации с возможностью полного удаления шовного материала через несколько недель после операции. Позже возникли модификации внешней методики фиксации (Mantero R., 1976 [2]; Grant, 2002 [4]).

Существенный прорыв в способах фиксации возник в середине 1990-х, когда производители медицинской продукции предложили технически новое решение с применением разнообразных костных якорных фиксаторов малого размера дало возможность применения их также на кисти и пальцах [3]. Невзирая на безусловные преимущества якорной фиксации в удобстве постановки, ее недостатками является высокая стоимость, а также сравнительно большие инородные тела или полости в дистальной фаланге.

Приведенные выше замечания обусловили развитие новых транссоссальных швов, параллельно развитию анкерных технологий.

Цель исследования: оценить эффективность применения внутреннего возвратного шва сухожилия к дистальной фаланге пальца кисти.

### Материал и методы

Оценили результаты лечения 264 случаев транссоссальной фиксации сухожилий при двухэтапной пластике сухожилий у 187 пациентов (143 мужчины и 44 женщины). В возрасте от 5 до 75 лет прооперированных путем двухэтапной пластики сухожилий сгибателей в период 2008–2019 гг. Со 2 дня после операции применяли раннюю полноамплитудную разработку движений по модифицированной методике Kleinart.

В послеоперационном периоде оценивались следующие показатели: состоятельность дистального

шва к выполнению функции, состояние ногтевой пластинки, паронихия, кожи дистальной фаланги на предмет наличия воспалительных явлений, деформации и дегенеративных поражений. В случае необходимости применяли ультрасонографическое исследование.

### Результаты и обсуждение

6/264 случаев (2,3 %) осложнились разрывом трансплантата проксимальнее транссоссального шва. 5 из них произошли в срок до 2 месяцев после операции при выполнении активного сгибания с сопротивлением или пассивного переразгибания. В одном случае разрыв возник при игре в боулинг через 4 месяца после пластики сухожилия. Все эти пациенты так или иначе нарушили методику двигательной реабилитации значительно опережая график рекомендованных физических нагрузок на прооперированный палец. Разрывы самого чрескостного шва не наблюдались. Также до модификации шва наблюдался ряд осложнений, связанных с тыльной послеоперационной раной и выходом чрескостных каналов (гнойный артрит дистального межфалангового сустава в 1/264 (0,4 %) случае, острое воспаление паронихия в 1/264 (0,4 %) случае, а также 6/264 (2,3 %) случаев незначительного нарушения роста ногтевой пластинки в отдаленном периоде). В связи с осложнениями со стороны тыльного доступа и тыльного выхода чрескостных каналов в области зоны роста ногтя мы модифицировали направление каналов, сместив тыльную точку выхода в сторону от центральной линии пальца, максимально отдалив от ростковой зоны ногтя и дистального межфалангового сустава. Модификация также включила отсутствие тыльного разреза, в связи с тем, что шовный материал выводится на тыл и возвращается обратно через прокол кожи в месте схождения чрескостных каналов. После модификации модели шва, острых воспалительных явлений, а также осложнений со стороны роста ногтевой пластинки более не наблюдалось.

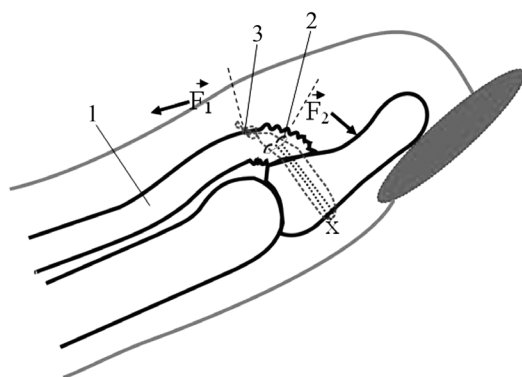
Привлекательность внутренних транссоссальных швов без применения специальных фиксаторов заключается в их общей доступности. Шов Sood M. [6], требует применения специальных инструментов, с помощью которых проводятся нити. Методика, предложенная Schultz R. [5] предусматривает погружение узла на тыльную поверхность пальца под тонкий слой кожи, что является предпосылкой к постоянному локальному раздражению или даже возникновению пролежней. Таким образом, указанные особенности предложенных способов наталкивают на необходимость усовершенствования чрескостных швов.

В 2010 году мы предложили новый шов для фиксации трансплантатов сухожилий к дистальной фа-

ланге пальцев кисти [8]. Через несколько лет шов претерпел модификацию, которой мы пользуемся до сих пор. В основном данный шов используется нами при двухэтапной пластике сухожилий сгибателей пальцев кисти, также возможно его использование при одномоментной пластике либо реинсерции сухожилия глубокого сгибателя. Для выведения трансплантата и проведения шовного материала через ногтевую фалангу используется небольшой (до 5 мм) поперечный доступ на ладонной поверхности пальца на 3–5 мм дистальнее складки над дмф суставом. На тыльной поверхности дистальной фаланги шовный материал выводится и возвращается обратно на ладонную поверхность через прокол кожи в месте схождения двух чрескостных каналов в дистальной фаланге. Каналы начинаются на ладонной поверхности кости и сходящихся на ее тыле в точечный прокол кожи (рис. 3). Тыльный прокол необходимо латерализировать максимально отделив от ростковой зоны ногтя в промежутке между проксимальным краем ногтевой пластинки и дистальной тыльной пальцевой складкой.

Применяли монофиламентный шовный материал (полипропилен 3/0). Для проведения нитей через кость пользовались двумя инъекционными иглами 21G, с помощью которых вращательно-поступательными движениями формировали каналы в дистальной фаланге. Первой иглой формировали ладонно-тыльный канал, второй – тыльно-ладонный из места выкола первой иглы сквозь кожу. После формирования каналов, иглы остаются в каналах для проведения через них шовного материала на тыл и возврата его на ладонную поверхность.

Способ предусматривает прошивание сухожилия (1) швом с блокированием на боковых порциях (2) и проведение шовного материала через кость дистальной фаланги на тыл, с возвращением на ладонную поверхность, после чего узел (3) завязывают с блокированием на центральной порции сухожилия, проксимальнее от линии ранее наложенного на сухожилие шва (2) (рис. 1).



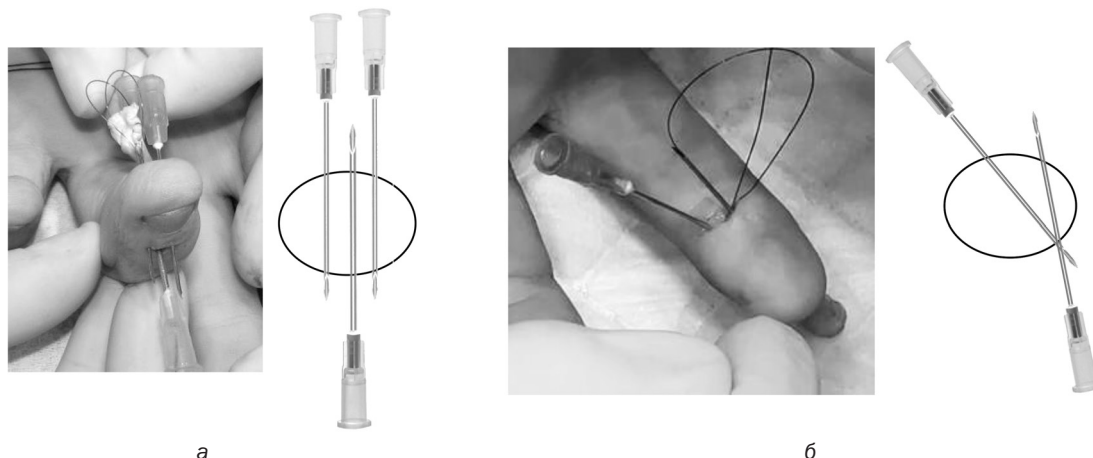
Во время разработки движений на сухожилие (1) и узел (3) действует сила мышцы ( $F_1$ ), с вектором направленным в проксимальную сторону. При прохождении через блок (X), на дистальный конец сухожилия передается сила обратного направления ( $F_2$ ). Эта сила не отрывает сухожилие от кости, а наоборот прижимает его. При этом длина участка сухожилия (l) между точками фиксации шва («гармошки») условно увеличивается до  $l_f$  (рис. 1).

Формирование шва на боковых пучках волокон и завязывание заблокированного узла на центральной порции сухожилия создает три точки крепления шовного материала 4-ниточным чрескостным швом без узлов на тыльной поверхности пальца. Также предложенный шов обеспечивает разгрузку места контакта сухожилия с костью при ранней разработке движений, благодаря наличию механического блока на тыле дистальной фаланги, трансформирующего вектор силы из отрывного в прижимной.

Ранее нами был опубликован сравнительный анализ результатов использования внешнего шва (по S. Bunnell), которым пользовались ранее и возвратного чрескостного шва на предмет негативных последствий, которые возникали в 27,8 % (из 97 случаев) и 2,6 % (из 76 случаев) соответственно. В случае шва S. Bunnell это были несостоятельность дистального шва сухожилия, отрывы/разрывы трансплантата, выраженная деформация ногтевой пластинки и задержка роста ногтя, гнойно-некротические осложнения. В случае возвратного внутреннего шва были отмечены только два случая разрывов сухожильного трансплантата [10]. При анализе результатов 159 случаев возвратного шва в 2015 году мы расширили критерии оценки, включив и незначительные нарушения роста ногтевой пластинки в отдаленном периоде, которые были связаны с близким расположением тыльного доступа и шовного материала к зоне роста ногтя [7]. Мы изменили ход внутрикостных каналов так, чтобы тыльное отверстие располагалось в сторону от центральной линии пальца и, соответственно, дальше от ростковой зоны



Рисунок 1. Демонстрация способа выполнения трансоссального шва, трансформации вектора силы, действующей на трансплантат (QR код – ссылки на анимационное видео)



а

б

Рисунок 2. а – параллельный ход внутрикостных каналов и тыльный разрез кожи в изначальной методике шва (интраоперационный пример и схема); б – косо-сходящийся к тылу ход внутрикостных каналов в модифицированной методике (интраоперационный пример и схема)

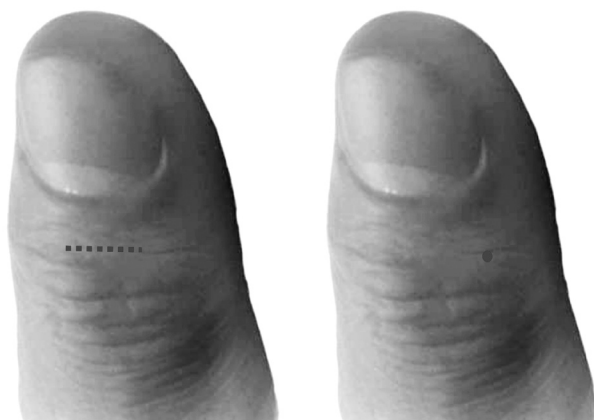


Рисунок 3. Размеры тыльного доступа на пальце, необходимо для возвратного чрескостного шва в изначальной и модифицированной методике

ногтя (рис. 2). После модификации модели шва деформаций ногтевой пластинки не наблюдалось.

В результате использования в возвратном чрескостном шве механического блока, коим является кость ногтевой фаланги, мы имеем следующие преимущества:

- 1) увеличивается количество точек фиксации на сухожилии – две боковые и одна центральная;
- 2) нагрузка, которая приходится на шовный материал и сухожилие, распределяется более равномерно;

3) пик нагрузки приходится на непрерывную часть шва на тыльной поверхности фаланги;

4) во время нагрузки на дистальный участок сухожилия действуют две разнонаправленные силы, в результате чего дистальный конец не оттягивается, а прижимается к ладонной поверхности дистальной фаланги.

Таким образом, предложенный способ возвратного трансоссального шва сухожилия является обоснованным оптимальным способом фиксации сухожилия к кости, который имеет принципиальные биомеханические особенности, заключающиеся в снижении действия отрывной силы на дистальный конец сухожилия, что способствует ранней разработке движений.

Шов характеризуется простотой выполнения, при наличии определенных навыков, отсутствием потребности в специальной инструментации и имеет особенности, которые улучшают результаты лечения.

Первичный анализ результатов шва показал наличие небольшого количества нарушений роста ногтевой пластины, в связи с чем методика была эффективно модифицирована.

Интерактивные ссылки на видеоматериалы по методике выполнения шва:



1

2

3

4

5

1 – прошивание и взятие ауто трансплантата сухожилия *m. palmaris longus* (интраоперационное видео); 2 – прошивание и взятие ауто трансплантата сухожилия *m. flexor digitorum superficialis* (интраоперационное видео); 3, 4, 5 – интраоперационные примеры выполнения модифицированного возвратного трансоссального шва сухожилия к дистальной фаланге пальца кисти при втором этапе пластики сухожилия глубокого сгибателя



## Литература

1. *Bunnell, S.* Gig pull-out suture for tendons // *J Bone Joint Surg Am.* – 1954. – № 36. – P. 850–851.
2. *Grant, I., Pandya A., Mahaffey P. J.* The re-attachment of tendon and ligament avulsions // *J Hand Surg [Br].* – 2002. – № 4. – P. 337–341.
3. *Hallock, G. G.* The Mitek Mini GII anchor introduced for tendon reinsertion in the hand // *Ann Plast Surg.* – 1994. – № 2. – P.211–3.
4. *Mantero, R., Bertolotti P.* Early mobilisation in the treatment of lesions of the flexor tendons of the digital canal // *Ann Chir.* – 1976. – № 30. – P. 889–896;
5. *Schultz, R. O., Drake D. B., Morgan R. F.* A new technique for the treatment of flexor digitorum profundus tendon avulsion // *Ann Plast Surg.* – 1999. – № 1. – P.46–48.
6. *Sood, M. K., Elliot D. J.* A new technique of attachment of flexor tendons to the distal phalanx without a button tie-over // *Hand Surg [Br].* – 1996. – № 5. – P. 629–632.
7. *Безуглий, А. А.* Аналіз результатів використання зворотнього черезкісткового шва сухожилків згиначів пальців кисті до дистальної фаланги / *А. А. Безуглий, В. В. Гайович* // Проблеми травматології та остеосинтезу. – 2015. – Т. 2, № 2. – С. 35–44.
8. *Страфун, С. С., Гайович В. В., Безуглий А. А.* Способ выполнения возвратного чрескостного шва сухожилия. Патент на полезную модель № 50065 UA. МПК А61В17/56 / ГУ «Институт травматологии и ортопедии НАМН Украины» № u2009 11864; Заявл. 20.11.2009. Опубл. 25.05.2010, Бюл. – 2010. – № 10.
9. *Страфун, С. С.* Новый трансоссальный разгрузочный шов сухожилия / *С. С. Страфун, А. А. Безуглий, В. В. Гайович* // Рецензируемый научно-практический журнал для врачей и провизоров «Искусство медицины: травматология и ортопедия». – 2010. – № 9. – С. 122–125.
10. *Страфун, С. С.* Чрескостный разгрузочный шов сухожилий сгибателей пальцев кисти к дистальной фаланге / *С. С. Страфун, А. А. Безуглий, В. В. Гайович* // Вопросы реконструктивной и пластической хирургии. – 2012. – Т. 15, № 3. – С. 21–24.

## References

1. *Bunnell, S.* Gig pull-out suture for tendons // *J Bone Joint Surg Am.* – 1954. – № 36. – P. 850–851.
2. *Grant, I., Pandya A., Mahaffey P. J.* The re-attachment of tendon and ligament avulsions // *J Hand Surg [Br].* – 2002. – № 4. – P. 337–341.
3. *Hallock, G. G.* The Mitek Mini GII anchor introduced for tendon reinsertion in the hand // *Ann Plast Surg.* – 1994. – № 2. – P. 211–3.
4. *Mantero, R., Bertolotti P.* Early mobilisation in the treatment of lesions of the flexor tendons of the digital canal // *Ann Chir.* – 1976. – № 30. – P. 889–896;
5. *Schultz, R. O., Drake D. B., Morgan R. F.* A new technique for the treatment of flexor digitorum profundus tendon avulsion // *Ann Plast Surg.* – 1999. – № 1. – P. 46–48.
6. *Sood, M. K., Elliot D. J.* A new technique of attachment of flexor tendons to the distal phalanx without a button tie-over // *Hand Surg [Br].* – 1996. – № 5. – P. 629–632.
7. *Analysis of the results of the vertebral suture of the tendon in the zinchos of the fingers of the hand to the distal phalanx / A. A. Bezuglyj, V. V. Gajovich* // *Problemi travmatologii i osteosintezu.* – 2015. – Т. 2, № 2. – С. 35–44.
8. *Strafun, S. S., Gajovich V. V., Bezuglyj A. A.* Method for performing a recurrent transosseous tendon suture. Patent na poleznuju model' № 50065 UA. MPK А61В17/56 / ГУ «Институт травматологии і ортопедії НАМН України» № u2009 11864; Zajavl. 20.11.2009. Opubl. 25.05.2010, Bjul. 2010. № 10.
9. *Strafun, S. S.* New transosseous tendon relief suture / *S. S. Strafun, A. A. Bezuglyj, V. V. Gajovich* // *Recenziruemij nauchno-prakticheskij zhurnal dlja vrachej i provizorov «Iskusstvo mediciny: travmatologija i ortopedija».* – 2010. – № 9. – P. 122–125.
10. *Strafun, S. S.* Transosseous relief suture of the flexor tendons of the fingers of the hand to the distal phalanx / *S. S. Strafun, A. A. Bezuglyj, V. V. Gajovich* // *Voprosy rekonstruktivnoj i plasticheskoy hirurgii.* – 2012. – Т. 15, № 3. – С. 21–24.

Поступила 18.01.2021 г.