

## **МАЛОИНВАЗИВНЫЙ СПОСОБ РЕПОЗИЦИИ ВЫВИХОВ И ПЕРЕЛОМОВЫВИХОВ ПЛЮСНЕВЫХ КОСТЕЙ**

*Белорусский государственный медицинский университет*

Вывихи и переломовывихи в суставе Лисфранка составляют 0,2% от всех переломов и 2% от всех вывихов костей конечностей. Особенности анатомического строения стопы обуславливают трудности клинической и рентгенологической диагностики повреждений предплюсне-плюсневого сустава. Целью лечения при повреждениях сустава Лисфранка является восстановление правильной формы стопы и скорейшее восстановление ее функции. Эта цель достигается посредством анатомической репозиции и стабильной внутренней фиксации поврежденного сустава. Предлагаемый способ малоинвазивной репозиции вывихов и переломовывихов плюсневых костей сочетает в себе преимущества закрытой и открытой репозиции, позволяет снизить риск послеоперационных осложнений и сократить срок стационарного лечения.

Ключевые слова  
Предплюсне-плюсневый сустав, сустав Лисфранка, вывих, переломовывих, открытая репозиция, закрытая репозиция, малоинвазивный способ.

Травматические повреждения предплюсне-плюсневого сустава составляют около 0,2% от всех переломов и до 2% от всех вывихов костей конечностей [3]. Сложность анатомического строения среднего отдела стопы, а также трудности в интерпретации клинических и рентгенологических данных при травме приводят к тому, что не менее 20% повреждений сустава Лисфранка своевременно не диагностируются [7]. Несвоевременная диагностика и неверный выбор тактики лечения нередко приводят к формированию стойкой посттравматической плосковальгусной деформации стопы, развитию остеоартроза, что сопровождается резким снижением способности к опоре и движению.

Основной задачей лечения при повреждениях предплюсне-плюсневого сустава является восстановление правильной формы и скорейшее восстановление

функции стопы. Эта задача осуществляется посредством анатомической репозиции и, при необходимости, стабильной внутренней фиксации поврежденного сустава. По данным литературы, наличие смещения плюсневых костей более чем на 1-2 мм является показанием к выполнению репозиции с последующей внутренней фиксацией предплюсне-плюсневого сустава [6,7]. Особое значение отводится вправлению основания II плюсневой кости как «краеугольного камня» в арке поперечного свода стопы [5, 6, 9] (Рисунок 1).

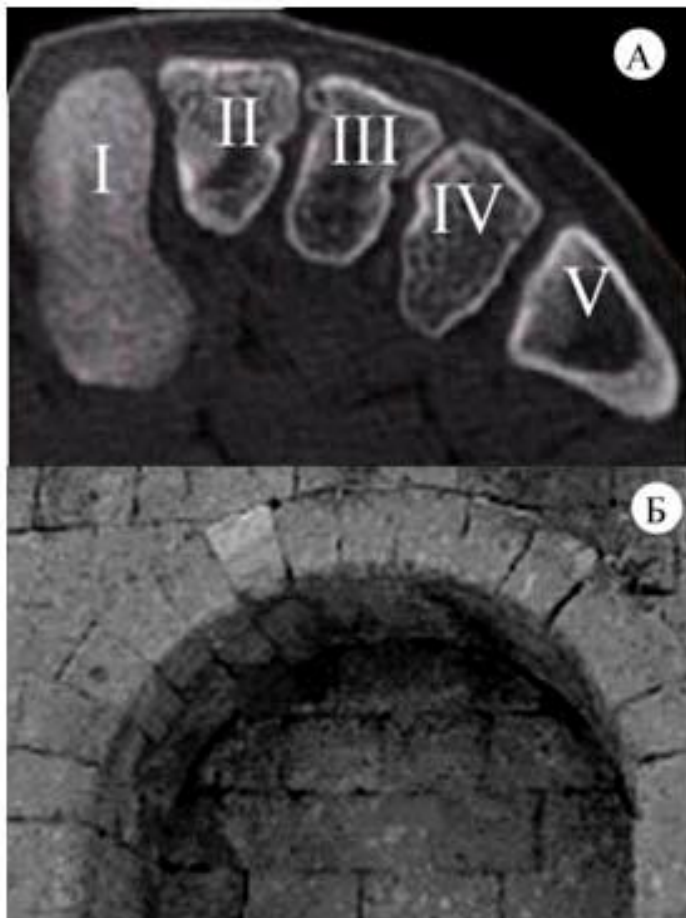


Рисунок 1 – Строение поперечного свода стопы: А – томографический срез на уровне оснований плюсневых костей; Б – классическая Римская арка

До настоящего времени, к сожалению, нет единства в подходах к лечению повреждений сустава Лисфранка. Большинство русскоязычных авторов являются приверженцами закрытой ручной репозиции вывихов и переломовывихов

плюсневых костей с последующей гипсовой иммобилизацией или чрескожной фиксацией спицами Киршнера [1, 2]. В то же время, в зарубежной литературе значительное число публикаций посвящено методикам открытой репозиции плюсневых костей и внутренней фиксации предплюсне-плюсневого сустава [5, 8, 9]. Открытая репозиция дает возможность хирургу визуально контролировать восстановление взаимоотношений анатомических структур, однако не исключает развития серьезных послеоперационных осложнений [5].

Целью нашего исследования стала разработка и внедрение в клиническую практику способа малоинвазивной репозиции вывихов и переломовывихов плюсневых костей, отличающегося возможностью анатомического вправления, малой травматичностью и низким уровнем осложнений.

#### Материалы и методы

С ноября 2009 г. по январь 2011 г. на базе травматолого-ортопедических отделений 6-й ГКБ г. Минска способ малоинвазивной репозиции применен у 10 пациентов с вывихами и переломовывихами плюсневых костей (Таблица 1). В исследуемой группе преобладали мужчины (9 пациентов). Возраст больных колебался от 20 до 76 лет, средний возраст составил 38,6 года. Причиной повреждения в 8 случаях послужила непрямая травма стопы, у 2 пациентов имел место прямой механизм травмы.

Таблица 1 – Список оперированных пациентов с применением способа малоинвазивной репозиции

№ п/п, пациент, возраст	Диагноз, тип повреждения по классификации Quénu и Küss	Вид травмы	Сроки вмешательства, сут.	Длительность стационарного лечения, дни	Непосредственный результат	Отдаленный результат, мес.
1.З., 76 лет	Закрытый тыльно-латеральный подвывих II плюсневой кости левой стопы. 3 гр.	непрямая	1	3	отличный	хороший, 12 мес.
2. С., 53 года	Закрытый тыльно-латеральный переломовывих II-V плюсневых костей правой стопы. 3 гр.	непрямая	1	4	отличный	хороший, 7 мес.
3. Т., 33 года	Закрытый несвежий латеральный переломовывих I-V плюсневых костей левой стопы. 1 гр.	непрямая	8	8	хороший	отличный, 6 мес.
4. С., 26 лет	Закрытый дивергирующий переломовывих I-V плюсневых костей левой стопы. 2 гр.	прямая	2	10	хороший	отличный, 6 мес.
5. З., 20 лет	Закрытый латеральный переломовывих I-IV плюсневых костей, оскольчатый перелом медиальной клиновидной кости левой стопы. 3 гр.	непрямая	3	8	хороший	отличный, 6 мес.
6. Я., 49 лет	Закрытый несвежий тыльно-латеральный переломовывих I-V плюсневых костей правой стопы. 1 гр.	непрямая	8	5	отличный	отличный, 6 мес.
7. Н., 50 лет	Закрытый переломовывих I плюсневой кости, перелом основания II плюсневой кости, шейки III-IV плюсневой кости, диафиза V плюсневой кости правой стопы со смещением отломков. 3гр.	прямая	1	7	хороший	
8. Г., 24 года	Закрытый несвежий переломовывих основания II плюсневой кости левой стопы. 3 гр.	непрямая	7	8	отличный	
9. А., 33 года	Закрытый переломовывих II-III-IV плюсневых костей левой стопы. 3 гр.	непрямая	4	5	отличный	
10.К., 22 года	Закрытый несвежий переломовывих медиальной клиновидной кости левой стопы. 3 гр.	прямая	8	7	хороший	

Согласно классификации Quénu и Küss [9], повреждения первой группы (гомолатеральные вывихи) выявлены в 2 наблюдениях, второй группы (дивергирующие) – в 1 случае, повреждения третьей группы (частичные) – у 7 больных. Кроме того, у 2 пациентов имелись переломы диафизов средних

плюсневых костей со смещением отломков, репозиция которых потребовала выполнения дополнительных кожных разрезов.

Хирургическое вмешательство у 5 больных произведено в течение первых 3 суток после травмы, еще 5 пациентам операция выполнена в сроки от 4 до 8 суток после повреждения сустава Лисфранка.

Техника оперативного вмешательства

Нами разработан способ малоинвазивной репозиции перелома, вывиха и переломовывиха костей переднего отдела стопы.

Положение больного на спине. Следует отметить, что вмешательство значительно облегчалось при использовании разработанного и внедренного способа укладки пациента на операционном столе для репозиции перелома, вывиха и переломовывиха костей стопы под контролем электронно-оптического преобразователя (Удостоверение на рационализаторское предложение № 1722 от 14.10.2010 г.) (Рисунок 2).

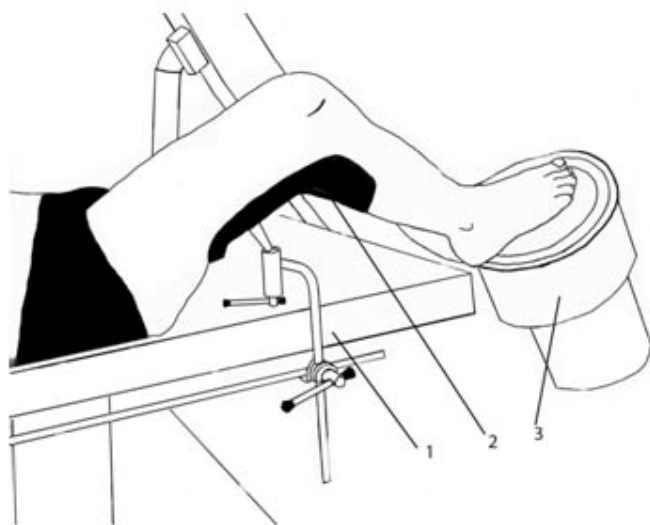


Рисунок 2 – Способ укладки пациента на операционном столе для репозиции перелома, вывиха и переломовывиха костей переднего отдела стопы под контролем электронно-оптического преобразователя: 1 – операционный стол; 2 – подколенный упор; 3 – электронно-оптический преобразователь

При наличии смещения основания I плюсневой кости, вначале производили закрытое вправление I луча стопы. Посредством петлевой тяги за основную

фалангу I пальца выполняли тракцию по оси плюсневой кости и одновременно – девиацию в медиальную сторону. Противотягу проводили ладонью другой руки, расположенной на передней поверхности голеностопного сустава пациента, при этом I палец руки хирурга осуществлял давление на внутренний край медиальной клиновидной кости. После репозиции выполняли трансартикулярную фиксацию I плюсне-клиновидного сустава одной или двумя спицами Киршнера.

Производя вправление I плюсневой кости, необходимо учитывать, что ось ее существенно отклонена в медиальную сторону и соответствует оси таранной, а не медиальной клиновидной кости. Анатомическое вправление I луча стопы имеет весьма важное значение для качества репозиции остальных плюсневых костей.

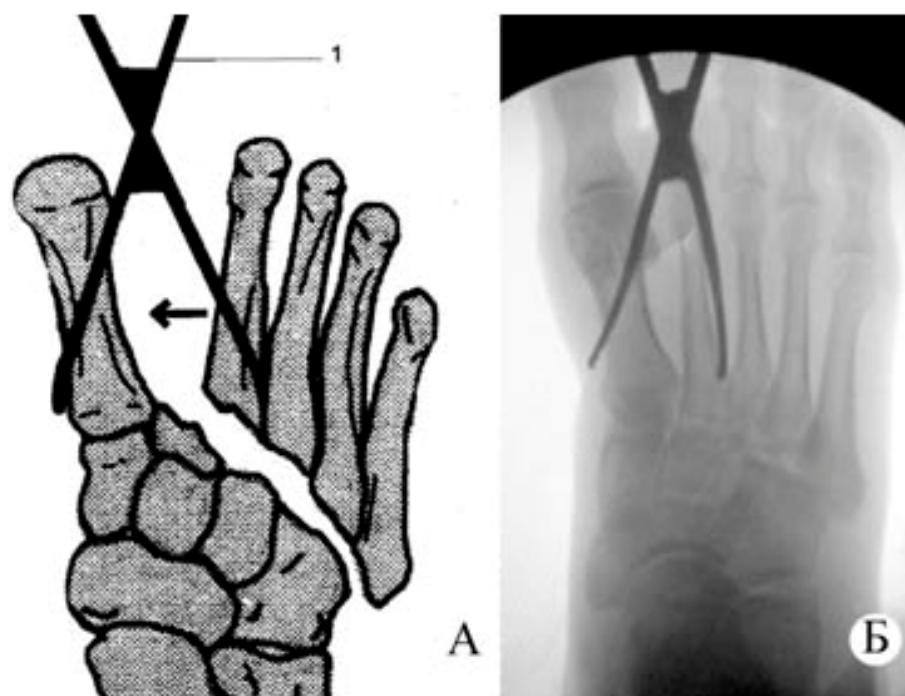


Рисунок 3 – Малоинвазивный способ репозиции вывиха и переломовывиха плюсневых костей: А – схема репозиции; Б – интраоперационная рентгенограмма

Следующим этапом производили вправление II плюсневой кости (Рисунок 3). Выполняли продольный разрез кожи длиной 0,5–0,7 см во II межплюсневом промежутке на 1,0–2,0 см дистальнее линии предплюсне-плюсневого сустава. Мягкие ткани тупо разводили при помощи зажима «москит». Во II межплюсневый промежуток вводили браншу зажима Микулича, которая выполняла репонирующую функцию, вторую опорную браншу помещали на медиальном

крае стопы над кожей, защищенной марлевыми салфетками. Путем сведения браншей зажима Микулича производили устранение смещения II плюсневой кости с последующей трансартикулярной фиксацией II плюсне-клиновидного сустава спицей.

При дислокации I плюсневой кости вместе с внутренней клиновидной в медиальную сторону и отсутствии повреждения II плюсне-клиновидного сустава, вправление также производили по вышеуказанной методике. Отличие заключалось лишь в том, что бранша зажима Микулича, расположенная над кожей медиального края стопы, являлась репозирующей, а бранша, введенная во II межплюсневый промежуток, – опорной.

Если в момент травмы межплюсневые связки сохранялись, то вправление II плюсневой кости обеспечивало одновременно и репозицию III-IV-V плюсневых костей, и операция при этом заканчивалась временной фиксацией III плюсне-клиновидного и плюсне-кубовидных суставов спицами Киршнера. В противном случае, при разрыве межплюсневых связок, вправление III и IV плюсневых костей осуществляли последовательно вышеописанным способом с помощью зажима Микулича через небольшие кожные разрезы в III и IV межплюсневых промежутках.

Оперативное вмешательство завершали ушиванием кожных ран, наложением асептической повязки и иммобилизацией поврежденной конечности задней гипсовой шиной от верхней трети голени до кончиков пальцев стопы.

Репозицию плюсневых костей по вышеуказанной методике с использованием только одного доступа во II межплюсневом промежутке удалось осуществить в 7 наблюдениях. Выполнение дополнительных доступов в III и IV межплюсневых промежутках потребовалось у 3 пациентов. Еще у 2 больных производились дополнительные разрезы для репозиции переломов диафизов средних плюсневых костей.

Качество репозиции контролировали рентгенологически. Для непосредственного интраоперационного контроля в 8 наблюдениях применили электронно-оптический преобразователь (ЭОП) Intermedical Radius R-9 (Италия) и

Arelem EVO R (Франция), в остальных 2 случаях производили только заключительный рентгенологический контроль с использованием передвижного рентгеновского аппарата Intermedical Compact 100–30 (Италия).

#### Результаты и обсуждение

Качество репозиции оценивали по данным рентгенографии поврежденной стопы в 3-х проекциях путем определения анатомических взаимоотношений в предплюсне-плюсневом суставе по линиям Stein [11]. На рентгенограмме в прямой проекции определяли соответствие оси I плюсневой и таранной кости, латерального края основания I плюсневой и медиальной клиновидной кости, а также медиального края основания II плюсневой и средней клиновидной кости. На боковой рентгенограмме оценивали соответствие оси I плюсневой и таранной кости, контролировали устранение тыльной дислокации основания II плюсневой кости. На рентгенограмме в косой проекции определяли соответствие медиального и латерального краев III плюсневой и латеральной клиновидной кости, а также медиального края основания IV плюсневой и кубовидной кости.

У 8 пациентов после проведенной репозиции выявлено полное соответствие описанных рентгенологических параметров во всех проекциях. Непосредственные результаты оценены у них как отличные. В 2 случаях удалось достичь анатомического вправления переломов средних плюсневых костей не во всех плоскостях, и был констатирован хороший непосредственный результат. При этом среди наших больных не выявлено ни одного случая послеоперационных осложнений. Средняя длительность пребывания пациента в стационаре составила 6,5 дней.

Отдаленные результаты лечения изучены в сроки от 6 до 12 месяцев у 6 больных (в остальных наблюдениях отдаленные результаты не прослежены вследствие малого срока после оперативного вмешательства). Исходы лечения оценивали по двум шкалам: шкале для среднего отдела стопы стандартной оценочной системы Японского общества хирургии стопы (JSSF) [10] и шкале оценки функции стопы Мериленд (MFS) [12]. Средний результат по шкале JSSF составил 93,3 балла (87–100), по шкале MFS – 95,5 балла (89–100). В итоге



отличные результаты (90 и более баллов) достигнуты у 4 пациентов, а хорошие (75–89 баллов) – у 2.

Полученные нами результаты превосходят средние показатели результативности лечения больных с вывихами и переломовывихами плюсневых костей, которые, по данным литературы, в среднем составляют 75–78 баллов [4, 6, 9].

Следует отметить, что мнения хирургов значительно расходятся в выборе способа репозиции и фиксации вывихнутых плюсневых костей при травматическом повреждении сустава Лисфранка. Часть авторов рекомендует применение метода закрытого вправления с трансартикулярной фиксацией спицами Киршнера [5, 8, 9].

Неоспоримым достоинством закрытой репозиции с последующей чрескожной фиксацией является малотравматичность хирургического вмешательства для мягких тканей стопы. Удаление спиц не требует специального оснащения и может быть произведено амбулаторно в условиях перевязочного кабинета. Однако достижение полной анатомической репозиции путем закрытого ручного вправления часто является сложной, а порой даже невыполнимой задачей, что связано с интерпозицией костных отломков или мягких тканей (сухожилия передней большеберцовой мышцы, длинной малоберцовой мышцы либо поврежденной связки Лисфранка) [5].

Открытая репозиция позволяет восстановить правильные взаимоотношения анатомических структур под непосредственным визуальным контролем, одновременно создает декомпрессию фасциальных футляров стопы и должна заканчиваться стабильной фиксацией винтами или спицами [7]. Вместе с тем, всегда следует учитывать техническую сложность хирургического вмешательства, угрозу повреждения тыльной артерии стопы, чувствительных ветвей глубокого малоберцового нерва, а также чувствительных ветвей поверхностного малоберцового нерва [6], а также возможность развития послеоперационных осложнений в виде образования гематом или некроза кожи тыла стопы. Кроме

того, удаление винтов требует повторного оперативного вмешательства в условиях хирургического стационара.

Таким образом, предложенный нами способ малоинвазивной репозиции перелома, вывиха и переломовывиха костей переднего отдела стопы сочетает в себе достоинства закрытого вправления и, в то же время, позволяет значительно улучшить качество репозиции при вывихах и переломовывихах в суставе Лисфранка. Указанный способ позволяет во многих случаях избежать необходимости открытого вправления, тем самым снизить риск послеоперационных осложнений и сократить продолжительность стационарного лечения больных с повреждениями предплюсне-плюсневого сустава.

Клинические примеры.

Пример 1. Пациент С., 53 лет, история болезни № 6049. Обстоятельства травмы: 14.06.10 г. упал с высоты около 3 метров с опорой на правую стопу. В тот же день пациент был доставлен в приемное отделение 6-й ГКБ. После осмотра и рентгенографии поврежденной стопы установлен диагноз: закрытый тыльно-латеральный переломовывих II-V плюсневых костей правой стопы. 14.06.10 г. произведена малоинвазивная репозиция переломовывиха плюсневых костей из доступа во II межплюсневом промежутке, чрескожная фиксация 4 спицами Киршнера. Непосредственный результат оценен как отличный. Спицы удалены через 6 недель после операции, гипсовая иммобилизация осуществлялась до 10 недель. Дозированная нагрузка на левую ногу в гипсовой повязке разрешена после удаления спиц и доведена до полной к 12 неделям после операции. Отдаленный результат оценен через 7 месяцев и составил 87 баллов по шкале JSSF и 92 балла по шкале MFS (Рисунок 3).

Пример 2. Пациент С., 26 лет, история болезни № 7287. Подвернул левую стопу 20.07.10 г. В приемном отделении после осмотра и рентгенографии установлен диагноз: закрытый дивергирующий переломовывих I-V плюсневых костей левой стопы, перелом шейки III плюсневой кости. 20.07.10 г. выполнена открытая репозиция перелома III плюсневой кости и остеосинтез спицей, закрытое устранение вывиха плюсневых костей, трансартикулярная фиксация спицами.

Однако на контрольных рентгенограммах выявлен сохраняющийся подвывих плюсневых костей. Поэтому 21.07.10 г. повторно произведена малоинвазивная репозиция переломовывиха плюсневых костей, чрескожная фиксация спицами. Непосредственный результат расценен как хороший в связи с сохраняющимся угловым смещением шейки III плюсневой кости. Спицы удалены через 6 недель после вмешательства, гипсовая иммобилизация осуществлялась до 12 недель. Дозированная нагрузка на левую ногу в гипсовой повязке разрешена после удаления спиц и доведена до полной к 12 неделям после операции. Отдаленный результат оценен через 6 месяцев и составил 97 баллов по шкале JSSF и 96 баллов по шкале MFS (Рисунок 4).

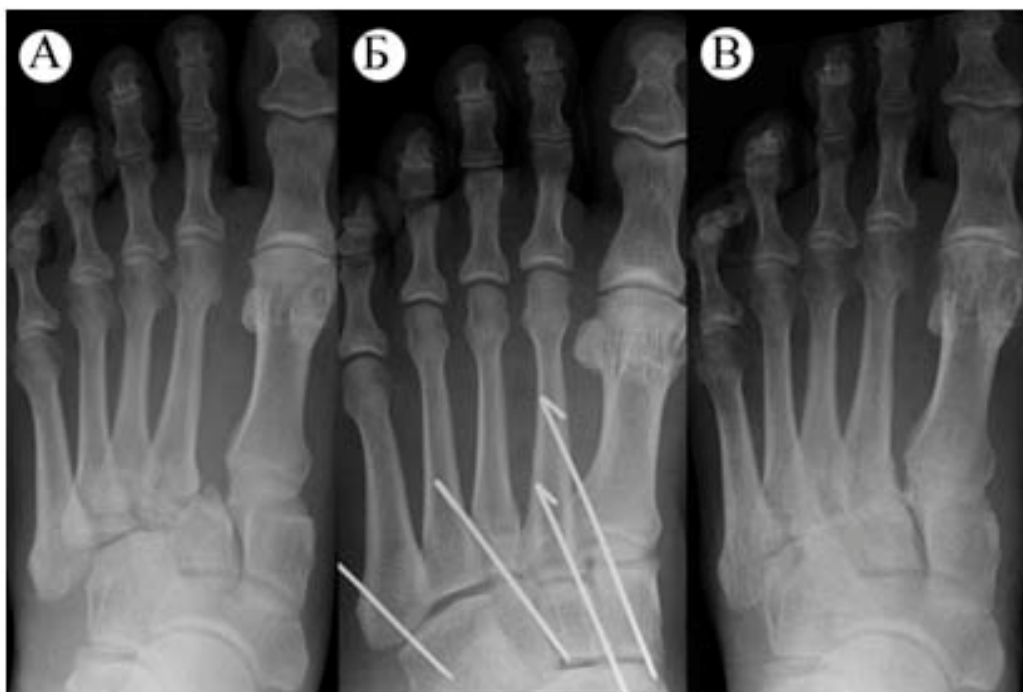

Рисунок 4 – Рентгенограммы пациента С., 53 лет: А – при поступлении; Б – после репозиции и фиксации спицами; В – через 7 месяцев после вмешательства

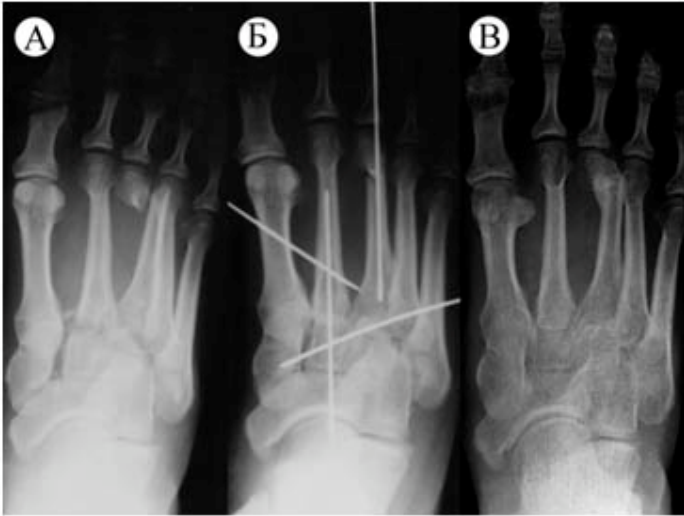


Рисунок 5 – Рентгенограммы пациента С., 26 лет: А – при поступлении; Б – после репозиции и фиксации спицами; В – через 6 месяцев после операции

#### Выводы

1. Предложенный способ малоинвазивной репозиции вывиха, перелома и переломовывиха костей переднего отдела стопы позволяет повысить эффективность закрытой репозиции без применения обширных хирургических доступов и специального инструментария.

2. Применение способа малоинвазивной репозиции при повреждениях сустава Лисфранка способствует снижению частоты послеоперационных осложнений, сокращению длительности пребывания пациента в стационаре и улучшению конечных результатов лечения.

#### Литература

- Каплан, А. В. Закрытые переломы и переломовывихи плюсневых костей и их лечение / А. В. Каплан [и др.] // Ортопедия, травматология и протезирование. 1975. № 6. С. 74–81.
- Черкес-Заде, Д. И. Хирургия стопы / Д. И. Черкес-Заде, Ю. Ф. Каменев. 2-е изд., перераб. и доп. М.: Медицина, 2002. С. 95–109.

3. Чирак, В. Э. Хирургическое лечение повреждений Лисфранка: материалы VIII съезда травматологов-ортопедов Республики Беларусь, Минск, 16–17 окт. 2008 г. / РНПЦТО. Минск, 2008. С. 384–386.
4. Чирак, В. Э. Хирургическое лечение вывихов и переломовывихов в суставе Лисфранка / В. Э. Чирак, Е. Р. Михнович // Военная медицина. 2010. № 4. С. 65–71.
5. Aitken, A. P. Dislocations of the tarsometatarsal joint / A. P. Aitken, D. Poulson // J. Bone Jt. Surg. 1963. Vol. 45-A. P. 246–260.
6. Arntz, C. T. Fractures and fracture dislocations of the tarsometatarsal joint / C. T. Arntz [et al.] // J. Bone Jt. Surg. 1988. Vol. 70-A. P. 173–181.
7. Coetzee, J. C. Treatment of primary ligamentous Lisfranc joint injuries: primary arthrodesis compared with open reduction and internal fixation / J. C. Coetzee, T. V. Ly // J. Bone Jt. Surg. 2006. Vol. 88-A. P. 514–520.
8. Gissane, W. A Dangerous Type of Fracture of the Foot / W. Gissane // J. Bone Jt. Surg. 1951. Vol. 33-B, № 4. P. 535–538.
9. Hardcastle, P. H. Injuries to the tarsometatarsal joint: Incidence, classification and treatment / P. H. Hardcastle [et al.] // J. Bone Jt. Surg. 1982. Vol. 64-B. P. 349–356.
10. Niki, H. Development and reliability of a standard rating system for outcome measurement of foot and ankle disorders I: development of standard rating system / H. Niki [et al.] // J. Orthop. Sci. 2005. № 10. P. 457–465.
11. Stein, R. E. Radiological aspects of the tarsometatarsal joints / R. E. Stein // Foot Ankle. 1983. Vol. 3. P. 286–289.
12. Sanders, R. Operative treatment in 120 displaced intraarticular calcaneal fractures. Results using a prognostic computed tomography scan classification / R. Sanders [et al.] // Clin. Orthop. 1993. Vol. 290. P. 87–95.