

Диагностика и лечение повреждений сустава Лисфранка

Белорусский государственный медицинский университет

Ошибки в диагностике и лечении повреждений сустава Лисфранка приводят к развитию стойкой деформации стопы, посттравматического деформирующего артроза, синдрома метатарзалгии. Приведены наиболее распространенные классификации повреждений указанной локализации, современные методы диагностики и лечения.

Ключевые слова: сустав Лисфранка, вывихи, переломовывихи, закрытая репозиция, открытая репозиция, артродез.

Переломы костей стопы составляют от 10 до 20% всех повреждений скелета и имеют тенденцию к росту [2, 33]. Это связано с несоблюдением техники безопасности на предприятиях, возросшей частотой автодорожных травм, высоким уровнем кататравм, дающих наибольший процент повреждений стопы. Актуальность проблемы лечения данных повреждений особенно возросла за последние годы [45].

Согласно данным статистики, повреждения предплюсне-плюсневых суставов относят к числу редких: они составляют менее 1% от всех переломов и около 2% от всех вывихов костей конечностей [14, 15, 27]. Однако, по данным отечественных и зарубежных авторов не менее 20% данных повреждений своевременно не диагностируются [4, 11, 19, 20, 21, 27, 29]. Кроме того, при неверном выборе тактики лечения повреждения сустава Лисфранка нередко приводят к развитию синдрома метатарзалгии, посттравматической плоско-вальгусной деформации стопы, остеоартроза, что сопровождается снижением работоспособности, вплоть до инвалидности. Особую актуальность вопроса обуславливает тот факт, что данные повреждения чаще всего встречаются у лиц трудоспособного возраста [13, 17, 21, 31, 32, 42].

Повреждения сустава Лисфранка включают в себя внутрисуставные переломы оснований плюсневых костей, переломы клиновидных костей, кубовидной кости (которые, как правило, являются внутрисуставными), вывихи и переломовывихи рассматриваемых костей, а также повреждения связок предплюсне-плюсневых суставов. Последней категории повреждений уделяется незаслуженно мало внимания, что связано с трудностями диагностики и определения степени тяжести повреждения мягкотканых структур, участвующих в формировании сустава Лисфранка.

Особенности анатомического строения

Функционально сустав Лисфранка представляет собой единое целое, однако анатомически его составляют три изолированных сустава (рис. 1). Один из них – это сочленение медиальной клиновидной и I плюсневой кости, другой – сочленение II и III плюсневых костей с промежуточной и латеральной клиновидными костями; третий – сочленение кубовидной с IV и V плюсневыми костями. Капсулы суставов укреплены тыльными и подошвенными предплюсне-плюсневыми связками. Между клиновидными и плюсневыми костями располагаются также межкостные и клиноплюсневые связки. Медиальная из этих связок, натянутая между медиальной клиновидной костью и основанием II плюсневой кости, ввиду ее особого практического значения называется «ключом» сустава Лисфранка [8]. Следует отметить отсутствие межкостной связки между основаниями I и II плюсневых костей, что, вероятно, связано с особенностями филогенеза стопы человека [30].

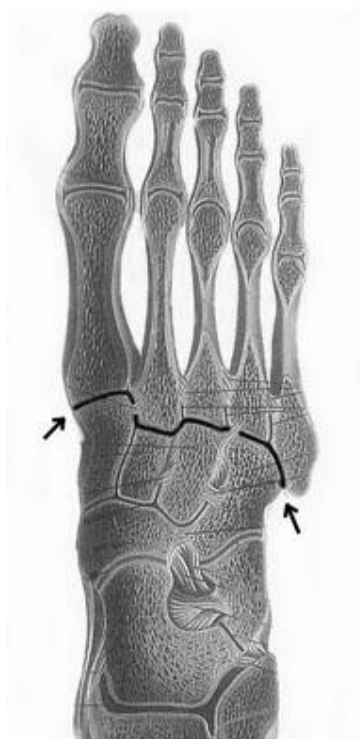


Рис. 1. Анатомия сустава Лисфранка

Топографо-рентгенологическая характеристика сосудистой системы стопы, данная В.Ф. Вильховым и D. Luga, указывает, что тыльная и наружная подошвенная артерия пересекают почти поперек линию сустава Лисфранка [3, 39]. Образованная этими артериями подошвенная артериальная дуга располагается на уровне оснований плюсневых костей. Такое тесное расположение данных анатомических образований предполагает возможность их одновременного повреждения.

В монографии В.В. Кованова и Т.И. Аникиной «Хирургическая анатомия фасций и клетчаточных пространств человека» говорится: «...в заднем отделе плюсны все фасции наименее прочны, так как на этом уровне подошвенный апоневроз и глубокая фасция подошвы уже теряют свою прочность, а плюсневая и подошвенная межкостная фасции еще не успевают ее приобрести» [5]. Кроме того, уровень сустава Лисфранка является наиболее слабым местом в связочно-фасциальном аппарате стопы.

Таким образом, сосудисто-нервные образования на стопе находятся в наиболее незащищенном положении именно при переломах образований плюсневых костей или переломовывихах в суставе Лисфранка, особенно, если возникают смещения отломков.

Классификация повреждений Лисфранка

Впервые классификацию повреждений сустава Лисфранка предложили Quénu и Küss в 1909 г. [43]. Они выделили две анатомо-функциональные единицы стопы: медиальную – Column (колонна), которая включала I плюсневую кость, медиальную клиновидную и бугристую ладьевидной кости, и латеральную – Spatula («пальмовая ветвь»), в которую входили четыре латеральные плюсневые кости и кубовидная кость. Классификация включала три группы повреждений: 1 – гомолатеральные полные вывихи всех плюсневых костей (в положении абдукции); 2 – дивергирующие полные вывихи (column – в аддукции, spatula – в абдукции); 3 – частичные вывихи (изолированные вывихи плюсневых, клиновидных костей и кубовидной кости) (рис. 2).

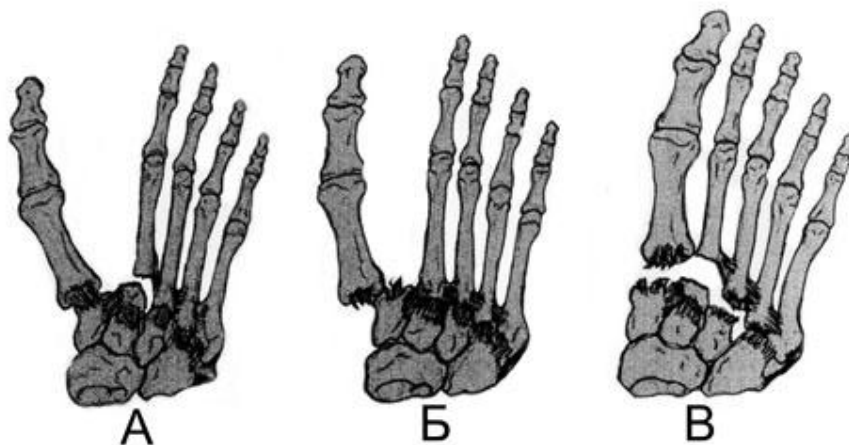


Рис. 2. Типы повреждений сустава Лисфранка: А – дивергирующий; Б – изолированный; В – гомолатеральный

Эта классификация была усовершенствована Hardcastle в 1982 г. [31] и Myerson в 1986 г. [42]. Повреждения были разделены на типы: тип А – полная дисконгруэнтность предплюсне-плюсневого сустава в любой плоскости и направлении; тип В1 – частичная неконгруэнтность, при которой происходит относительно изолированное смещение только I луча стопы; тип В2 – частичная неконгруэнтность, при которой смещение затрагивает одну или несколько из латеральных четырех плюсневых костей в различных плоскостях (частичная латеральная неконгруэнтность); тип С1 – дивергирующие повреждения, при которых I плюсневая кость смещается медиально в сочетании с любыми видами смещения четырех латеральных плюсневых костей; тип С2 – дивергирующие повреждения с полной неконгруэнтностью.

В отечественной литературе в основном распространена классификация предложенная Д.И. Черкес-Заде и Ю.Ф. Каменевым в 1995 г.[13]:

А. По характеру и локализации сопутствующих повреждений:

1. чистые вывихи плюсневых костей (полные, неполные);
2. переломовывихи плюсневых костей (открытые, закрытые, полные, неполные);
3. множественные повреждения стопы, включая переломовывихи плюсневых костей (открытые, закрытые, полные, неполные).

Б. По виду и направлению смещения плюсневых костей: наружные, тыльно-наружные, внутренние, подошвенные, дивергирующие (расходящиеся), комбинированные (смещение плюсневых костей более чем в двух разных направлениях).

Диагностика повреждений Лисфранка

Диагностика повреждений предплюсне-плюсневого сустава заключается в тщательном сборе анамнеза, клиническом обследовании стопы, использовании специальных методов исследования (рентгенография, КТ, МРТ). При уточнении анамнеза высокую степень настороженности следует проявлять при травмах, полученных в автодорожных происшествиях, при падении с высоты, при сдавлении стопы тяжелыми предметами. При осмотре обращает на себя внимание наличие отека стопы, расширение среднего отдела стопы, боль при пальпации в проекции предплюсне-плюсневого сустава, которая распространяется медиальнее и латеральнее места приложения силы, невозможность опоры на поврежденную ногу.

Симптом Барского («изолированная гематома» подошвенной области) был описан при переломе бугра пяточной кости [1]. Однако данный симптом патогномичен не только для

переломов пятки. Подобная имбибиция кровью мягких тканей из глубоких фасциальных лож подошвы часто встречается и при переломах и переломовывихах переднего и среднего отделов стопы. На коже она обнаруживается со 2-го, реже с 3-го дня и держится 2-2,5 недели.

Рентгенологическое исследование в большинстве случаев позволяет уточнить диагноз. Стандартная рентгенография стопы включает три проекции: прямую, боковую и косую (под углом 30°) (рис. 3). При выраженных смещениях диагноз не вызывает особых затруднений. О наличии повреждения сустава Лисфранка говорят переломы ладьевидной и клиновидных костей, краевые переломы кубовидной кости, расширение диастаз между основаниями I и II плюсневых костей, отрыв небольшого костного фрагмента основания II плюсневой кости, несоответствие суставных поверхностей оснований IV и V плюсневых костей и кубовидной кости.

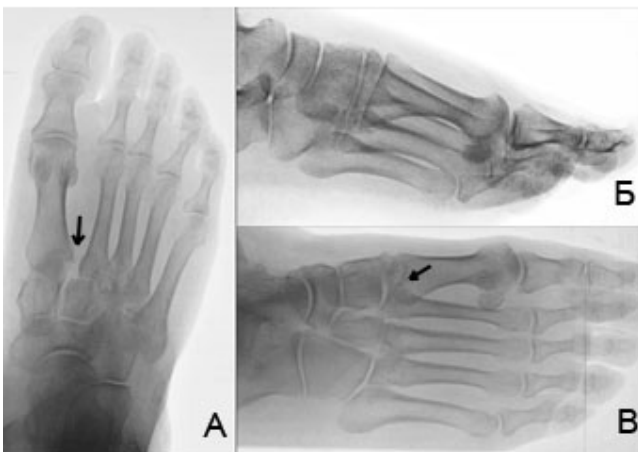

Рис. 3. Рентгенологическая диагностика повреждений сустава Лисфранка: А – прямая проекция; Б – боковая проекция; В – косая проекция

Вместе с тем, рентгенологическая диагностика переломов костей среднего отдела стопы затруднена тем, что изображения клиновидных костей накладываются друг на друга, иногда симулируя линию перелома. Поэтому в сомнительных случаях рекомендуется выполнение рентгенограмм поврежденной стопы под нагрузкой с применением анестезии, а также сравнительных рентгенограмм здоровой стопы [13, 16, 17, 21, 29, 32]. Слабая и средняя степени повреждения связок предплюсне-плюсневой сустава под нагрузкой не выявляются на рентгеновских снимках. Повторное исследование необходимо, если отек и боль сохраняются свыше 10 дней после травмы [19, 20, 21, 23, 29].

Неоценимую помощь в сложных случаях оказывает рентгеновская компьютерная томография, которая позволяет детализировать анатомию, выявить скрытые повреждения костей и суставов (рис. 4).

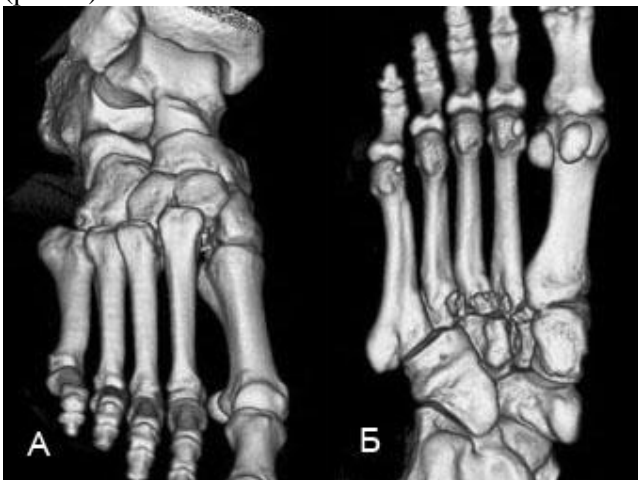


Рис. 4. Трехмерная реконструкция при КТ: А – вид с тыльной поверхности; Б – вид с подошвенной поверхности стопы

В постановке диагноза мягкотканых повреждений трудно переоценить роль магнитно-резонансной компьютерной томографии, однако, данный метод исследования еще не нашел должного распространения в практике хирургии стопы.

Лечение повреждений Лисфранка

До настоящего времени нет единства в подходах к тактике лечения повреждений сустава Лисфранка. В отечественной литературе существует большое число приверженцев закрытой репозиции вывихов и переломовывихов с последующей чрескожной фиксацией спицами Киршнера [4, 7, 10, 11, 12, 13]. Мнения зарубежных травматологов значительно расходятся в тактическом плане. Часть авторов рекомендует применение метода закрытой репозиции с трансартикулярной фиксацией спицами Киршнера [17, 22, 28, 31, 32]. Описаны различные варианты закрытой репозиции переломовывихов в суставе Лисфранка, в том числе с использованием петлевых тяг за пальцы и применением грузов как для репозиции, так и для противотяги [47].

Неоспоримыми достоинствами закрытой репозиции с последующей чрескожной фиксацией спицами являются простота технического выполнения хирургического вмешательства и малотравматичность его для мягких тканей стопы. Недостатками способа являются невозможность устранения интерпозиции мягких тканей и костных отломков, а также достижения полной анатомической репозиции при переломовывихах, высокая вероятность вторичного смещения отломков и релюкации после удаления спиц [16, 17, 19, 21].

Значительное число публикаций, особенно в зарубежной литературе, посвящено способу открытой репозиции и внутренней фиксации повреждений Лисфранка [13, 17, 22, 23, 28, 29, 31, 32, 35]. Открытая репозиция позволяет визуально контролировать восстановление взаимоотношений анатомических структур, одновременно создает декомпрессию фасциальных футляров стопы и должна заканчиваться стабильной фиксацией винтами или спицами [18]. Сторонники внутренней фиксации винтами АО (Arbeitsgemeinschaft für Osteosynthesefragen) указывают на возможность более продолжительной фиксации (фиксаторы удаляются через 3-4 месяца) предплюсне-плюсневой сустава, что значительно снижает риск вторичного смещения и релюкации [22, 23, 28, 31, 32, 38]. Недостатками методики являются техническая сложность выполнения операции, возможность развития послеоперационных осложнений в виде образования гематомы или некроза кожи тыла стопы.

При тяжелых переломовывихах в суставе Лисфранка показаны первичные артрорезы поврежденного сочленения [13, 16, 17, 23, 42]. В странах ближнего зарубежья данное вмешательство не нашло применения. В дальнем зарубежье имеются публикации сторонников первичного артрореза предплюсне-плюсневой сустава, но большинство авторов придерживается мнения о необходимости применения данной методики не ранее 1 года после травмы [21, 34, 36, 37, 47]. Варианты артрорезирующих операций на суставе Лисфранка включают как выполнение артрореза одного изолированного сустава (чаще I плюснеклиновидного), так и тотального артрореза всего предплюсне-плюсневой сустава. Технику выполнения артрорезов различных частей сустава Лисфранка подробно описал S.T. Hansen [30].

Таким образом, несмотря на определенные успехи, достигнутые в лечении повреждений сустава Лисфранка, до сих пор существует целый ряд нерешенных вопросов, касающихся как сложностей в диагностике данных повреждений, так и лечебных мероприятий, направленных на устранение смещения отломков [19, 25, 26, 32, 33].

Особенно трудна диагностика неполных переломовывихов в суставе Лисфранка и, прежде всего, дислокации в первом плюснеклиновидном сочленении [18]. В диагностике повреждений стопы до сих пор не нашли должного распространения высокоинформативные методы компьютерной и магнитно-резонансной томографии. Требуют усовершенствования как методики закрытой репозиции повреждений сустава Лисфранка, так и открытого вправления плюсневых костей с последующей их стабильной фиксацией.

Литература

1. Барский, В. Л. Объективный клинический симптом перелома бугра пяточной кости / В. Л. Барский // Ортопедия, травматология и протезирование. 1987. № 5. С. 55–56.
2. Васильев, А. Ю. Спиральная компьютерная томография в диагностике повреждений голеностопного сустава и стопы / А. Ю. Васильев, Н. К. Витько, Ю. В. Буковская. М: ФГУ «Объединенная редакция МВД РФ», 2003. 140 с.
3. Вильхов, В. Ф. Рентгеноанатомический атлас сосудов / В. Ф. Вильхов. Киев: «Здоров'я», 1975. 144 с.
4. Закрытые переломы и переломовывихи плюсневых костей и их лечение / А. В. Каплан [и др.] // Ортопедия, травматология и протезирование. 1975. № 6. С. 74–81.
5. Кованов, В. В. Хирургическая анатомия фасций и клетчаточных пространств человека / В. В. Кованов, Т. И. Аникина. М.: Медгиз, 1961. 212 с.
6. Кованов, В. В. Хирургическая анатомия конечностей человека / В. В. Кованов, А. А. Травин. М.: Медицина, 1983. С. 443–492.
7. Травматология: справочник / А. Ф. Краснов [и др.]; под общ. ред. А. Ф. Краснова. Ростов н/Д: Феникс, 1998. 602 с.
8. Сапин, М. Р. Анатомия человека: в 2 т. / М. Р. Сапин. 2-е изд. М.: Медицина, 1996. Т. 1. С. 216.
9. Синило, М. И. Атлас травматических вывихов / М. И. Синило. Киев: Здоров'я. 1979. С. 102–103.
10. Чаклин, В. Д. Переломы костей и их лечение / В. Д. Чаклин. Свердловск: Облиздат, 1936. С. 289–291.
11. Черкес-Заде, Д. И. Переломовывихи в суставе Лисфранка / Д. И. Черкес-Заде // Вестник хирургии. 1969. № 12. С. 102–108.
12. Лечение открытых переломов и переломовывихов плюсневых костей / Д. И. Черкес-Заде [и др.] // Ортопедия, травматология и протезирование. 1985. № 11. С. 49–53.
13. Черкес-Заде, Д. И. Хирургия стопы / Д. И. Черкес-Заде, Ю. Ф. Каменев. 2-е изд., перераб. и доп. М.: Медицина, 2002. С. 95–109.
14. Чирак, В. Э. Оперативное лечение вывихов и переломовывихов в суставе Лисфранка: материалы науч.-практ. конф. травматологов-ортопедов Республики Беларусь / БелНИИТО. Минск, 2006. С. 125–128.
15. Чирак, В. Э. Хирургическое лечение повреждений Лисфранка: материалы VIII съезда травматологов-ортопедов Республики Беларусь, Минск, 16–17 окт. 2008 г. / РНПЦТО. Минск, 2008. С. 384–386.
16. Arntz, C. T. Fractures and fracture-dislocations of the tarsometatarsal joint / C.T. Arntz [et al.] // J. Bone Jt. Surg. 1988. Vol. 70–A, № 2. P. 173–181.
17. Aitken, A. P. Dislocations of the Tarsometatarsal Joint / A. P. Aitken [et al.] // J. Bone Jt. Surg. 1963. Vol. 45–A, № 3. P. 246–260.
18. Blackledge, D. K. Acute exertional compartment syndrome of the medial foot / D. K. Blackledge [et al.] // J. Foot Ankle Surg. 1996. Vol. 35, № 1. P. 19–22.
19. Bonnel, F. Trauma of lisfrancs joint: severe sprains dislocations and Fractures / F. Bonnel, M. Barthelemy // J. Chir., 1976. V. 3, № 5–6. P. 573–592.
20. Coetzee, J. C. Treatment of primary ligamentous Lisfranc joint injuries: primary arthrodesis compared with open reduction and internal fixation / J. C. Coetzee, T. V. Ly // J. Bone Jt. Surg. 2006. Vol. 88–A. P. 514–520.
21. Cluett, J. Lisfranc injuries / J. Cluett // J. Am. Board of Fam. Practice 2003. № 16. P. 69–72.
22. Del Sel, J. M. The Surgical Treatment of Tarso-Metatarsal Fracture-Dislocations / J. M. Del Sel // J. Bone Jt. Surg. 1955. Vol. 37–B, № 2. P. 203–207.
23. English, T. A. Dislocations of the Metatarsal Bone and Adjacent Toe / T. A. English // J. Bone Jt. Surg. 1964. Vol. 46–B, № 4. P. 700–704.

24. Faciszewski, T. Subtle injuries of the Lisfranc joint / T. Faciszewski, R. T. Burks, B. J. Manaster // *J. Bone Jt. Surg.* 1990. Vol. 72–A, № 12. P. 1519–1522.
25. Ferreyra, J. A. Luxacion de le articulacion de Lisfranc / J. A. Ferreyra, F. O. Arrendondo // *Boletines y trabajos de la Sociedad Argentina de chirurgia, ortopedica.* 1990. № 1. P. 687.
26. Fox, I. M. Imaging of injuries to the tarsometatarsal joint complex / I. M. Fox, D. Collier // *Clin. Podiatr. Med. Surg.* 1997. № 14 (2). P. 357–368.
27. Treatment of the tarsometatarsal joint injuries: abstract book Fifth SICOT/SIROT Annual International Conference, 29 Aug – 1 Sep. 2007. Marrakech, 2007. P. 292–293.
28. Gissane, W. A Dangerous Type of Fracture of the Foot / W. Gissane // *J. Bone Jt. Surg.* 1951. Vol. 33–B, № 4. P. 535–538.
29. Granberry, W. M. Dislocations of the Tarsometatarsal Joints / W. M. Granberry, P. R. Lipscomb // *Surg., Gynec. And Obstet.* 1962. № 114. P. 467–469.
30. Hansen, S. T. Functional reconstruction of the foot and ankle / S. T. Hansen, Jr. Philadelphia: Lippincott Williams and Wilkins, 2000. P. 17–32, 91–96.
31. Hardcastle, P. H. Injuries to the Tarsometatarsal Joint. Incidence, Classification and Treatment / P. H. Hardcastle [et al.] // *J. Bone Jt. Surg.* 1982. Vol. 64–B, № 3. P. 349–356.
32. Heakman, J.D., Jr. Fractures in Adults / J. D. Heakman, Jr.; edited by C. A. Rockwood, Jr., and D. P. Green. Ed. 2. Philadelphia: J. B. Lippincott, 1984. P. 1796–1806.
33. Hollister, M. C. MR Imaging of the foot and ankle in sports injuries / M. C. Hollister, A. A. De Smet // *Musculoskeletal Radiology.* 1997. Vol. 1, № 1. P. 105–125.
34. Horton, G. A. Deformity correction and arthrodesis of the midfoot with a medial plate / G. A. Horton, B. W. Olney // *Foot and Ankle.* 1993. № 14. P. 493–499.
35. Jeffreys, T. E. Lisfranc's Fracture-Dislocations. A Clinical and Experiment Study of Tarso-Metatarsal Dislocations and Fracture-Dislocations / T. E. Jeffreys // *J. Bone Jt. Surg.* 1963. Vol. 45–B, № 3. P. 546–551.
36. Johnson, J. E. Dowel arthrodesis for degenerative arthritis of the tarso-metatarsal (Lisfranc) joints / J. E. Johnson, K. A. Johnson // *Foot and Ankle.* 1986. № 6. P. 243–253.
37. Komenda, G. A. Results of arthrodesis of the tarsometatarsal joints after traumatic injury / G. A. Komenda, M. S. Myerson, K. R. Biddinger // *J. Bone Jt. Surg.* 1996. Vol. 78–A, № 11. P. 1665–1676.
38. Kuo, R. S. Outcome after open reduction and internal fixation of Lisfranc joint injuries / R. S. Kuo, N. C. Tejwani, C. W. DiGiovanni // *J. Bone Jt. Surg.* 2007. Vol. 89–A. P. 122–127.
39. Luga, D. Рентгеновская диагностика сосудистой системы / D. Luga. Будапешт, 1973. С. 379.
40. Mayer, H. Wehner neue versuche zur Frage der einzelnen Komponenten des Knochengewebes bei der Regeneration und Transplantation von Knochen / H. Mayer // *Arch. Klin. Chir.* 1994. № 4. P. 148–156.
41. Meek, R. M. D. Plaster slipper versus crepe bandage after first metatarsophalangeal joint fusion / R. M. Meek, E. G. Anderson // *Foot and Ankle Surg.* 1998. Vol. 4, № 4. P. 213–217.
42. Myerson, M. S. Fracture dislocations of the tarsometatarsal joints: end results correlated with pathology and treatment / M. S. Myerson [et al.] // *Foot and Ankle.* 1986. № 6. P. 225–242.
43. Quenu, E. Etude suez les luxations du metatarle / E. Quenu, G. Kuss // *Revue de Chirurgie.* 1909. Vol. 39, № 1. P. 281.
44. Sangeorzan, B. J. Salvage of Lisfranc's tarso-metatarsal joint by arthrodesis / B. J. Sangeorzan, R. G. Veith, S. T. Hansen, Jr. // *Foot and Ankle.* 1990. № 10. P. 193–200.
45. Vertullo, C. J. Participatoin in sports after arthrodesis of the foot and ankle / C. J. Vertullo, J. A. Munley // *Foot and Ankle Int.* 2002. № 23. P. 625–628.
46. Wilson, D. W. Injuries of the Tarso-Metatarsal Joints. Etiology. Classification and Results of Treatment / D. W. Wilson // *J. Bone Jt. Surg.* 1972. Vol. 54–B, № 4. P. 677–686.
47. Willey, J. J. The mechanism of tarso-metatarsal joint injuries / J. J. Willey // *J. Bone Jt. Surg.* 1971. Vol. 53–B. P. 474–482.