

Локализация разорвавшихся аневризм по данным церебральной ангиографии

*Белорусская медицинская академия последипломного образования,
Государственное учреждение «НИИ неврологии, нейрохирургии и физиотерапии»
Министерства здравоохранения Республики Беларусь*

С помощью дигитальной субтракционной ангиографии или аутопсии установлена локализация разорвавшихся церебральных аневризм в последовательной серии 225 больных с острым субарахноидальным кровоизлиянием. Артериальные аневризмы подтверждены в качестве источника геморагии у 39,6% пациентов. Локализация аневризм следующая: передняя соединительная артерия – 44,9%; средняя мозговая артерия – 21,3%; внутренняя сонная артерия – 24,7%; задняя соединительная артерия – 3,4% и вертебрально-базилярный бассейн – 5,6%.

Ключевые слова: субарахноидальное кровоизлияние, дигитальная субтракционная ангиография, артериальная аневризма

К тяжелым формам острого нарушения мозгового кровообращения относят нетравматические внутричерепные кровоизлияния, вызванные разрывом артериальных аневризм головного мозга. Частота субарахноидальных кровоизлияний (САК) в популяции не снижается и составляет 6,4-25 случаев на 100 тыс. населения в год [11]. В.В. Лебедев с соавт. показали, что 35,7% больных с аневризматическими кровотечениями умирают или становятся инвалидами при первом разрыве аневризм, 28,6%-от осложнений в период консервативного и оперативного лечения. Лишь 35% пациентов выздоравливают, но только у одного из 3-х выживших восстанавливается трудоспособность, равноценная преморбидной [2].

Повторные внутричерепные кровоизлияния – частые и наиболее опасные осложнения клинической картины кровотечения из разорвавшейся церебральной аневризмы, при которых 40% больных умирают [1]. В изучении этой проблемы остается ряд нерешенных актуальных вопросов, среди которых анализ и систематизация сведений о каждом случае САК.

Цель настоящей работы – с помощью дигитальной субтракционной ангиографии установить локализацию разорвавшихся церебральных аневризм в последовательной серии больных, госпитализированных в специализированный стационар в остром периоде субарахноидального кровоизлияния.

Материал и методы

Изучена этиология субарахноидального кровоизлияния у 225 больных, находившихся на лечении в НИИ неврологии, нейрохирургии и физиотерапии в 1998-2001 гг. Повторное САК диагностировано у 54 больных, из них 50 перенесли два эпизода кровоизлияния, 4 – три.

Исследование проводили методом клинического наблюдения, включали сбор анамнеза и жалоб, неврологический осмотр, регистрацию артериального давления, электрокардиографию, данные лабораторных и нейровизуализационных методов обследования. В соответствии с международными критериями диагноз внутричерепного кровотечения подтвержден исследованием цереброспинальной

жидкости или компьютерной, магнитно-резонансной томографией (КТ, МРТ), а у умерших больных – на вскрытии.

Источник кровоизлияния устанавливали с помощью внутриартериальной дигитальной субтракционной ангиографии (ДСА), магнитно-резонансной ангиографии (МРА), а в случаях летальных исходов – по данным патологоанатомического исследования. ДСА выполняли на специализированном ангиографическом комплексе „NEUROSTAR S“ фирмы „SIEMENS“ трансфеморальным доступом по Сельдингеру, а также путем пункции общей сонной артерии на шее [14]. Для внутриартериального введения применяли неионные и ионные рентгеноконтрастные препараты (омнипак, ультравист, урографин). Использовали новые способы диагностики причин субарахноидальных кровоизлияний, на которые авторами получены патенты Республики Беларусь [3, 4]. Оперативное вмешательство было основным критерием диагностической ценности ДСА как метода визуализации источника внутричерепного кровоизлияния.

Информацию о последовательной серии 225 больных с САК заносили в специально разработанную компьютерную базу данных, созданную на основе программы «Microsoft Access». Статистическую обработку полученных результатов выполняли с использованием методов вариационной статистики.

Результаты

С целью обнаружения источника внутричерепного кровоизлияния в группе однократных САК дигитальная субтракционная ангиография проведена у 93 из 171 пациента, выполнено 105 ДСА головного мозга. У 37 больных (из 54) с повторными САК выполнено 46 ангиографических исследований. В группах однократных и повторных САК большинство диагностических вмешательств проведено в течение 3-ей недели после первого кровоизлияния. Повторные дооперационные ДСА для уточнения диагноза выполнены у 6 больных, из них у 2 обнаружены аневризмы, а у 4 – артериовенозные мальформации (АВМ). У 7 больных произведены послеоперационные ангиографии для контроля полноты исключения источников САК из кровотока (4 АВМ и 3 аневризмы).

Из 225 госпитализированных больных умерло 52, патологоанатомическое исследование проведено в 42 случаях.

На основании внутриартериальной дигитальной субтракционной ангиографии, магнитнорезонансной ангиографии, аутопсии аневризматическая этиология внутричерепного кровоизлияния подтверждена у 89 (39,5%) больных. Локализация разорвавшихся артериальных аневризм, вызвавших САК, следующая: передняя соединительная артерия (ПСА) – 44,9%; средняя мозговая артерия (СМА) – 21,3%; внутренняя сонная артерия (ВСА) – 24,7%; задняя соединительная артерия (ЗСА) – 3,4% и вертебрально-базилярный бассейн (ВББ) – 5,6% (рис. 1). Частота множественных аневризм составила 10,1%.

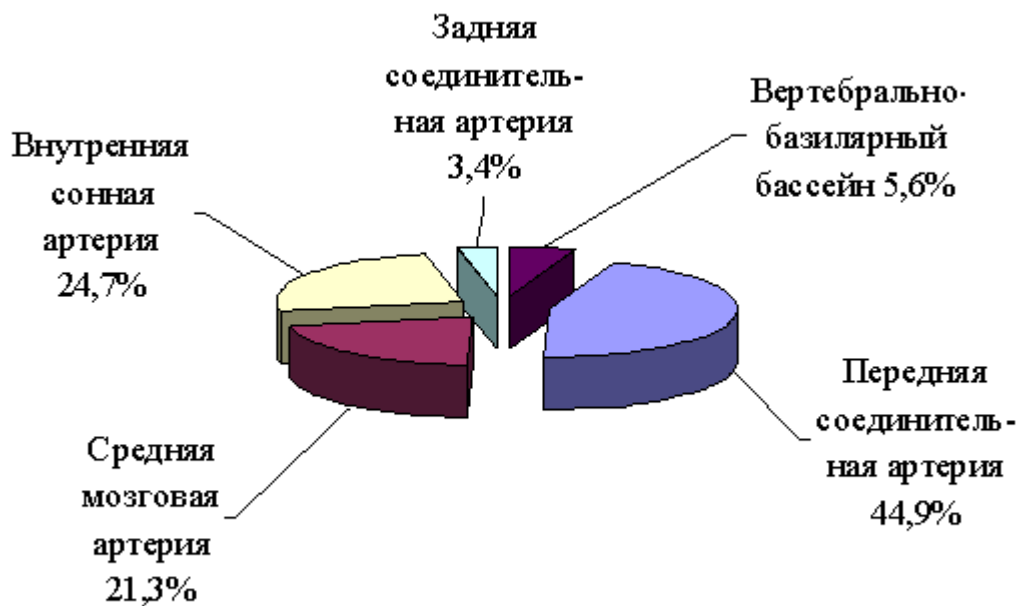


Рис. 1. Локализация разорвавшихся артериальных аневризм, вызвавших субарахноидальное кровоизлияние (n=89)

В процессе исследования установлено, что аневризмы комплекса передней соединительной артерии являются наиболее частой причиной повторных внутричерепных кровоизлияний, они визуализированы у 40 больных. Аневризмы средней мозговой (19 чел.), внутренней сонной (22 чел.) и задней соединительной артерии (3 чел.) встречались с меньшей частотой. Из 5 мешотчатых аневризм, локализованных в заднем отрезке виллизиевого круга 3 аневризмы располагались на развилке основной артерии, и 2 – на позвоночной артерии (рис. 2-5).

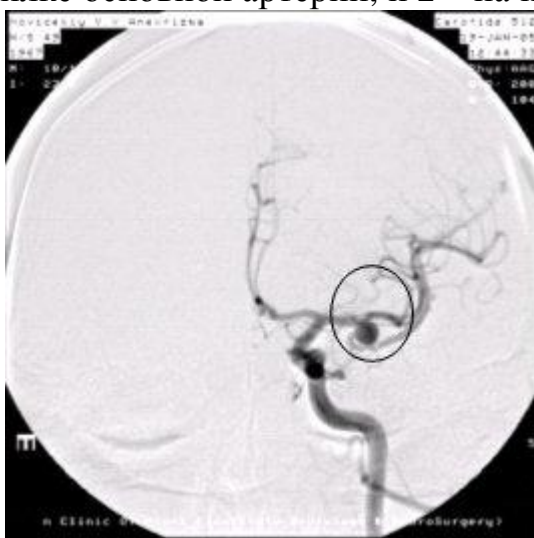

Рис. 2. Левосторонняя каротидная ангиограмма больного Н. с мешотчатой аневризмой левой средней мозговой артерии. Прямая проекция

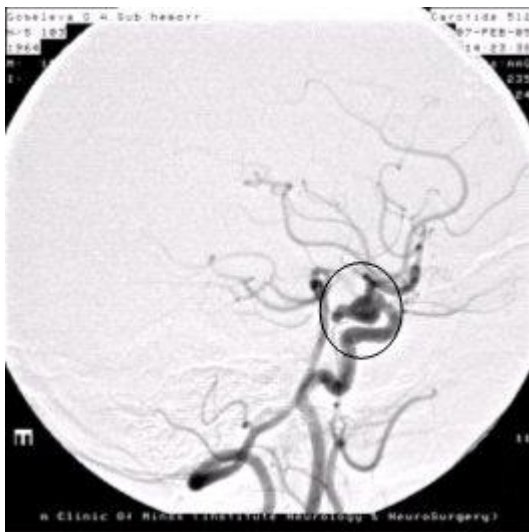

Рис. 3. Каротидно-verteбральная ангиограмма больной Г. с гигантской аневризмой внутренней сонной артерии. Боковая проекция

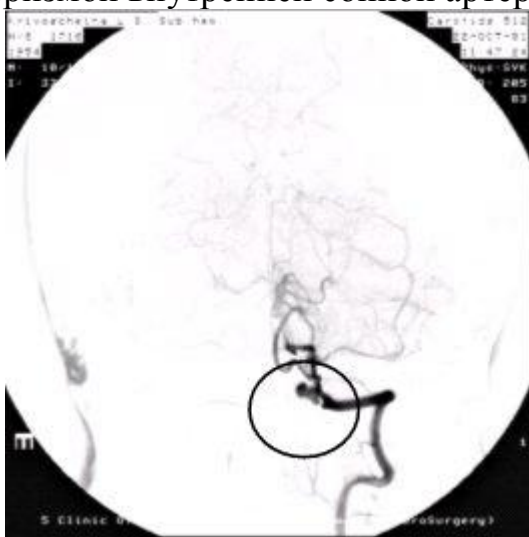

Рис. 4. Вертебральная ангиограмма больной К. с аневризмой левой позвоночной артерии у места отхождения задней нижней мозжечковой артерии.

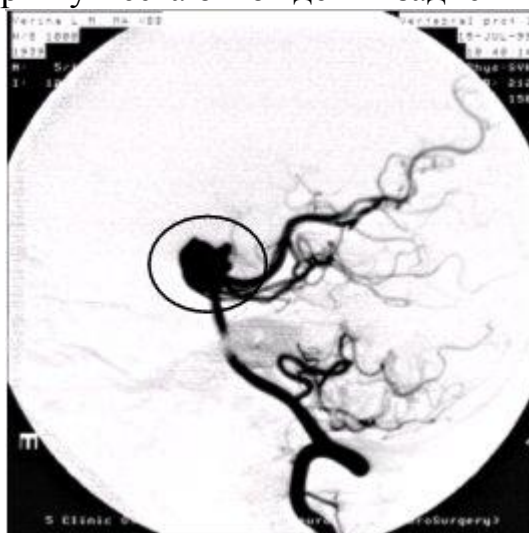

Рис. 5. Вертебральная ангиограмма больной В. с аневризмой бифуркации основной артерии. Боковая проекция.

Необходимо учитывать, что очаговые неврологические симптомы, развивающиеся в остром периоде разрыва аневризм, могут служить маркерами предполагаемой локализации источника кровоизлияния. Так, нижний парапарез при кровоизлиянии из аневризмы передней соединительной артерии может быть

обусловлен как наличием двусторонних гематом, так и отсроченными инфарктами лобных долей, особенно если он развивается через несколько дней после начала заболевания. Контралатеральный гемипарез наблюдается вследствие излияния в субарахноидальное пространство сильвиевой щели из аневризмы средней мозговой артерии. Парез III пары черепных нервов характерен для разорвавшейся аневризмы внутренней сонной/ задней соединительной артерии, а также при аневризмах развилки базилярной и верхней мозжечковой артерий. Поражение бульбарной группы черепных нервов (IX-XII) появляется при аневризмах вертебральной артерии. Однако при планировании и проведении обследования ДСА необходимо учитывать, что внутримозговые гематомы в зависимости от их локализации могут вызывать другие неврологические симптомы.

Клиническая практика показала, что своевременная и тщательная ангиографическая диагностика аневризм дает необходимую диагностическую информацию для их оперативного выключения из кровотока и предотвращения повторного САК, вследствие которого половина больных умирают. Это обосновывает необходимость разработки новых, оптимальных способов ангиографического исследования сосудов комплекса передней соединительной артерии [1]. Более чем у половины больных с САК из аневризм этой локализации на ангиограммах отмечается одномоментное заполнение рентгеноконтрастным препаратом обеих передних мозговых артерий. Их изображение проецируется на рентгенснимках на изображение передней соединительной артерии и отходящей от нее артериальной аневризмы. Указанные рентгеноанатомические особенности сосудов передней части артериального круга мозга значительно затрудняют ангиографический поиск аневризм комплекса ПСА, особенно в случае расположения купола аневризмы в верхне-заднем направлении.

При оценке результатов ДСА целесообразно исходить из положения о том, что исключить или подтвердить аневризматическую этиологию САК можно лишь при исследовании всех сосудистых бассейнов головного мозга. Ангиограммы больных с субарахноидальной геморрагией не могут быть определены как «негативные» до тех пор, пока обе каротидные и позвоночные артерии не будут визуализированы, причем желательно с применением методики цифровой субтракции.

Полученные данные показали, что в течение первого месяца заболевания риск повторного САК в последовательной серии 225 пациентов составляет 16,4%. Вероятность повторного кровоизлияния из неоперированной артериальной аневризмы достигает 29,2% и существует у больных всех возрастных групп.

Обсуждение

В современной литературе «золотым стандартом» диагностики у больных с субарахноидальным кровоизлиянием считают внутриартериальную ДСА [6]. Причем рекомендуют проводить четырехсосудистую ангиографию с контрастированием магистральных артерий каротидного и вертебрального бассейнов [8]. Как указывают авторы многочисленных зарубежных и отечественных публикаций, в 5-20% случаев при первой ангиографии не удается обнаружить источник кровоизлияния. Это объясняется не только частичным тромбированием аневризмы или артериовенозной мальформации (АВМ), наличием сопутствующей гематомы, спазма артерий, но и недостаточной разработкой методов исследования [12, 15].

Наши данные о частоте расположения аневризм на сосудах основания мозга соответствуют результатам, полученным в некоторых отечественных и зарубежных

исследованиях [2, 7, 10]. Установлено, что чаще всего аневризмы локализуются на передней соединительной (40-49%), внутренней сонной (15-31%) и средней мозговой артериях (15-25%). Аневризмы вертебрально-базилярного бассейна, располагающиеся обычно на основной и позвоночных артериях, встречаются реже (1,5-15%). Необходимо подчеркнуть, что частота обнаружения аневризм позвоночной и основной артерий, а также множественных аневризм, возрастает при проведении четырехсосудистой ангиографии [10, 13].

В настоящее время нет единой точки зрения на причину возникновения интракраниальных аневризм. По мнению некоторых авторов, есть основания считать, что аневризмы не являются врожденным заболеванием, а развиваются по мере старения организма [16]. При врожденной предрасположенности к аневризмобразованию у взрослых небольшие аневризматические выпячивания стенок артерий вследствие воздействия гемодинамических факторов увеличиваются в размерах и формируются в аневризму, состоящую в типичных случаях из шейки, тела и дна. Атеросклеротические аневризмы сосудов головного мозга, являющиеся в большинстве по строению фузиформными, встречаются редко [17].

В эпидемиологических исследованиях, проведенных в ряде европейских стран, установлена прямая зависимость между артериальной гипертензией, курением, злоупотреблением алкоголем и возрастанием риска аневризматического САК [7, 14, 16]. В то же время прием оральных контрацептивов и гиперхолестеринемия не имеют существенного значения в этиопатогенезе интракраниальных аневризм [15]. В целом риск разрыва артериальной аневризмы составляет 1-3% в год [6]. На аутопсиях находки клинически «молчащих» аневризм составляют до 18% [9]. Как показали проведенные в ряде зарубежных медицинских центров современные исследования, большинство внутричерепных аневризм никогда не разрываются.

Заключение

С помощью дигитальной субтракционной ангиографии или аутопсии установлена локализация разорвавшихся церебральных аневризм в последовательной серии больных с острым субарахноидальным кровоизлиянием. При существующих стандартах оказания медицинской помощи в условиях специализированного стационара дигитальная субтракционная ангиография служила основным методом прижизненной диагностики этиологии субарахноидальных кровоизлияний у 57,3% больных с субарахноидальным кровоизлиянием. Артериальные аневризмы подтверждены в качестве источника САК у 39,6% больных. Локализация аневризм следующая: передняя соединительная артерия – 44,9%; средняя мозговая артерия – 21,3%; внутренняя сонная артерия – 24,7%; задняя соединительная артерия – 3,4% и вертебрально-базилярный бассейн – 5,6%.

Литература

1. Гончар И.А., Смеянович А.Ф., Михайлов А.Н., Гончар А.А. Повышение информативности дигитальной субтракционной ангиографии при обследовании больных с субарахноидальными кровоизлияниями // Лучевая диагностика в клинической практике: Материалы научно-практической конференции. – Мн., 2004. – С. 164-170.
2. Лебедев В.В. Неотложная нейрохирургия: Руководство для врачей / В.В. Лебедев, В.В. Крылов. – М.: Медицина, 2000. – 568 с.
3. Патент 4712 РБ, МКИ А 61И 6/00, А 61И 5/00. Способ ангиографии каротидно-вертебральных бассейнов головного мозга / А.А. Гончар, А.Н. Михайлов, А.Ф.

Смеянович, И.А. Гончар (РБ).-№ а19990163; Заявлено 18.02.1999; Опубл. 30.09.2000, Бюл. № 3. // Официальный бюллетень изобретений Республики Беларусь. – 2000.-№ 3.-С.9.

4. Патент 4680 РБ, МКИ А 61И 6/00, А 61И 5/00. Способ ангиографической диагностики аневризм передней мозговой-передней соединительной артерий / А.А. Гончар, А.Н. Михайлов, А.Ф. Смеянович, И.А. Гончар (РБ).-№ а20001124; Заявлено 19.12.2000; Опубл. 30.06.2002, Бюл. № 2. //Официальный бюллетень изобретений Республики Беларусь. – 2002.-№ 2. – С. 9.

5. Смеянович А.Ф., Недзьведь Г.К., Гончар И.А. Роль артериальной гипертензии как фактора риска однократных и повторных субарахноидальных кровоизлияний // Стратегия борьбы с артериальной гипертензией и ее осложнениями в условиях реформирования здравоохранения: Материалы II Междунар. науч.-практ. конф. – Витебск: ВГМУ, 2002. – С. 54-56.

6. Derdeyn C.P., Barr J.D., Berenstein A. et al. The International Subarachnoid Aneurysm Trial (ISAT): A Position Statement from the Executive Committee of the American Society of Interventional and Therapeutic Neuroradiology and the American Society of Neuroradiology // AJNR Am. J. Neuroradiol. – 2003. – Vol. 24, N 7. – P. 1404-1408.

7. Hoh B.L., Rabinov J.D., Pryor J.C. et al. In-Hospital Morbidity and Mortality after Endovascular Treatment of Unruptured Intracranial Aneurysms in the United States, 1996-2000: Effect of Hospital and Physician Volume // AJNR Am. J. Neuroradiol.-2003. – Vol. 24, N 7. – P. 1409-1420.

8. International Subarachnoid Aneurysm Trial (ISAT) Collaborative Group. International Subarachnoid Aneurysm Trial (ISAT) of neurosurgical clipping versus endovascular coiling in 2143 patients with ruptured intracranial aneurysms: a randomised trial // Lancet. – 2002.-Vol. 360. – P. 1267-1274.

9. Juvela S. Risk Factors for Multiple Intracranial Aneurysms // Stroke. – 2000. – Vol. 31. – P. 392-397.

10. Lempert T.E., Malek A.M., Halbach V.V. et al. Endovascular Treatment of Ruptured Posterior Circulation Cerebral Aneurysms: Clinical and Angiographic Outcomes // Stroke. – 2000. – Vol. 31. – P. 100-110.

11. Ohkuma H., Fujita S., Suzuki S. Incidence of Aneurysmal Subarachnoid Hemorrhage in Shimokita, Japan, From 1989 to 1998 // Stroke. – 2002. – Vol. 33. – P. 195-199.

12. Raymond J., Roy D., Leblanc P. et al. Endovascular Treatment of Intracranial Aneurysms With Radioactive Coils: Initial Clinical Experience // Stroke. – 2003. – Vol. 34. – P. 2801-2806.

13. Sluzewski M., van Rooij W.J., Rinkel G.J.E., Wijnalda D. Endovascular Treatment of Ruptured Intracranial Aneurysms with Detachable Coils: Long-term Clinical and Serial Angiographic Results //

14. Radiology. – 2003. – Vol. 227, N 3. – P. 720-724.

15. Smeynovich A.F., Miichajlov A.N., Hanchar I.A. et al. Subtraction digital angiography and magnetic resonance angiography in the visualisation of aneurysms of anterior cerebral or anterior communicating arteries // European Journal of Neurology.- 1999.-Vol.6., Suppl. 3. – P. 91.

16. Wermer M.J.H., Rinkel G.J.E., van Gijn J. Repeated Screening for Intracranial Aneurysms in Familial Subarachnoid Hemorrhage // Stroke. – 2003. – Vol. 34, N 12. – P.

2788-2791.

17. Wills S., Ronkainen A., van der Voet M. et al. Familial Intracranial Aneurysms: An Analysis of 346 Multiplex Finnish Families // *Stroke*. – 2003. – Vol. 34, N 6. – P. 1370-1374.

18. Yoneyama T., Kasuya H., Onda H. et al. Collagen Type I {alpha}2 (COL1A2) Is the Susceptible Gene for Intracranial Aneurysms // *Stroke*. – 2004. – Vol. 35, N 2. – P. 443-448