

## **КОРРЕКЦИЯ ДЕФЕКТОВ СТЕНОК ВЛАГАЛИЩА ПРИ ОПУЩЕНИИ И ВЫПАДЕНИИ ЖЕНСКИХ ПОЛОВЫХ ОРГАНОВ С ИСПОЛЬЗОВАНИЕМ СИНТЕТИЧЕСКИХ АЛЛОТРАНСПЛАНТАТОВ**

*УО «Белорусский государственный медицинский университет»*

---

*В статье обосновано применение протезов в лечении пролапса половых органов, обсуждены преимущества использования протезов в оперативном лечении опущения половых органов. Описана техника коррекции фасциальных дефектов передней стенки влагалища, дано описание использованного синтетического аллотрансплантата. Протез выкраивался из сетки материала Ultra Pro.*

*Проведенные операции с использованием сетчатого протеза из материала Ultra Pro в нашей модификации с целью коррекции фасциальных дефектов показали его высокую эффективность при доступной цене и относительной простоте операции, которая может быть выполнена акушером-гинекологом, владеющим техникой влагалищной экстирпации и Манчестерской операции.*

**Ключевые слова:** *опущение половых органов, аллотрансплантат, оперативное лечение.*

***V. S. Verbitsky, L. F. Mozhejko, M. S. Verbitskaja***

### ***OUR EXPERIENCE IN APPLICATION OF SYNTHETIC ALLOTRANSPLANT IN CORRECTION OF OMISSIONS AND LOSS OF VAGINAL WALLS***

*In article application of artificial limbs in treatment prolaps genitals is proved, advantages of use of artificial limbs in operative treatment of omission of genitals are discussed. The technical*

*equipment of correction fascial defects of a forward wall vaginum is described, the description of the used synthetic transplant is given.*

*We used grids of the material Ultra Pro from which the artificial limb was found.*

*The performed operations with use of a mesh artificial limb from the material Ultra Pro in our modification for the purpose of correction the fascial of defects showed its high efficiency at reasonable price and relative simplicity of operation which can be executed by the obstetrician-gynecologist owning equipment of a vaginal extirpation and the Manchester operation.*

**Key words:** *omission of genitals, allotransplantat, operative treatment.*

Тяжелые, длительные, травматичные роды, большие физические нагрузки в быту и труде, синдром дисплазии соединительной ткани приводят к дефектам фасций и мышечного аппарата тазового дна, обеспечивающих правильное положение внутренних половых органов женщин, что становится причиной пролапса гениталий.

Рост числа пациенток с опущением и выпадением половых органов отмечается врачами всего мира, в том числе за счет повышающегося числа молодых и юных женщин [2, 4, 6]. Эта же проблема касается и женщин Беларуси, приводя к стойким потерям трудоспособности и ухудшению качества жизни. Распространенность этого заболевания по данным разных авторов варьирует в широких пределах и остается среди наиболее распространенной патологии гениталий у пожилых женщин.

На основании анализа анамнеза и клинко-анатомических данных выделяют следующие основные этиологические факторы возникновения и развития несостоятельности связочного аппарата, мышечно-соединительного комплекса матки и тазового дна при опущении и выпадении половых органов:

1. Группа больных, перенесших тяжелые роды:

- а) длительное течение родов;
- б) стремительные роды;
- в) наложение акушерских щипцов и проведение вакуум-экстракции плода;
- г) эпизио- и перинеотомия в родах;
- д) крупный и гигантский плод.

2. Группа пациентов с врожденной патологией соединительной ткани (синдром дисплазии соединительной ткани).

3. Группа пациентов с экстрагенитальной патологией, приводящих к повышению внутрибрюшного давления (бронхиальная астма, нарушение жирового обмена и т. д.).

4. Группа пациентов с нарушением иннервации тазовых органов.

5. Группа пациентов с отягощенной наследственностью.

6. Группа пациентов с нарушением гормонального статуса, снижением уровня половых гормонов в постменопаузе.

7. Группа пациентов с повреждением связочного аппарата во время оперативного лечения (экстирпация матки и т. д.).

Одной из ведущих причин пролапса гениталий называют дисплазию соединительной ткани, которая подтверждается у 78,8–98,3% пациенток [1, 3, 4], а также травмы, таким образом встает вопрос о замещении дефектов соединительной ткани.

В современной литературе имеется немного данных о связи пролапса тазовых органов с ретенционными изменениями верхних мочевых путей. Анализ литературы позволил выявить эпизодические описания клинических случаев и краткие сообщения. Несмотря на то, что данное состояние было известно давно. Впервые оно было описано Frorier в 1824. В 1846 году Virchow на аутопсии описал гидронефротическую трансформацию почки у пациентки с полным выпадением матки. Согласно имеющимся литературным данным, распространенность данного состояния варьирует в диапазоне от 25% до 80% [3, 8]. Данные современной литературы дают основание полагать, что пролапс гениталий может быть причиной или провоцирующим фактором гиперактивности детрузора. Romanzi и соавт. было показано, что учащенное мочеиспускание, urgency и признаки гиперактивности детрузора диагностируются чаще у женщин с III и IV степенью пролапса (56% против 20% и 52% против 20%, соответственно) [9], а Rosenzweig и соавт. выявили ремиссию симптомов нестабильности детрузора у 85% пациенток после хирургической коррекции пролапса [10].

В другом исследовании Enhorning и соавт. продемонстрировали, что частота возникновения нестабильности детрузора у женщин с тяжелой степенью пролапса (III и IV ст.) равна 52% по сравнению с группой пациенток с ПГ I и II степени, где аналогичный показатель составил 20% [7]. В похожих исследованиях Foster и соавт. [8], проанализировав 65 женщин подвергшихся хирургической коррекции цистоцеле, показали, что хирургическая коррекция пролапса у 17,6% женщин, спустя год после операции, привела к значительному регрессу таких симптомов как: учащенное мочеиспускание, urgency и urgentное недержание мочи. Digesu и соавт. [6], исследовав 93 пациентки с цистоцеле II степени и выше,

## □ Оригинальные научные публикации

спустя год после оперативного лечения пролапса тазовых органов, отметили исчезновение этих симптомов у 60, 70 и 82% женщин соответственно.

Низкая эффективность и хирургических вмешательств и высокая частота рецидивов пролапса гениталий способствовали развитию методик с применением сетчатых протезов, создающих надежный каркас для органов малого таза. Феномен дисплазии соединительной ткани послужил фактором обоснования использования синтетического материала для замещения фасциальных структур тазового дна. Синтетические материалы используемые в хирургии классифицируются по химическому составу, микроструктуре (моно и полифиламентные) и по размеру пор.

Классификация синтетических сеток по Амиду, 1997 г.

- Тип 1: Содержат Макропоры

Размер пор > 75μ

» GYNEMESH

» MARLEX

» PROLENE

- Тип 2: Содержат микропоры

Размер пор < 10μ

» GORE TEX

- Тип 3: Мультифиламентная с макропорами

или микропорами

» MERSUTURES

» MYCROMESH

» PARIETEX

» SURGIPRO

» TEFLON

- Тип 4: Субмикронный размер пор

» Pore size < 1μ

В настоящее время на медицинском рынке представлено множество систем для хирургической коррекции генитального пролапса: Gynemesh™, Pelvicol™, Sersis™, Perigee™ и Apogee™ с использованием синтетических (IntePro™) и «биологических» материалов (InteXen ++LP™), Avaulta™ содержащий синтетический и биологический слои, Biomesh® soft, Линтекс, Ultra Pro и т. д.

Несмотря на имеющиеся несколько сотен способов коррекции тазового дна хирургическим путем, наличия множества методик консервативного лечения проблема остается нерешенной. Продолжают создаваться новые хирургические методики с применением ауто и аллотрансплантатов, новейшей аппаратуры и лапароскопической техники [1, 2, 4–6]. Это, с одной стороны, подтверждает актуальность проблемы, а с другой свидетельствует о том, что лечению больных на данном этапе остается далеким от совершенства. Практически все специалисты отмечают большое число рецидивов лечения пролапса гениталий и неполных эффектов в восстановлении нормального положения половых органов.

## Материал и методы

С 1.01.2011 по 30.06.2014 года в городском родильном доме № 2 г. Минска нами прооперировано 115 пациенток по поводу опущения стенок влагалища, соответствующих 2–4 степени, предложенной Международным обществом по удержанию мочи (ICS) в 1996 году классификацией – POP-Q – Pelvic Organ Prolapse Quantification, с использованием сетчатых аллотрансплантатов для коррекции положения органов малого таза, в 46 случаях для коррекции ректо-энтероцеле был использован биологический аллотрансплантат «Биокард».

Показанием для применения синтетических протезов стало опущение стенок влагалища 2–4 степени по классификации POP-Q с нарушением функции тазовых органов при наличии фасциальных дефектов.

Противопоказанием являлись:

1. Наличие тяжелой экстрагенитальной патологии, не позволяющей проведение планового оперативного лечения.

2. Наличие тяжелого сахарного диабета.

3. Наличие поливалентной аллергии.

4. Наличие онкопатологии.

Среди данной группы пациенток было 7 пациенток с рецидивом выпадения половых органов, после проводившегося ранее оперативного лечения, в т. ч. с выпадением влагалища после экстирпации матки-1, выпадением культи шейки матки -4. Рецидив пролапса гениталий развился через 1 год после оперативного лечения у 2 пациенток, через 3–5 лет у 4 пациенток и после 10 лет у 1.

Главной жалобой пациенток было чувство наличия инородного тела во влагалище (97%), затрудненное мочеиспускание (30%), отмечали учащенное мочеиспускание (80%), недержание мочи при напряжении (71%).

В случаях выраженной инконтиненции задней стенки влагалища (энтеро или ректоцеле) нами произведено 46 операций (8 Манчестерских операции, 36 влагалищных экстирпаций матки и 2 экстирпации культи шейки матки) с использованием биологического аллотрансплантата «Биокард», имевшееся у этих пациенток цистоцеле было скорректировано с использованием выкроенного сетчатого протеза из материала Ultra Pro. (Производитель ETHICON Johnson&Johnson), которая состоит из полипропилена (нерассасывающихся полипропленовых волокон) и монокрила (рассасывающихся полиглекапроновых волокон), сетка имеет тканую структуру с порами большого диаметра.

Мы использовали сетки материала Ultra Pro размером 10 × 15 см из которого выкраивался протез. При этом «вертикальный» размер был

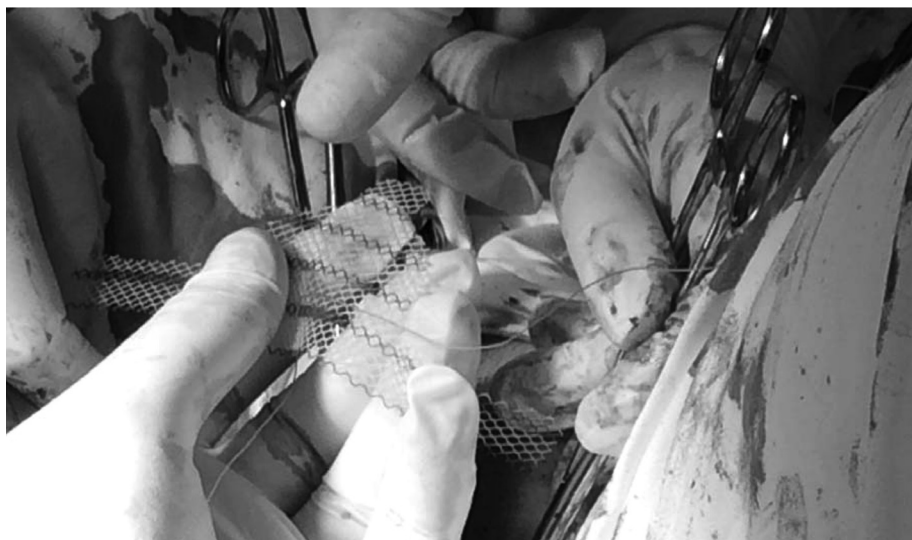


Рис. 1. Выкраивание протеза перед имплантацией

равен примерно 5 см, «верхушка», предназначенная для компрессии уретры, имела ширину около 1 см и длину примерно 1,5 см, подводимая под мочевого пузыря часть протеза плавно расширяясь от уретральной части достигала ширины 5–6 см при переходе в пластины шириной около 1 см, вводимые в паравагинальные тоннели. «Выкройка» протеза производилась с учетом размеров и локализации фасциальных дефектов, а также с учетом анатомических особенностей.

Фиксация сетчатого протеза производилась после проведенной влагалищной экстирпации матки или ампутации шейки матки при проведении «Манчестерской операции».

Техника коррекции цисто и уретероцелле с использованием сетчатого протеза из материала Ultra Pro (Производитель ETHICON Johnson&Johnson) заключалась

1) в выкраивании треугольного лоскута слизистой задней стенки влагалища после предварительной гидропрепаровки 0,25% раствором новокаина. Верхний край разреза был отступя 1–1,5 см от уретры, нижний – свод влагалища;

2) отделении слизистой влагалища от подлежащих тканей (мочевого пузыря);

3) туннелирование клетчатки таза до запирающих отверстий;

4) ушивании пролабирующего мочевого пузыря кисетным швом;

5) фиксация нижнего края протеза по средней линии передней поверхности шейки матки на 1 см проксимальнее разреза при «Манчестерской операции», или к культе влагалища при влагалищной экстирпации. Верхний край протеза фиксируется к парауретральным мышцам с обеих сторон – по 2 отдельных шва с каждой стороны с дистанцией между швами 1 см, верх-

ние швы в 1,5 см от отверстия уретры. Боковые рукава протеза длиной по 5 см с обеих сторон и шириной 1 см проведятся пальцем в созданные тоннели к запирающим отверстиям таза без перегибов и складывания сетки. Фиксация производилась одиночными швами из длительно рассасывающего шовного материала;

6) при паравагинальных дефектах протез дополнительно фиксируется изнутри к слизистой влагалища без прокалывания через слизистую и к предпузырной фасции за краями дефекта;

7) расправление протеза, если таковое требуется;

8) контроль гемостаза;

9) ушивание слизистой стенки влагалища непрерывным швом из длительно рассасывающего шовного материала, без подхватывания протеза.

### Результаты и обсуждение

Нами было произведено 115 операций (40 Манчестерских операции и 70 влагалищных экстирпаций матки, 4 экстирпации культы шейки матки и 1 операция по поводу выпадения влагалища после экстирпации матки) с использованием сетчатого протеза из материала Ultra Pro (Производитель ETHICON Johnson&Johnson). Всем пациенткам также производилась коррекция задней стенки влагалища кольпоперинеоррафией, в т. ч. в 46 случаях с использованием биологического аллотрансплантата «Биокард». Оперативное вмешательство во всех случаях проводилось под спинномозговой анестезией влагалищным доступом. Использование протезов приводило к некоторому увеличению времени операции по сравнению с аналогичными операциями без подведения и фиксации протезов. Так время Манчестерской операции составило от 1 ч 15 мин до 2 ч 05 мин, время влагалищной экстирпации

## □ Оригинальные научные публикации

от 1 ч 10 мин до 2 ч 07 мин. При этом не отмечалось увеличения кровопотери, которая составила от 150 до 400 мл при Манчестерской операции и при влагалищной экстирпации составила 250–400 мл.

Течение послеоперационного периода у одной пациентки после «Манчестерской операции» осложнилось образованием гематом в широкие связки матки, потребовавшей проведение экстирпации матки, во всех других случаях было гладким и пациентки были выписаны на 7–10 сутки. В позднем послеоперационном периоде (через 2–3 месяца) произошло образование эрозий слизистой влагалища у 4 пациенток, после иссечения сетки в области эрозии произошло их заживление. Все больные были осмотрены через 3–6 месяцев после операции и были удовлетворены результатами проведенного лечения, рецидивов опущения на момент осмотра выявлено не было.

Таким образом, проведенные операции с использованием сетчатого протеза из материала Ultra Pro в нашей модификации с целью коррекции фасциальных дефектов показали его высокую эффективность при доступной цене и относительной простоте операции, которая может быть выполнена акушером-гинекологом, владеющим техникой влагалищной экстирпации и Манчестерской операции.

### Литература

1. Адамчук, Н. В. Оптимизация лечения женщин с опущением и выпадением передней стенки влагалища / Автореферат дисс. ... канд. мед. наук. – Одесса, 2009.

2. Вербицкий, В. С., Можейко Л. Ф., Вербицкая М. С. / Опущение и выпадение женских половых органов. Перспективы решения проблемы // Репродуктивное здоровье. Восточная Европа. – 2012. – № 5. – С. 58–61.

3. Пересада, О. А., Барсуков А. Н., Куликов А. А., Одинцова Н. А., Шереметьева Л. З. Проблема опущения тазовых органов у женщин: современные возможности профилактики в родах // Медицинские новости. – 2010. – № 10. – С. 35–40.

4. Салимова, Л. Я. Хирургическое лечение пролапса гениталий влагалищным доступом / Автореферат диссертации на соискание ученой степени доктора медицинских наук. – М., 2012.

5. Brubaker, L, Maher. Surgery for Pelvic Organ Prolapse. Female Pelvic Medicine & Reconstructive Surgery: January/February 2010. – Volume 16. – Issue 1. – P. 9–19.

6. Digesu, G. A., Salvatore S., Chaliha C., Athanasiou S., Milani R., Khullar V. Do overactive bladder symptoms improve after repair of anterior vaginal wall prolapsed? // Int Urogynecol J Pelvic Floor Dysfunct. 2007 Dec.; 18(12):1439–43. Epub 2007 Apr.

7. Enhorning, G. E., Simultaneous recording of intravesical and intraurethral pressure: a study of urethral closure in normal and stress incontinent women // Acta Clin Scand 1961;176:1.

8. Foster, R., Barber M., Parasio M., Walters M., Weidner A., Amundsen C. A prospective assessment of overactive bladder symptoms in a cohort of elderly women who underwent transvaginal surgery for advanced pelvic organ prolapse. Am J. Obstet Gynecol. 2007 Jul; 197(1):82.

9. Romanzi, L. Management of the urethral outlet in patients with severe prolapse. Curr Opin Urol 2002; 12: 339–44.

10. Rosenzweig, B., Genital prolapse and lower urinary tract dysfunction // Int Urogynecol J 1993; 4:278–281.

Поступила 4.08.2014