

А. В. Савчук¹, О. А. Даниленко¹, Е. Р. Макаревич², Е. В. Жук²

ОТДАЛЁННЫЕ РЕЗУЛЬТАТЫ КОНСЕРВАТИВНОГО ЛЕЧЕНИЯ ДЕГЕНЕРАТИВНЫХ ПОВРЕЖДЕНИЙ РОТАТОРНО-БИЦЕПИТАЛЬНОГО КОМПЛЕКСА ПРЕПАРАТАМИ НИЗКОМОЛЕКУЛЯРНОГО ГИАЛУРОНАТА НАТРИЯ

УЗ «Минская городская клиническая больница № 6»¹,
УО «Белорусский государственный медицинский университет»²

Авторами были изучены отдалённые результаты лечения 157 пациентов с дегенеративными повреждениями ротаторно-бицепитального комплекса на базе 3-го травматолого-ортопедического отделения городской клинической больницы №6 г. Минска с 2012 по 2017 годы с использованием предлагаемых подходов. В исследовании пациенты были разделены на две группы. Все пациенты получали физиотерапевтическое лечение. В первой группе пациенты получали традиционное лечение с использованием гормональных препаратов, во второй группе выполнялся курс периартикулярных инъекций с использованием низкомолекулярного гиалуроната натрия под ультразвуковым контролем. Препарат вводился строго в повреждённые сектора согласно топической классификации Habermayer. Консервативное лечение пациентов с применением предложенных авторами подходов позволило статистически достоверно достигнуть улучшения субъективного самочувствия пациентов и объективного восстановления функции плечевого сустава. Определено, что введение препаратов под ультразвуковым контролем в повреждённый сектор ротаторно-бицепитального комплекса – необходимая часть лечебного процесса у пациентов с дегенеративными повреждениями ротаторно-бицепитального комплекса, во избежание осложнений.

Ключевые слова: ротаторно-бицепитальный комплекс, консервативное лечение, гиалуроновая кислота, ультразвуковой контроль.

A. V. Sauchuk, O. A. Danilenko, E. R. Makarevich, Y. V. Zhuk

LONG-TERM RESULTS OF CONSERVATIVE TREATMENT OF DEGENERATIVE SIGNS OF THE ROTATORY-BICEPITAL COMPLEX OF LOW-MOLECULAR SODIUM HYALURONATE PREPARATIONS

The authors studied remote results of treatment of 157 patients with degenerative damages of the rotary-bicipital complex on the basis of the 3rd traumatologic and orthopedic department of the Minsk city clinical hospital № 6 from 2012 to 2017 using the proposed approaches. In the first group, patients received traditional treatment with the use of hormonal drugs. In the second group, a course of periarticular injections was performed using low-molecular sodium hyaluronate under ultrasound control. Conservative treatment of patients using the approaches suggested by the authors made it possible to statistically reliably achieve an improvement in the subjective well-being of patients and an objective restoration of the function of the shoulder joint. It is determined that the introduction of drugs under ultrasound in the damaged sector of the rotary-bicipital complex is a necessary part of the treatment process in patients with degenerative damages of the rotary-bicipital complex, in order to avoid complications.

Key words: Rotator-bicipital complex, conservative treatment, hyaluronic acid, ultrasound control.

Цель: изучение результатов консервативного лечения и реабилитации пациентов с частичным повреждением ротаторно-бицепитального комплекса с использованием предлагаемых подходов в основу которых положена классификация Bennet.

Актуальность

Повреждения плечевого сустава занимают значительное место среди патологии опорно-двигательного аппарата, что обусловлено большим разнообразием и сложностью встречающихся нозологических форм.

Одна из них – повреждение ротаторной манжеты, представляющая собой серьезную, достаточно распространенную проблему. Во всем мире от нарушенной функции плечевого сустава и болевого синдрома страдают от 5 до 30 % трудоспособного населения согласно данным целого ряда авторов (Adelowo O. O. и др., 2009; Hill C. L. и др., 2010; Leijon O. и др., 2009; Speed C., 2006). По данным зарубежных авторов частота заболеваний плечевого сустава составляет 4–7 %, увеличиваясь с возрастом, достигая значений 15–20 % в возрасте 60–70 лет. Отмечено, что боль в плечевом поясе на 85 % связана с патологией скелетно-мышечных образований в области плечевого сустава.

Неудовлетворительные результаты при их лечении являются зачастую следствием неправильно проведенной дифференциальной диагностики. К сожалению, в отечественной литературе недостаточно изучена проблема диагностики и лечения такого состояния как нестабильность сухожилия длинной головки бицепса, синдром бицепсальной борозды, SLAP-повреждение. Повреждения длинной головки двуглавой мышцы плеча являются частыми причинами возникновения болевого синдрома и нарушения функции плечевого сустава. Сухожилие длинной головки двуглавой мышцы плеча также выполняет функцию динамического стабилизатора плечевого сустава и вместе с элементами ротаторной манжеты участвует в образовании сил компрессии между головкой плеча и суставной впадиной лопатки, и вместе с сухожилиями ротаторами центрирует головку плечевого сустава.

Таким образом, ротаторно-бицепсальный комплекс – это клинко-анатомическое образование, включающее в себя ротаторную манжету плеча (сухожилия подостной, надостной, подлопаточной и малой круглой мышц), сухожилие длинной головки бицепса и систему ворота (pulley). Следует признать достоинство такого подхода к патологии плечевого сустава, так как проблема рассматривается с клинко-анатомической и биомеханической точек зрения.

Мягкотканой причиной импиджмент синдрома являются дегенеративные изменения сухожилия и окружающей сустав капсулы, что в свою очередь приводит к аваскулярным изменениям мышц и сухожилий ротаторной манжеты плечевого сустава. Дегенеративное повреждение ротаторной манжеты обусловлено снижением механической прочности сухожилий ввиду нарушения нейротрофики и кровоснабжения на фоне микротравматизации.

В современной литературе существуют различные мнения по поводу тактики лечения пациентов с дегенеративными повреждениями ротаторной манжеты и длинной головки бицепса, что подчеркивает неразрешенность и актуальность данной проблемы, требующей дальнейших научных изысканий.

Применение традиционного комплекса консервативного лечения, направленного на восстановление объема движений и купирование болевого синдрома с использованием нестероидных противовоспалительных препаратов, физиотерапии, массажа, ЛФК, предусматривает достаточно длительный курс лечения до 8 недель и да-

леко не во всех случаях обеспечивает полное купирование болевого синдрома в плечевом суставе, полного восстановления объема движений и нормальной функции ротаторного аппарата.

Оперативное лечение на фоне дегенеративных процессов ротаторной манжеты также имеет ряд трудностей. Качественный сухожильный шов выполнить труднее, следовательно, увеличивается продолжительность операции, достижение положительного результата также становится проблематичным. В связи с развитием атрофии мышц – коротких ротаторов срок восстановления функции в таких случаях может значительно увеличиться.

Среди «традиционных» методик длительное время приоритет отдавался блокадам с использованием глюкокортикостероидов, однако рядом рандомизированных исследований было доказано раннее развитие остеонекроза или даже спонтанных разрывов сухожилий у перенесших такие манипуляции пациентов [1–3], что связано с введением вышеуказанных препаратов в сухожилие. В нашем исследовании приоритет отдается манипуляциям с применением низкомолекулярного гиалуроната натрия под ультразвуковым контролем, которые представляются более эффективными и позволяют достоверно достичь лучшего отдаленного функционального результата. За счёт точного введения препарата в зону поражения.

Цель исследования

Цель данной работы – улучшить результаты лечения дегенеративных повреждений ротаторно-бицепсального комплекса, путем введения препаратов гиалуроната натрия под ультразвуковым контролем.

Задачи исследования

1. Оценить эффективность лечения дегенеративных повреждений ротаторно-бицепсального комплекса с использованием кортикостероидов и низкомолекулярных препаратов гиалуроната натрия.
2. Определить преимущества внутрисуставных инъекций в плечевой сустав, подакромияльное пространство и бицепсальную борозду проводимых под ультразвуковым контролем.

Материалы и методы

Материалом исследования являются ближайшие и отдаленные результаты лечения пациентов с дегенеративными повреждениями ротаторно-бицепсального комплекса, проходившие курс стационарного лечения в 3-м травматолого-ортопедическом отделении УЗ «6-я городская клиническая больница» г. Минска за период с 2012 по 2017 годы.

В нашем исследовании был произведен ретроспективный и проспективный анализ 157 пациентов. Средний возраст составил 51,6 года. Женщин – 103, мужчин – 54. Средний срок пребывания в стационаре составил $12,9 \pm 4,6$ дня.

Ортопедическое обследование плечевого сустава включало в себя: определение объема активных и пассив-

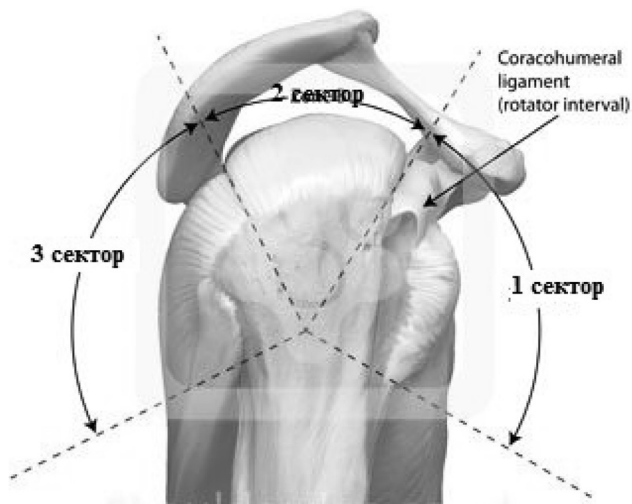


Рисунок 1. Секторальное деление плечевого сустава по Habermayer 2003

ных движений, боли при движении, выявление локальной болезненности, снижения мышечной силы, а также секторальный клинический осмотр, специфические тесты.

Секторальный клинический осмотр включал в себя разделение плечевого сустава на 3 сектора, графическое изображение представлено на рисунке 1. Для более точного определения вида повреждения и проведения инъекции локально, в место повреждения, использовалась классификация [4] предложенная Habermayer в 2003 г. Изображение представлено на рисунке 1.

Полученные данные при помощи МРТ, УЗИ и клинической диагностики позволили верифицировать диагноз и локализовать поврежденный сектор по Habermayer.

Пациенты были разделены на две группы в зависимости от вида лечения. В первую группу вошли пациенты, получавшие традиционное лечение.

Курс консервативной терапии в первой группе ($n = 102$) включал в себя курс лечебной физкультуры, физиотерапевтического лечения, курс подакромияльных новокаиновых блокад с бетаметазоном. Выполнялось 2–3 инъекции с интервалом 1 неделя.

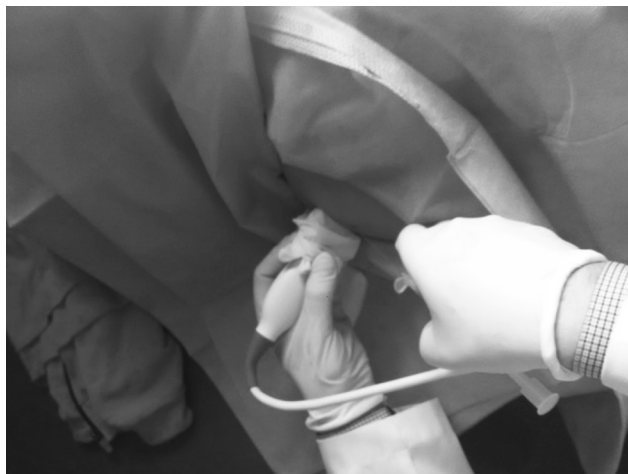

Рисунок 2. Подготовка к введению препарата гиалуроновой кислоты под ультразвукографическим контролем

Во вторую группу вошли пациенты ($n = 55$), курс лечения которых включал в себя лечебную физкультуру, физиотерапевтическое лечение. Курс периартикулярных инъекций выполнялся с использованием низкомолекулярного гиалуроната натрия препаратом Гилартен 40 мг/ 2 мл. Курс лечения включал в себя 2 инъекции с интервалом 1 неделя. Все инъекции выполнялись под ультразвуковым контролем, в асептических условиях. Препарат вводился строго в поврежденные сектора согласно топической классификации Habermayer. Изображение представлено на рисунке 2.

Результаты и обсуждение

Анализ эффективности предложенной тактики производился путём сравнения оценки в баллах пациентов двух групп согласно Оксфордскому опроснику для плеча и шкалы Rowe.

Статистическая обработка данных производилась с помощью компьютерных программ Microsoft Excel 2010 и Statistica.

Оценка результатов производилась с использованием Оксфордского опросника для плеча (ООП) до и после консервативного лечения. Результат от 12 до 20 баллов оценивался как отличный, от 21 до 30 – хороший, от 31 до 40 – удовлетворительный и от 41 до 60 оценивался как неудовлетворительный. Оценка стабильности плечевого сустава производилась с использованием шкалы Rowe, согласно которой оценивались устойчивость плечевого сустава, объём движений, восстановление профессиональных и спортивных навыков. При сумме баллов от 100 до 90 результат оценивался как отличный, 89–75 – хороший, 74–51 – удовлетворительный, 50 или менее – неудовлетворительный.

У большинства пациентов отмечено улучшение клинических проявлений показателей функции плечевого сустава в двух группах. Распределение результатов представлено в таблице.

Данные обработаны методами непараметрического анализа с использованием непараметрического U-критерия Манна-Уитни. Полученное эмпирическое значение $U_{эмп}(0)$ находится в зоне значимости. Различия между величинами считали значимыми при величине ошибки для двусторонней гипотезы менее 5% ($p < 0,05$).

В группе № 1 традиционное лечение получили 102 пациента с дегенеративным повреждением ротаторно-бицепитального комплекса, курс лечения которых включал подакромияльные новокаиновые блокады с бетаметазоном. Оценка производилась с помощью Оксфордского опросника для плеча и шкалы Rowe благоприятные результаты наблюдались у 92 (90,2 %) больных. Полученные данные распределились следующим образом: удовлетворительно – 15 (14,7 %), хорошо – 43 (42,2 %), отлично – 34 (33,3 %). Неудовлетворительные результаты – 10 (9,8 %) впоследствии подверглись артроскопии. При выполнении контрольного МРТ исследования среди пациентов получивших неудовлетворительные результаты было выявлено увеличение зоны дегенеративного поражения сухожильной ткани. Что мы в первую очередь

Таблица. Распределение результатов лечения у пациентов с помощью ООП и шкалы Rowe

Группа	Неудовл.		Удовл.		Хорошо		Отлично	
	ООП n (%)	Rowe n (%)	ООП n (%)	Rowe n (%)	ООП n (%)	Rowe n (%)	ООП n (%)	Rowe n (%)
1 группа (n = 102)	10 (9,8 %)	10 (9,8 %)	15 (14,7 %)	15 (14,7 %)	43 (42,2 %)	43 (42,4 %)	34 (33,3 %)	34 (33,3 %)
2 группа (n = 55)	3 (5,5 %)	3 (5,5 %)	4 (7,3 %)	4 (7,3 %)	14 (25,5 %)	14 (25,5 %)	34 (61,8 %)	34 (61,8 %)

связываем с бесконтрольным введением гормональных препаратов в область сухожилия.

Среди 55 пациентов с дегенеративным повреждением ротаторно-бицепитального комплекса в группе № 2, пролеченных с использованием низкомолекулярных препаратов гиалуроната натрия под ультразвуковым контролем, при оценке с помощью Оксфордского опросника для плеча и шкалы Rowe благоприятные результаты наблюдались у 52 (94,6 %) больных и распределились они следующим образом: удовлетворительно – 4 (7,3 %), хорошо – 14 (25,5 %), отлично – 34 (61,8 %). Неудовлетворительные результаты – 3 (5,5 %) впоследствии подверглись хирургическому лечению в виде артроскопии.

Неудовлетворительные результаты консервативного лечения, отмеченные у 3 пациентов, связаны, на наш взгляд с недооценкой тяжести повреждения ротаторно-го аппарата.

При повреждениях ротаторно-бицепитального комплекса широко использовались подакромияльные новокаиновые блокады с бетаметазоном. Наш опыт показал эффективность введения препаратов гиалуроновой кислоты по ходу бицепитальной борозды под ультразвукографическим контролем. При анализе результатов лечения пациентов как по одной, так и по другой шкале отмечена достоверно более благоприятная ситуация у пациентов группы № 2. Согласно данным современной литературы экзогенный гиалуронат и продукты его биодegradации усиливают синтез протеогликанов, составляющих основу скользящей выстилки перитендона и тем самым улучшают биомеханические свойства сухожилия [5–9]. Введение препарата гиалуроновой кислоты ультразвукографическим контролем по ходу бицепитальной борозды представлено на рисунке 3.

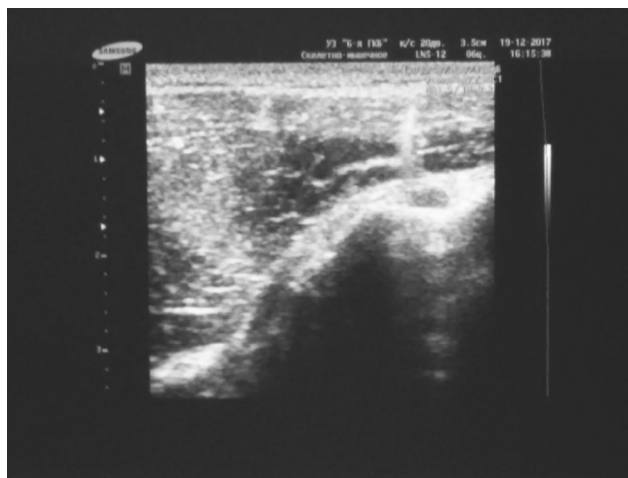

Рисунок 3. Введение препарата гиалуроновой кислоты под ультразвукографическим контролем по ходу бицепитальной борозды

Выводы

1. Предлагаемые подходы, в основе которых лежит клиническая диагностика, ультразвуковая диагностика и магнито-резонансная томография позволяют качественно дифференцировать показания к консервативному лечению дегенеративных повреждений ротаторно-бицепитального комплекса.

2. Применение низкомолекулярных препаратов гиалуроната натрия с дегенеративными повреждениями ротаторно-бицепитального позволяют улучшить показатели функции плечевого сустава, по сравнению с глюкокортикоидами.

3. Введение препаратов под ультразвуковым контролем – необходимая часть лечебного процесса у пациентов с дегенеративными повреждениями ротаторно-бицепитального комплекса, во избежание осложнений.

Литература

1. Bhatia, M, Singh B, Nicolaou N., Ravikumar K. J. Correlation between rotator cuff tears and repeated subacromial steroid injections: a case-controlled study // Ann R. Coll Surg Engl. 2009 Jul; 91(5):414–6.
2. Gaujoux-Viala, C., Dougados M., Gossec L. Efficacy and safety of steroid injections for shoulder and elbow tendonitis: a meta-analysis of randomised controlled trials Ann Rheum Dis, 68 (2009), pp. 1843–1849.
3. Nichols, A. W. Complications associated with the use of corticosteroids in the treatment of athletic injuries // Clin. J. Sport. Med, 15 (2005), pp. 370–375.
4. Habermeyer, P., Magosch P. (2006) Classifications of complete rotator cuff tears according to Bateman, in Classifications and Scores of the Shoulder. Springer, Berlin, Heidelberg, p. 23.
5. Kwon, Y., Eisenberg G., Zuckerman J. Sodium hyaluronate for the treatment of chronic shoulder pain associated with glenohumeral osteoarthritis: a multicenter, randomized, double-blind, placebo-controlled trial // Journal of Shoulder and Elbow Surgery. May 2013; 22 (5):584–594. Epub Jan. 18, 2013.
6. Chou, W. Y., Ko J. Y., Wang F. S. et al. Effect of sodium hyaluronate treatment on rotator cuff lesions without complete tears: a randomized, double-blind, placebo-controlled study // J. Shoulder. Elbow. Surg. 2010 Jun; 19(4):557–63. Epub 2009 Dec 5.
7. Blaine, T., Moskowitz R., Udell J. et al. Treatment of persistent shoulder pain with sodium hyaluronate: a randomized, controlled trial. A multicenter study // J Bone Joint Surg Am. 2008; 90(5): 970–979.
8. Coombes, B. K., Bisset L., Vicenzino B. Efficacy and safety of corticosteroid injections and other injections for management of tendinopathy: a systematic review of randomised controlled trials // Lancet 2010;376(9754):1751–67.
9. Saito, S., Furuya T., Kotake S. Therapeutic effects of hyaluronate injections in patients with chronic painful shoulder: a meta-analysis of randomized controlled trials // Arthritis Care & Research 2010; 62 (7):1009–18.

Поступила 7.11.2018 г.