

## ДИАГНОСТИКА И ЛЕЧЕНИЕ ПОЛИПОВ ЖЕЛУДОЧНО-КИШЕЧНОГО ТРАКТА У ДЕТЕЙ

УО «Белорусский государственный медицинский университет»,  
РНПЦ детской хирургии

В клинике с 2009 по 2014 гг. находилось на лечении 178 детей с полипами ЖКТ. Диагноз полипов верхнего отдела ЖКТ был поставлен с помощью ЭГДС, нижнего – колоноскопии. Всего выполнено 138 ЭГДС и 56 колоноскопий. Выявлен один полип у 160 (89,9 %), два полипа – у 11 (6,2 %), множество полипов у 6 (3,4 %), полипоз ЖКТ у 1 (0,5 %) пациентов. Лечение одиночных полипов – эндоскопическая полипэктомия. Показаниями к полипэктомии были длина полипа 1 см и более, кровотечение из опухоли, локализация полипа в толстой кишке. Полипоз толстой кишки (ювенильный, аденоматозный) подлежит оперативному лечению – колэктомии. Полипоз всех отделов ЖКТ в грудном возрасте заканчивается летальным исходом.

**Ключевые слова:** полип, пищевод, желудок, толстая кишка, ювенильные полипы, аденоматозные полипы, мелена, полипоз, фиброгастроэзофагоскопия, колоноскопия, желудочно-кишечный тракт, полипэктомия, колэктомия, синдромы полипозов.

V. A. Katko, O. A. Pataleta

### DIAGNOSTICS AND TREATMENT OF POLYPS OF DIGESTIVE TRACT AT CHILDREN

The clinic was on the treatment of 178 children from 2009 to 2014, with polyps of gastrointestinal tract. The diagnosis of upper section polyps GT, was revealed with the help of Esophagogastro-duodenoscopy, bottom section with the help of colonoscopy. There were completed 138 esophago-gastroduodenoscopies, and 56 colonoscopies. There was revealed 1 polyp in 160 (89,9 %) patients, two polyps in 11 (6,2 %) patients, the brunch of polyps in 6 (3,4 %) patients, polyposis GT in 1 (0,5 %) patient. The treatment of single polyps is – endoscopic polypectomy. Indications to polypectomy were length, thickness more than 1 sm, bleeding from the tumor, localisation in the colon. Indications for colectomy surgery is colorectal polyposis (juvenile, adenomatous). Polyposis of all sections GT in infancy are fatal.

**Key words:** polyp, esophagus, colon, juvenile polyps, adenomatous polyps, melena, polyposis, fibrogastroesophagoscopy, colonoscopy, gastrointestinal tract, colectomy, polypectomy, polyposis syndromes.

Полипом (от греч. poli – много, pus – нога) называют всякую опухоль на ножке в полном органе. Полипы слизистой оболочки желудочно-кишечного тракта (ЖКТ) встречаются у 1 % детей и юношей. В литературе существует различная трактовка названия полипов (новообразование, пролиферативное или неопластическое образование слизистой оболочки и др.). Однако большинство клиницистов под полипом ЖКТ понимает «образование, возвышающееся над слизистой оболочкой, покрытое эпителием». Они могут находиться на всем протяжении пищеварительного тракта, но преимущественно локализируются в толстой кишке.

Этиология возникновения полипов до конца не ясна. Наиболее распространёнными теория-

ми являются воспалительная (теория раздражения), дисрегенераторная и теория эмбриональной дистопии.

Согласно воспалительной теории в основе появления полипов лежат гиперрегенераторные процессы, которые часто сопутствуют хроническому воспалению, например, рефлюкс-эзофагиту при частом возникновении полипов в области кардии.

Дисрегенераторная теория основана на избыточной пролиферации и незавершённой дифференцировке в некоторых участках слизистой оболочки, когда появляются очаги гиперплазии – полипы.

Теория эмбриональной дистопии рассматривает, так называемые, истинные полипы как

результат неправильного эмбрионального развития слизистой оболочки желудка (А. И. Абрикосов, 1949). Сюда относят гетеротопию тканей поджелудочной железы (хористому), желёз типа бруннеровых, ювенильные полипы, полипы Пейтца-Егерса, которые обладают высокой потенциальной энергией роста и сохраняются в слизистой оболочке желудка с эмбрионального периода.

В. Н. Буянов с соавт. (1986) обнаружили гиперпродукцию гастрина у больных с полипами желудка и показали взаимосвязь гипергастринемии и их рецидивирования после удаления. В работе А. Ф. Федоровского (1994) выявлены факторы, ассоциированные с полипами желудка у детей, и, возможно, играющие роль в этиопатогенезе полипов. К ним относятся: воспалительные заболевания пищеварительного тракта, неблагоприятное антенатальное развитие.

У детей преобладают ювенильные полипы и составляют 80 %, лимфоидные полипы – 15 %, аденоматозные полипы – около 3 % (J. H. Louw, 1968). Гамартомные полипы встречаются при синдроме Пейтца-Егерса. Они относятся исключительно к гамартомам и очень редко склонны к злокачественному перерождению. Аденоматозные полипы с высокой степенью перерождения относятся к группе семейных кишечных полипов или к синдрому Гарднера.

Приводим вид аденоматозного полипа, обнаруженного при эзофагоскопии (рис. 1).

Гистологически гамартомный полип характеризуется прорастающей соединительной тканью между нормальными структурами железистых элементов и содержащей слизистое вещество в виде кист. Соединительная ткань более или менее воспалительная и инфильтрирована. В противоположность, у аденоматозных поли-

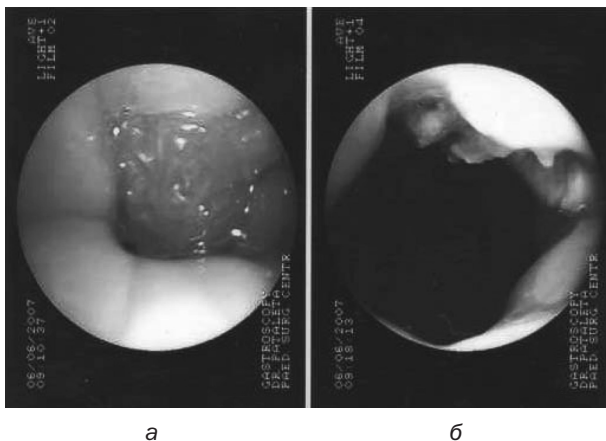


Рис. 1. Эзофагоскопия. Аденоматозный полип розетки кардии пищевода (а), полипэктомия (б) (ребёнку 13 лет)

пов находят нарушение железистотубулярной структуры с разветвлениями, структурными аномалиями и атипичными клетками.

Необходимо гистологическое дифференцирование каждого полипа для того, чтобы обнаруженную форму выделить и обозначить высоким риском малигнизации. От этих форм отграничивают доброкачественные лимфоидные полипы толстой кишки.

Чётких данных в литературе о частоте локализации полипов нет. Есть указания некоторых авторов о частоте полипов в верхних отделах ЖКТ, так как дети с диагностической целью чаще всего подвергаются эзофагогастродуоденоскопии (ЭГДС). Так, по данным П. Л. Щербакова (1997), полипы в области кардии встречаются в 41,3 % случаев, в антральном отделе желудка – в 31,7 %, в теле желудка – в 6,6 %, в пищеводе – в 15 %, в постбульбарном отделе двенадцатиперстной кишки – в 3,5 %, в тощей кишке – в 1,9 % случаев. Полипы в толстой кишке обнаруживают во время обследования (колоноскопии) у пациентов с жалобами на мелену, неустойчивый стул и боль в животе.

В детском хирургическом центре с 2009 по 2014 гг. находилось на лечении 178 детей с полипами ЖКТ. Соотношение лиц мужского и женского пола было 2:1 (118/60). Возраст: от 2 мес. до 3 лет – 58, от 4 до 7 лет – 35, от 8 до 11 лет – 19, от 12 лет до 16 лет – 66 пациентов. Диагноз полипов и другой патологии верхнего отдела ЖКТ был поставлен с помощью ЭГДС, нижнего – колоноскопии. Всего выполнено 138 ЭГДС и 56 колоноскопий, при этом повторно – 13 ЭГДС и 3 колоноскопии.

Показанием к ЭГДС чаще всего служил не поиск полипов, а такие заболевания как рефлюкс-эзофагит, варикозное расширение вен пищевода, ожоги и стриктуры пищевода, инородные тела пищевода и желудка и многие другие. Колоноскопия предпринималась целенаправленно при жалобах пациентов на мелену, хроническую боль в животе, при анемии, выпадении опухоли через анус и др.

Локализация полипов в ЖКТ по данным эндоскопических исследований представлена в таблице 1.

Данные таблицы 1 показывают, что выявлен один полип у 160 (89,9 %), два полипа – у 11 (6,2 %), множество полипов у 6 (3,4 %), полипов ЖКТ у 1 (0,5 %) пациентов. Наиболее часто полипы локализовались в розетке кардии, так как у всех без исключения детей был отмечен эзофагит различной этиологии (гастроэзофагеаль-

Таблица 1. Локализация полипов в ЖКТ

Локализация полипа	Один полип	Два и полипа	Множество полипов	Полипоз ЖКТ
Пищевод	5	1	–	–
Розетка кардии	92	–	–	–
Субкардия и в/3 желудка	6	–	–	–
Тело желудка	–	6	–	+
Препилорический отдел желудка	4	–	–	+
Двенадцатиперстная кишка	8	2	–	–
Подвздошная кишка	1	–	–	+
Прямая кишка	16	2	–	–
Сигмовидная кишка	28	–	–	–
Вся толстая кишка	–	–	6	+
Всего	160	11	6	1

ная рефлюксная болезнь, грыжа пищеводного отверстия, варикозное расширение вен пищевода и другие заболевания).

Показаниями к полипэктомии были длина полипа 1 см и более, кровотечение из опухоли, локализация полипа в толстой кишке.

Методика полипэктомии: через биопсийный канал эндоскопа проводят диатермический петлевой электрод, полип захватывают у основания или за ножку, производят коагуляцию, затем срезают с помощью диатермии и удаляют. Ложе удаленного полипа при наличии кровотечения или железистой ткани электрокоагулируют.

Полипэктомии при различной локализации полипов у наблюдаемых пациентов представлены в таблице 2.

Как видно из приведенной таблицы 2, наибольшее количество полипэктомий приходилось на прямую и сигмовидную кишки. Второе по частоте место занимала область кардии. Множественные полипы толстой кишки имели место только у 6 пациентов, что свидетельствует о редкости патологии. Удалённые полипы и биопсийный материал (44 биопсии) направляли для гистологического исследования.

В современной классификации выделяют гиперпластические (или гиперплазиогенные) по-

липы, аденоматозные и гамартумы (ювенильные, полипы Пейтца-Егерса, фиброзные полипы). При этом к истинным полипам относят только аденомы, а гиперпластические полипы являются опухолеподобными процессами.

Гиперпластические полипы также называют гиперплазиогенными, регенераторными или воспалительными. Поиск начальных этапов формирования этого типа полипа позволил выделить фовеолярную (очаговую) гиперплазию. При фовеолярной гиперплазии полипоидное утолщение слизистой оболочки, например, желудка происходит за счёт резкого удлинения желудочных ямок и наличия высоких валиков, выстланных высоким светлым покровно-ямочным эпителием. Аденомы – это истинные доброкачественные эпителиальные опухоли, которые согласно Международной гистологической классификации (1982 г.) разделены на папиллярные, тубулярные и папиллотубулярные. Клетки здесь более узкие, высокие, базофильные, с вытянутыми палочковидными ядрами, расположенными на разных уровнях, что создаёт впечатление многорядности и расценивается как проявление дисплазии (Б. Г. Князева, 2003).

**Ювенильные полипы** находятся в 80 % случаев в прямой кишке и в проксимальных отделах

Таблица 2. Полипэктомии у обследованных больных

Локализация полипа	Одноразовая полипэктомия	Двухразовая полипэктомия	Полипэктомия множество раз
Розетка кардии	10		
Кардия	1		
Субкардия	5		
Анtrum	3		
Прямая кишка	17	1	6
Ректосигмальный переход и сигма	24		6
Толстая кишка		1	6
Всего	60	2	18

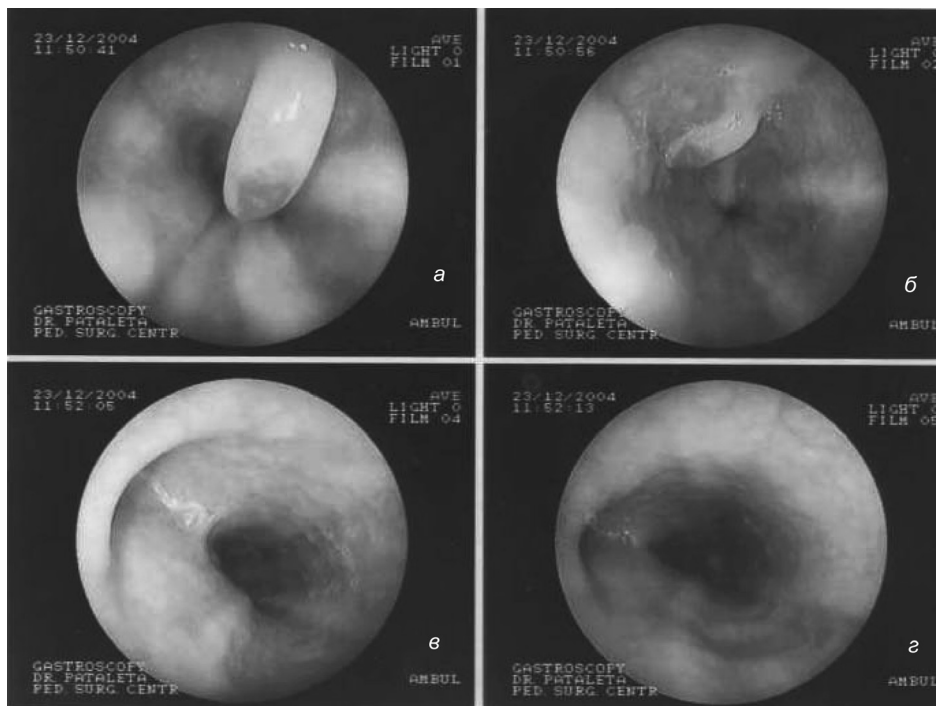


Рис. 2. Эзофагоскопия. Ювенильный полип н/3 пищевода (а, б), тракционный дивертикул с/3 пищевода (в, г) (ребёнку 13 лет)

сигмовидной кишки. Макроскопический полип представлен гладко-красным овальным образованием красно-голубого цвета, не имеющим признаков ни аденоматозного, ни неопластического образования. Размеры их варьируют от 5 мм до 2 см. Чаще они бывают единичными (рис. 2).

Клиническая картина. Клиническая картина при полипах зависит от локализации, размеров опухоли, воспалительных изменений в самом полипе или вокруг него. Размеры полипа имеют большое значение, однако даже небольшие новообразования вблизи глоточно-пищеводного перехода или в области кардии могут дать выраженную клиническую картину вплоть до тяжелой дисфагии и нарушения акта глотания.

Так как полип сильно васкуляризован и его поверхность легко травмируется, проявляется он рецидивирующими кровотечениями в стуле и небольшими порциями крови между дефекациями. При множественных полипах может появиться коликообразная боль в животе. Лежащие в прямой кишке полипы могут пролабировать через анус и спонтанно некротизироваться (самоизлечение). Высоко лежащие толстокишечные полипы могут быть причиной толсто-толстокишечной инвагинации.

**Диагностика.** В настоящее время диагностика полипов осуществляется исключительно при эндоскопии. Этот метод используют и для лечения полипов (рис. 3–5).

Диагноз уточняют по данным морфологического исследования. При микроскопическом исследовании в ювенильном полипе обнаруживают мелкие и крупные кистозно-расширенные железы, выстланные цилиндрическим эпителием. В кистозных железах эпителий атрофирован, бокаловидные клетки не определяются. Просвет кист заполнен слизью, иногда в просвете кист отмечается скопление сегментоядерных лейкоцитов. В покровном эпителии нередко наблюдают проникновение лейкоцитов между эпителиальными клетками или внутрь клеток с образованием эрозий или поверхностных язв. Для крупных ювенильных полипов характерна хорошо выраженная строма, она бывает отечной, сосуды ее расширены, часто присутствует воспалительный инфильтрат. Лечение зависит от клинических проявлений и сводится к полипэктомии (рис. 6).

По прогнозам большее количество ювенильных полипов в толстой кишке протекает благоприятно (самоампутация, регрессия, удаление). После самоампутации сохраняется часть ножки полипа и её удаляют эндоскопически.

Реже наблюдается ювенильный полипоз толстой кишки. Болезнь проявляется меленой с 10–11 лет. При эндоскопическом обследовании ставят диагноз полипоза толстой кишки. Приводим клиническое наблюдение.

Больная Ш, 13 лет, и. б. №1119, поступила в клинику 22.02.2012 г. по направлению поликлиники

## □ В помощь практикующему врачу

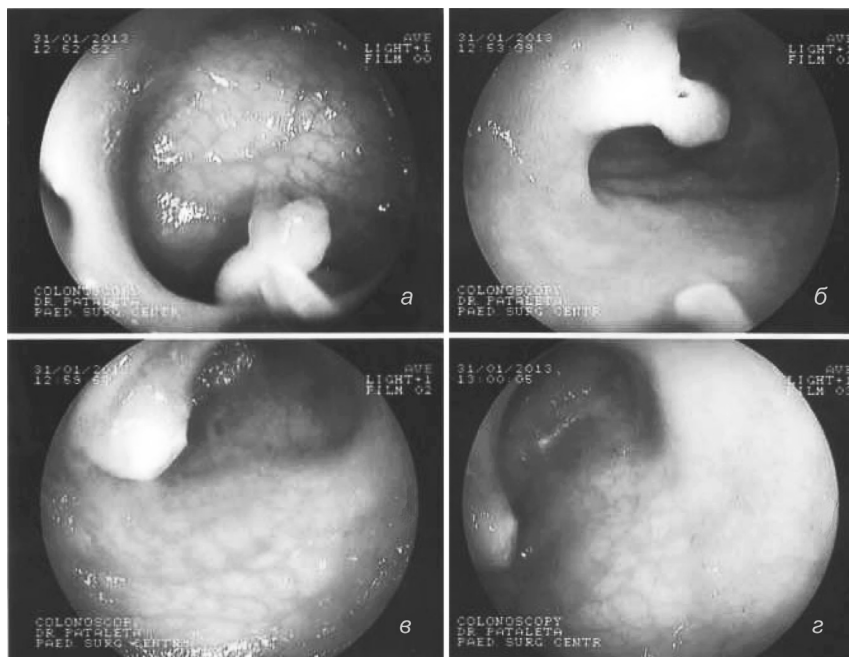


Рис. 3. Колоноскопия. Полип толстой кишки (а, б). Слизистая после эндоскопического удаления полипа (в, г) (ребёнку 5 лет)

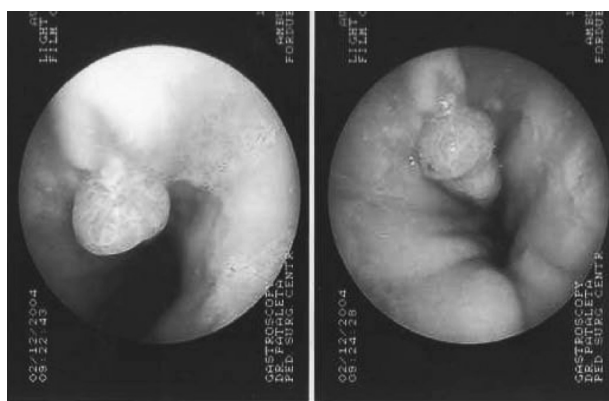


Рис. 4. Эзофагоскопия. Полип пищевода на широкой ножке (ребёнку 14 лет)

с диагнозом полипоз толстой кишки для обследования. Жалобы на периодически возникающую мелену, незначительную боль в животе. Родилась в срок, росла и развивалась здоровым ребёнком. В 10 лет появилась мелена. Обследована в различных медицинских учреждениях, поставлен диагноз: полипоз толстой кишки. Объективно: со стороны сердечно-сосудистой системы, органов брюшной полости при осмотре изменений нет. Колоноскопия до поперечно-ободочной кишки: «просвет толстой кишки обычный, стенки эластичные. Слизистая оболочка розового цвета. На всем протяжении осмотра имеются множественные очаги полиповидной гиперплазии (от 2 до 8 мм)» (рис. 7). Произведено «прижигание» верхушек мелких полипов и удаление более крупных полипов в прямой кишке. Кровоточивость из основания удаленных полипов отсутствует. Патолого-гистологическое исследование: ювенильный полип. Выписана под наблюдением онколога поликлиники домой 28.02.2012 г.

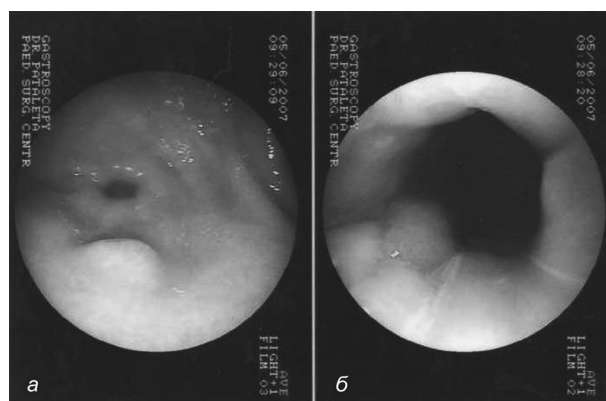


Рис. 5. Эзофагогастроскопия. Полипы розетки пищевода (а) и антрального отдела желудка (б) (ребёнку 11 лет)

Приведенное наблюдение показывает, что «полиповидная гиперплазия», выявленная при колоноскопии, и единичные полипы протекают клинически благоприятно, требуют наблюдения с периодической колоноскопией с целью удаления кровоточащих полипов.

При множественном ювенильном полипозе опухоли могут представлять собой гамартомную аномалию с поражением желёз и собственной оболочки вовлечённого в патологический процесс кишечника и составляют угрозу малигнизации. Некоторые полипы при гистологическом исследовании имеют атипичные клетки. Для иллюстрации приводим клиническое наблюдение.

Больной П., 14 лет, и. б. №2017, житель д. Дегиси, Гродненской обл., поступил в клинику 31.03.2014 г. с диагнозом: ювенильный полипоз толстой кишки.

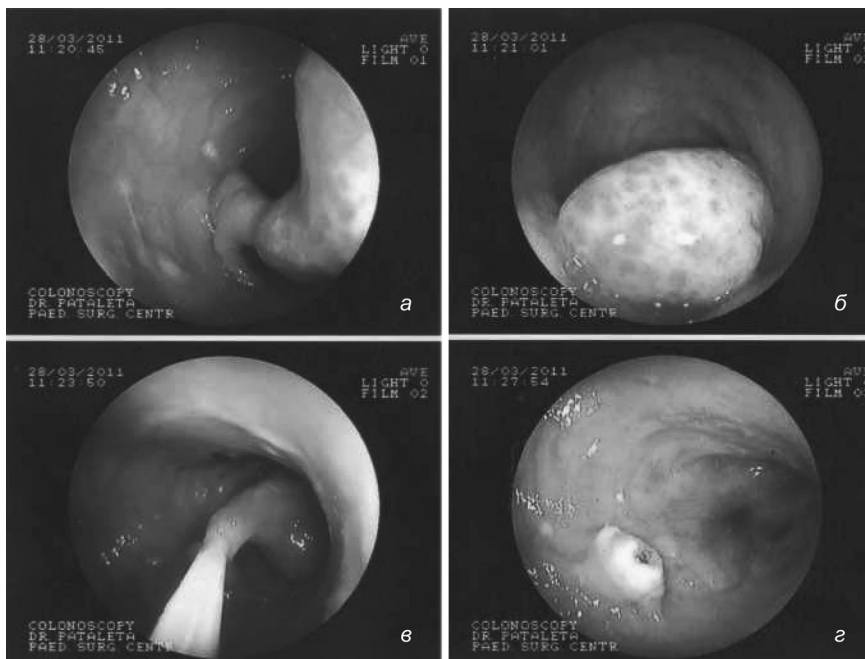


Рис. 6. Колоноскопия. Полип сигмовидной кишки (а, б). Эндоскопическая полипэктомия (в, г) (ребёнку 8 лет)

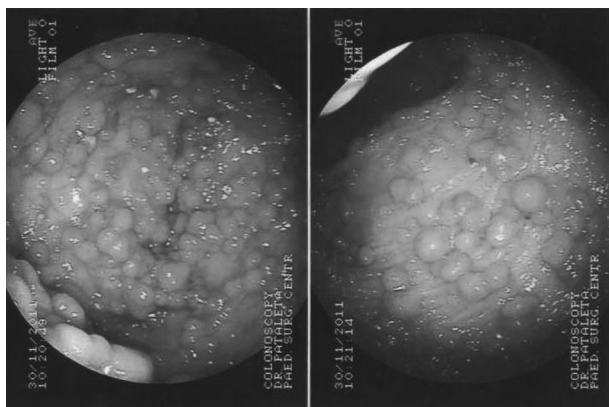


Рис. 7. Колоноскопия. Полипозная гиперплазия слизистой оболочки толстой кишки у ребёнка Ш., 13 лет

Анамнез заболевания. В возрасте 5 лет появилась кровянистая слизь в стуле. Выявлен полип прямой кишки, который удален. Перенес операцию по поводу ДМЖП. В возрасте 12 лет появилась боль в животе, кровь и слизь в стуле. Обследован 26.08.2013 г. в РНПЦ ДОГИ: полипоз толстой кишки, произведена полипэктомия. Гистологическое заключение: ювенильный полипоз. ЭГДС – нодулярная гастропатия, полипов в желудке нет. Консультация генетика: «клинические проявления не укладываются в рамки известных генетических синдромов». Рекомендовано удаление полипов из толстой кишки по причине кровотечения.

Впоследствии, в 2013 году 24.09 в условиях РНПЦ «Мать и дитя» удалено несколько крупных полипов из прямой и сигмовидной кишок, 8.11 – колоноскопическая полипэктомия, 27.11 – колоноскопическая полипэктомия, выявлено множество полипов на ножке до 3 см в диаметре, полипы на широком основании до 1,5 см в диаметре с признаками кро-

вотечения, 4 полипа удалены, вапоризация 3 полипов. В 2014 г. продолжено удаление полипов:

13.12. – колоноскопическая полипэктомия.

10.01.14 г. – колоноскопическая полипэктомия. Множество полипов от 0,5 до 4 см в диаметре. Удалено 6 крупных полипов из прямой кишки.

31.01.14 г. – колоноскопическая полипэктомия, вапоризация 10 мелких и удаление 3 –х крупных полипов.

25.02–26.02.14 г. выполнена капсульная эндоскопия. Полипов в тонкой кишке нет, тотальный полипоз толстой кишки.

14.03.14 г. – ректосигмоскопия. Полип 10×15 мм отправлен для гистологического исследования. Микроскопическое заключение: гиперпластический полип с воспалением и эрозированием.

После 9 колоноскопий и отсутствия эффекта от удаления полипов, пациент переведен в детский хирургический центр для оперативного лечения. Диагноз: ювенильный полипоз толстой кишки. 16.04.14 г. произведена операция колэктомия, илеоанальный анастомоз. Послеоперационный период осложнился ранней спаечной непроходимостью, которая разрешена лапароскопически. Стул после операции 6–7 раз в сутки, при выписке – 3–4 раза в сутки. Выписан домой 30.04.2014 г.

Гистологическое исследование: «фрагменты полипов толстой кишки с кистозными расширениями, а также *штопоридными* железами, часть которых заполнена слизью и нейтрофилами. В части полипов наблюдается изъязвление, очаговое разрастание грануляционной ткани различной степени зрелости. Отдельные полипы имеют виллиформную архитектуру. В прилегающей слизистой оболочке толстой кишки отмечается очаговая незначительная гетерогенность размеров и форм крипт. Один из фрагментов

## □ В помощь практикующему врачу

представлен гиперплазированным лимфоузлом. Данная гистологическая картина характерна для ювенильных полипов толстой кишки классического, а также атипичного строения.

Результаты клинического наблюдения (постоянная мелена) в возрасте 14 лет, неэффективность полипэктомий, постоянный рост количества полипов и их увеличение в размерах, постоянные кровотечения из толстой кишки свидетельствовали о неблагоприятном течении заболевания и возможной малигнизации. Выход один – колэктомия для предупреждения малигнизации.

**Ювенильный полипоз ЖКТ.** Этим термином обозначается патология, когда у пациента имеется неисчислимое множество полипов на протяжении всего кишечника, а также в желудке. Заболевание встречается в практике педиатра очень редко. К. У. Ашкрофт, Т. М. Холдер (1997) отмечают, что «в англоязычной литературе существует описание менее 70 случаев этой патологии».

Ювенильный полипоз может возникнуть у детей грудного возраста и заканчивается летальным исходом из-за постоянных кровотечений и невозможности устранить их причину, истощения.

Заболевание проявляется меленой, инвагинацией кишечника и анемией. Диагноз ставят на основании колоноскопии, ЭГДС, лапаротомии (пальпации полипов в тонкой кишки) и гистологического исследования.

Приводим это весьма редкое клиническое наблюдение.

Болезнь Г., 8 мес., история болезни № 3145, жительница г. Мстиславль, Могилёвской обл., поступила в клинику по направлению детского хирургического отделения Могилёвской областной больницы 10.08.2009 г. с диагнозом: полипоз желудка, полипоз толстой кишки, анемия.

Родилась от третьей беременности с весом 4290 гр. Заболела в 6 мес., когда впервые появилась мелена. Лечилась дважды по этому поводу в районной больнице, в детском хирургическом отделении Могилёвской областной больницы, где поставлен указанный выше диагноз. Обследована в детском хирургическом центре, где находилась с 22.06.09 г. по 30.06.09 г. При ЭГДС выявлено 4 полипа в области тела желудка и 1 в области привратника, при колоноскопии – множественные полипы. Диагноз: тотальный полипоз ЖКТ. Мать ребёнка от лечения отказалась.

При повторном поступлении жалобы на мелену алого цвета, беспокойство, бледность кожного покрова. Пониженного питания, вес 7350 гр. Живот слегка вздут, при пальпации мягкий. Печень выступает из-под рёберной дуги на 6 см. Стул с примесью алой крови. Эритроциты –  $2,9 \times 10^{12}/л$ , нб – 83 г/л.

10.08. произведена колоноскопия до печёночного угла: выявлено множество полипов от 0,2 до 2 см, удалено 6 крупных полипов, гемостаз. Кровотечение продолжается, и 12.08. выполнена повторная колоноскопия до поперечно-ободочной кишки: множественные полипы от 0,3 до 3 см. Удалено 2 крупные полипа, перекрывающие просвет кишки, гемостаз.

15.08. состояние больной ухудшилось – беспокойство, рвота, вздутие живота. При УЗИ выявлена картина инвагинации. Переведена в реанимационное отделение. После предоперационной подготовки, произведена операция. Выявлена подвздошно-подвздошноободочная инвагинация, полипы по ходу всей тонкой кишки. Инвагинат расправлен по Гутчинсону.

16.08. при контрольном сонографическом исследовании живота обнаружен тонко-тонкокишечный инвагинат, диаметром 25 мм. Произведена релапаротомия 17.08., инвагинат находился в правой подвздошной кишке на расстоянии 50 см от илеоцекального угла, расправлен по Гутчинсону. В тонкой кишке пальпируются крупные и мелкие полипы.

19.08. на УЗИ брюшной полости в левой подвздошной области повторно обнаружен инвагинат, 30 мм в диаметре, в головке инвагината жидкость  $3 \times 11$  мм. Релапаротомия. На границе тощей и подвздошной кишок обнаружен инвагинат, длиной 25 см, вызванный полипом  $3 \times 4$  см. На тонкой кишке произведены 4 энтеротомии, по возможности удалены крупные полипы с помощью электрокоагуляции, раны в кишке ушиты. Наложена концевая илеостома. Послеоперационный период протекал без осложнений. В связи с большими потерями химуса по илеостоме (до 2 л в сутки) проводилось парентеральное питание, борьба с анемией.

Гистологическое исследование полипа тонкой кишки: «полип тонкой кишки с гиперплазией желез типа brunerovых в одних и кишечными в других, в строении разрастание грануляционной ткани, выражена полиморфная воспалительная инфильтрация». Гистологическое исследование тонкой кишки: «тонкая кишка с гиперплазией фолликулов, в срезе фиброзное разрастание, очаговая гиперплазия слизистой». Гистологическое исследование полипа толстой кишки: «ювенильный полип с воспалением и разрыхлениями грануляционной ткани». Последующие заключения те же.

Консультация генетика: «полипоз желудка и кишечника (аутосомно-доминантный тип наследования)». Выписана домой 11.09.2009 г.

5.10. – повторное поступление в клинику с кровотечением из толстой кишки – колоноскопия, удалено 5 полипов, перекрывающих просвет кишки и вызывающих кровотечение.

10.11. – повторное поступление в клинику с кровотечением из толстой кишки, истощение, анемия – интенсивная терапия, колоноскопия до печеночного угла, удалено 5 крупных полипов.

30.11. – колоноскопия, удалено 8 крупных полипов.

19.12. – повторное поступление в клинику с кровотечением из толстой кишки, колоноскопия, удалено 2 кровоточащие полипы. Ребёнок ещё трижды поступал в клинику с кровотечениями из толстой кишки, удалены кровоточащие полипы, анемия и истощение прогрессировали и, по сведениям врачей областной больницы, пациентка умерла в 2010 г.

Таким образом, характерной особенностью клинического течения тотальных ювенильных полипов у детей грудного возраста является нарушение обмена веществ, связанное с расстройствами пищеварения, всасывания и моторики кишечника. Больных беспокоят боль в животе без определенной локализации, частый жидкий стул с примесью слизи и крови. Эта форма полипоза у детей раннего возраста имеет неблагоприятное течение. Полипы растут до размеров, облитерирующих просвет кишки, кровоточат, нарушают пищеварение. Удаление полипов носит паллиативный характер. Неблагоприятный исход наступает от истощения и кровопотери. Летальность от заболевания из-за невозможности лечения составляет 100 %. В большинстве случаев дети умирают в первые два года жизни.

К заболеваниям с гамартонными полипами принадлежат формы, известные в литературе как синдромы заболеваний. Это формы (*полипозные синдромы*), при которых поражаются тонкая и толстая кишка, передаются по наследству и встречаются чрезвычайно редко. Полипы распространяются по всему ЖКТ, однако в толстой кишке их больше по размерам и числу. Диарея начинается в большинстве случаев в периоде новорожденности с кровотечениями, хроническим нарушением развития и гипопроотеинемией.

*Синдром Пейтца-Егерса.* Синдром впервые описан Пейтцем в 1921 г, а затем более подробно Егерсом в 1949 г. Внешними видимыми признаками синдрома являются мелониновые пятна губ, слизистой полости рта в виде чёрных или мелких коричневых пятен.

Заболевание передаётся по наследству и характеризуется диффузным полипозом ЖКТ (гамартомы, которые исходят из мышечного слоя с участием слизистой оболочки). Полипы в основном располагаются в тощей и подвздошной кишке, но могут встречаться в любом отделе пищеварительного тракта.

Рецидивирующая коликообразная боль в животе и инвагинация кишечника являются главными симптомами. У 1/3 пациентов имеет место мелена и развивается микроцитарная гипохромная анемия. Потенциал к малигнизации имеет-

ся в 1–5 % случаев, у лиц женского пола может быть злокачественное перерождение яичников.

*Синдром Кронкгите-Канада.* При этом синдроме поражается не только толстая кишка, но и тонкая, желудок. Изменения кожи и других областей: алопеция, атрофия ногтей, пигментация подобная болезни Аддисона туловища и рук. Вследствие тяжелого поноса недостаточности электролитов (кальция, калия, магния) и экссудативной энтеропатии, развивается картина мальабсорбции. Риска перерождения практически нет.

*Семейный аденоматоз толстой кишки* характеризуется громадным числом аденом на слизистой толстой кишки с прогрессивным ростом и малигнизацией. Заболевание носит наследственный характер и обусловлено мутацией гена, отвечающего за нормальную пролиферацию слизистой оболочки ЖКТ. Мутация гена может передаваться по наследству независимо от пола. При рождении ребенка признаки болезни клинически не проявляются. В дальнейшем, по мере роста организма, обнаруживается появление мелких полипов на слизистой оболочке толстой кишки. К периоду полового созревания они могут малигнизировать.

Полипы при аденоматозе толстой кишки представлены аденомами различного или однотипного строения от 0,1 до 1,0 см в диаметре, с короткой ножкой или без нее, крупные полипы более 1 см в диаметре с дольчатой или ворсинчатой поверхностью.

Учет частоты заболевания составляет 1:8300. Аденоматозные полипы различной величины встречаются исключительно в толстой кишке, и только в отдельных случаях описаны в желудке и тонкой кишке. У 10 % пациентов вместе с этим обнаруживают опухоль щитовидной железы или опухоль мозга. Симптоматика с кроваристо-слизистым поносом и болью в животе может начинаться с 4-х месячного возраста.

При колоноскопии полипы имеют небольшие размеры, на слизистой оболочке видны округлые розового цвета полипы 0,3–0,5 см в диаметре, располагающиеся вплотную друг к другу, так что участков свободной слизистой оболочки почти нет. Обычно все полипы одинаковой бледно-розовой окраски. Обнаружение на этом фоне более крупных образований ярко-красного или вишневого цвета, неправильной формы, с разрыхленной, часто дольчатой поверхностью свидетельствует о том, что часть аденом трансформировалась в ворсинчатые образования. Такие полипы могут быть на ножках и широких основаниях, в 70–80 % в них обнаруживается



## □ В помощь практикующему врачу

малигнизация. Ректоколоноскопия с гистологическим исследованием биопсийного материала и множественное поражение толстой кишки подтверждают диагноз.

Приводим клиническое наблюдение. Больной К., 15 лет, и.б. № 2004, поступил в клинику 28.03.14 г. с жалобами на жидкий стул с примесью крови, боль в животе. Анамнез заболевания. Родился от первых родов с весом 3650 гр. Рос и развивался удовлетворительно. У отца имелся полипоз кишечника (колэктомия в 29 лет). В 11 лет обратился в поликлинику с жалобами на жидкий стул, периодически с примесью крови. Направлен для обследования в ДХЦ (и. б. 5224). 18.12.09 г. колоноскопия: определяются множественные полипы на широкой ножке в прямой и сигмовидной кишках, в нисходящей кишке – полиповидная гиперплазия слизистой (до 3–4 мм), поперечно-ободочной кишке – очаговая зернистость (до 2 мм). Рекомендовано наблюдение врача поликлиники. 10.12.2010 г. (и. б. №6803) колоноскопия: «определяются множественные полипы на широкой ножке во всех отделах толстой кишки, полиповидная гиперплазия слизистой оболочки, размером 5–6 мм, очаговая зернистость – до 3–4 мм» (рис. 8).

Биопсия 9 кусочков полипов. Заключение: тотальный полипоз толстой кишки, более выраженный в дистальном отделе. Патолого-гистологическое заключение:

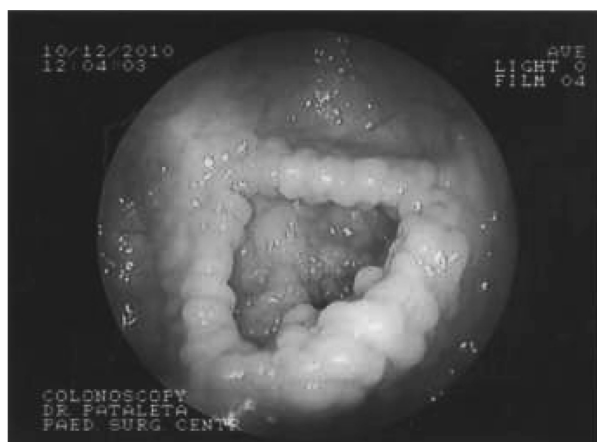
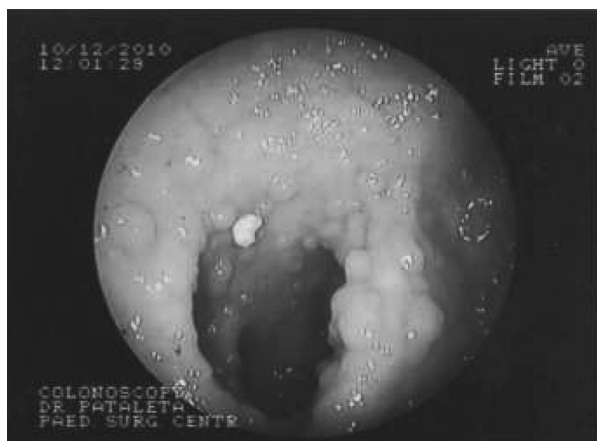

Рис. 8. Колоноскопия. Семейный полипоз полипоз толстой кишки у больного К, 12 лет

ние: «во всех биоптатах формирующиеся тубулярно-папиллярные аденомы». 10.12. ЭГДС: «очаговый минимальный поверхностный гастрит. Очаговая фолликулярная гиперплазия антрума. Одиночные очаги фолликулярной гиперплазии слизистой дистального отдела двенадцатиперстной кишки». Выписан 11.12 домой с диагнозом: семейный полипоз толстой кишки под наблюдение врача поликлиники.

4.04.14 г. колоноскопия: «на всём протяжении осмотра от слепой кишки до прямой определяются множественные полипы, размером до 8–9 мм, и очаги полиповидной гиперплазии, размером до 3–5 мм. Заключение: тотальный семейный полипоз толстой кишки». 10.04. произведена операция – колэктомия с илеоанальным анастомозом. Послеоперационный период протекал без осложнений. Стул 3 раза в сутки. Выписан домой 24.04.14 г. Макропрепарат удаленного участка толстой кишки представлен на рис. 9.

В заключение следует отметить, что семейный аденоматозный полипоз клинически проявляется в 10–11 лет неоформленным стулом с периодической примесью крови, не выраженной болью в животе. Так как до 10–14-летнего возраста злокачественного перерождения полипов не описано, то в отношении колэктомии занимают выжидательную тактику. Необходимо проводить 1 раз в год эндоскопический контроль у детей с данной патологией. Лечение только оперативное – колэктомия.

При микроскопическом исследовании полипов толстой кишки какого-либо отличия в их строении от солитарных аденом не отмечается.

Одиночные аденоматозные полипы подлежат удалению (рис. 10).

*Синдром Гарднера.* При синдроме Гарднера, представляющим вариант семейного полипоза, имеются наряду с полипами толстой кишки под-




Рис. 9. Макропрепарат участка поперечно-ободочной кишки после колэктомии у ребёнка К, 14 лет. Диагноз: семейный полипоз

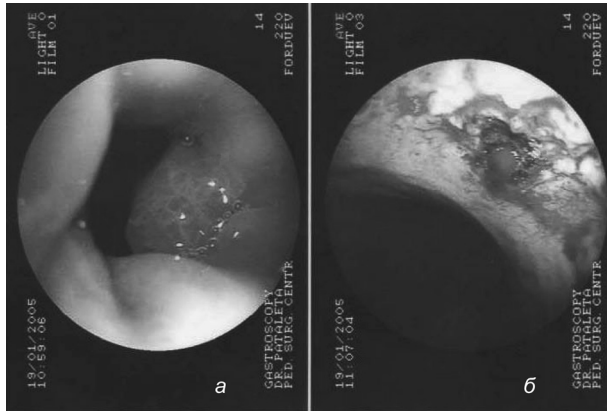


Рис. 10. Колоноскопия. Адноматозный полип толстой кишки (а), полипэктомия (б) (ребёнку 14 лет)

кожные опухоли (фибромы, липомы, дермоиды), костные опухоли, преимущественно нижней челюсти. Частота при доминантной наследственности – 1:14000. Взаимосвязанные опухоли могут развиваться в детском возрасте перед появлением полипов. Риск перерождения полипов толстой кишки очень высок (около 90 %). Лечение – колэктомия.

**Синдром Туркота.** При Туркот-синдроме наблюдается комбинация аденоматозных, реже ворсинчатых полипов толстой кишки со злокачественными опухолями центральной нервной системы: опухоли нейроглии, медуллобластомы и эпендимомы.

Другие особые формы адематозного полипоза кишечника являются **синдром Цанка** (+ множественные хрящевые экзостозы) и **синдром Олдифеда** (+ множественные атеромы).

### Выводы

1. Полипы ЖКТ наиболее часто встречаются в области кардии из-за рефлюкс-эзофагита, носят воспалительный характер. Второе место по частоте занимают полипы прямой кишки, ректосигмального перехода и сигмовидной кишки.

## В помощь практикующему врачу □

2. Одиночные полипы в большинстве своём несут ювенильный характер, имеют благоприятный исход после полипэктомии.

3. Ювенильный полипоз в грудном возрасте, особенно тотальный ювенильный полипоз ЖКТ, имеет неблагоприятное течение и заканчивается летальным исходом. Толстокишечная форма заболевания в возрасте 14–15 лет требует радикального хирургического лечения – колэктомии.

4. Семейный полипоз наследуется от родителей или родственников, клинически проявляется в 8–11 лет, малигнизирует в пубертатном периоде и в последующие периоды жизни пациента, требует радикального хирургического лечения.

### Литература

1. Абрикосов, А. И. Основы общей патологической анатомии: учеб. пособие. – М., 1949. – 499 с.
2. Ашкрофт, К. У., Холдер Т. М. Детская хирургия. – СПб., Пит –Тал, 1997. – Т. 2. – С. 133.
3. Буянов, В. Н., Винницкий Л. Н., Таджимуратов Р. Т. Диагностика и прогностическая ценность определения уровня гастрина в сыворотке крови при лечении больных с полипозом желудка // Клиническая хирургия. – 1986. – № 5. – С. 10–12.
4. Князева, Б. Г. Оценка эффективности и обоснование применения антисекреторных и антибактериальных препаратов в лечении больных с полипами желудка: дис. ... канд. мед. наук. – Ижевск, 2003.
5. Федоровский, А. Ф. Эндоскопическая диагностика и лечение полипов желудка у детей: дис. ... канд. мед. наук. – Барнаул, 1994.
6. Щербаков, П. Л. Заболевания верхних отделов пищеварительного тракта у детей, клинико-эндоскопические исследования: дис. ... докт. мед. наук. – М., 1997.
7. Louw, J. H. Polypoid lesions of the large bowel in children with particular referenceto benign polyposis / J. Pediatr. Surg. – 1968. – № 3. – P. 195–209.

Поступила 10.10.2016 г.