

Этапы разрушения телец Гассалья тимуса человека

УО «Белорусский государственный медицинский университет»

Установлено, что процесс разрушения телец Гассалья происходит в несколько стадий, начинаясь с миграции макрофагов внутрь тельца, разрушения кератинового ядра телец и заканчиваясь разрушением клеток телец. Частота встречаемости телец Гассалья, находящихся в процессе разрушения, крайне переменчива и ассоциирована с определенными процессами (транзиторная инволюция у новорожденных – 6%, акцидентальная инволюция – 4%). В норме такие тельца встречаются крайне редко (0,5%). Кальцификаты, часто обнаруживаемые в мозговом веществе тимуса, являются следствием повышенного уровня гибели клеток телец Гассалья (при акцидентальной инволюции), что сопровождается выпадением солей кальция в составе кератинового ядра телец, вследствие чего кальцифицированное ядро не может быть разрушено макрофагами.

Ключевые слова: тимус, тельца Гассалья, кальцификаты

Введение

Характерной чертой строения мозгового вещества тимуса является наличие в нем тимических телец, открытых английским врачом Гассалем в 1846 г. и описанных им в 1852 г. Однако, даже через полтора века их интенсивного изучения происхождение, детальное строение и функции телец Гассалья во многом остаются недостаточно изученными.

Вместе с тем, результаты современных исследований дают возможность предположить центральную роль телец Гассалья в формировании специфического микроокружения в мозговом веществе тимуса [7,8]. Клетки телец Гассалья осуществляют презентацию тканеспецифических антигенов для элиминации аутореактивных клеток в комплексе с МНС I (для CD8+) и МНС II (для CD4+)

как в мембраносвязанной, так и в растворимой форме, т.е. тельца Гассалья являются центрами негативной селекции [7]. Кроме этого, клетки телец Гассалья выделяют ряд цитокинов, влияющих на миграцию и дифференцировку макрофагов: TSLP (тимический стромальный лимфопоэтин), который вызывает созревание дендритных клеток; IL-7 и GM-CSF, необходимые для превращения незрелых моноцитов в функциональные дендритные клетки тимуса [8].

Наряду с этим до настоящего времени остаются недостаточно изученными многие вопросы строения и функционирования телец, в частности, жизненный цикл телец Гассалья (возникновение, развитие, разрушение). Изучение заключительного этапа интересно тем, что, по данным литературы, массовое разрушение телец Гассалья представляет собой физиологический процесс восстановления структурной и функциональной активности тимуса в определенных физиологических условиях (первые недели после рождения) или после перенесенных неблагоприятных воздействий [5,6].

Необходимо отметить, что феномен разрушения телец Гассалья макрофагами в нормальном тимусе человека наблюдается редко (менее чем 0,5% телец). Это может указывать как на большую скорость их разрушения, так и на длительную продолжительность морфокинетического цикла телец Гассалья (более 60 дней у морской свинки [3], литературные данные по человеку отсутствуют). Макрофаги, разрушающие тельца, в составе телец Гассалья после периода новорожденности встречаются крайне редко.

При физиологических условиях самый высокий уровень разрушения телец наблюдается в первый месяц после рождения: так, тельца полностью замещаются новообразованными через 2 недели после рождения у овец [5], морских свинок [6] и, предположительно, в первый месяц у человека [9]. У человека также отмечается транзиторная инволюция телец Гассалья, длительность которой составляет от 20 до 30 дней после рождения [9]. Вероятно, она связана с физиологическими механизмами адаптации иммунной системы.

Материалы и методы

В исследовании использовали фрагменты тимусов (10 случаев), удаленных в Минском детском кардиохирургическом центре при вмешательствах при минимальных сердечно-сосудистых пороках у детей, в анамнезе которых отсутствовали инфекционные заболевания, иммунодефицитные состояния, прием стероидных гормонов, иных иммунодепрессантов.

Образцы тимуса фиксировали в нейтральном формалине, заливали в парафин, готовили серийные срезы толщиной 7 мкм. Окраска препаратов проводилась гематоксилин-эозином, по Романовскому-Гимзе, кислый фуксин-альциановый синий-гематоксилин и по методу Пачини (с авторскими модификациями), позволяющем выявить характерные черты строения телец Гассалья (кератиновое ядро).

Результаты и обсуждение

На стадии морфофункциональной зрелости тельца Гассалья выглядят следующим образом: по периферии определяются гипертрофированные светлые эпителиальные клетки, которые накапливают тонофиламенты и кератин (наружные клетки). Кнутри от них лежат уплощенные эпителиальные клетки, в цитоплазме которых увеличивается количество кератина, редуцируются органеллы (внутренние клетки). Эти клетки постепенно подвергаются дегенерации, происходит редукция их органелл, экструзия содержимого в центр тельца. Остатки органелл, фрагменты ядер, продукты распада располагаются в полости тельца, центр которой занимает кератиновое ядро.

Согласно нашим данным, разрушение телец Гассалья происходит в четыре последовательных этапа.

На первом этапе происходит миграция макрофагоподобных клеток внутрь кистозной полости тельца Гассалья. Макрофагально-моноцитарное происхождение клеток, разрушающих тельца Гассалья, подтверждает высокая активность ряда ферментов: кислая фосфатаза, β -глюкоронидаза, неспецифическая эстераза, 5-нуклеозидаза [6]. Окраска по Пачини выявляет характерные особенности макрофагов: ядро имеет оттенок от розового до малинового, цитоплазма заполнена мелкой (лизосомальной) зернистостью.

На втором этапе происходит разрушение макрофагами кератинового ядра тельца Гассала. При этом внутренние уплощенные эпителиальные клетки морфологически сохраняют свою структуру. Полость тельца практически целиком заполняют макрофаги (от 10 до 25 клеток на одно тельце).

На третьем этапе макрофаги разрушают цитолемму внутренних концентрических эпителиальных клеток телец Гассала (рис. 1), проникают внутрь этих клеток, а затем наиболее наружно расположенных гипертрофированных эпителиоцитов, разрушая их.

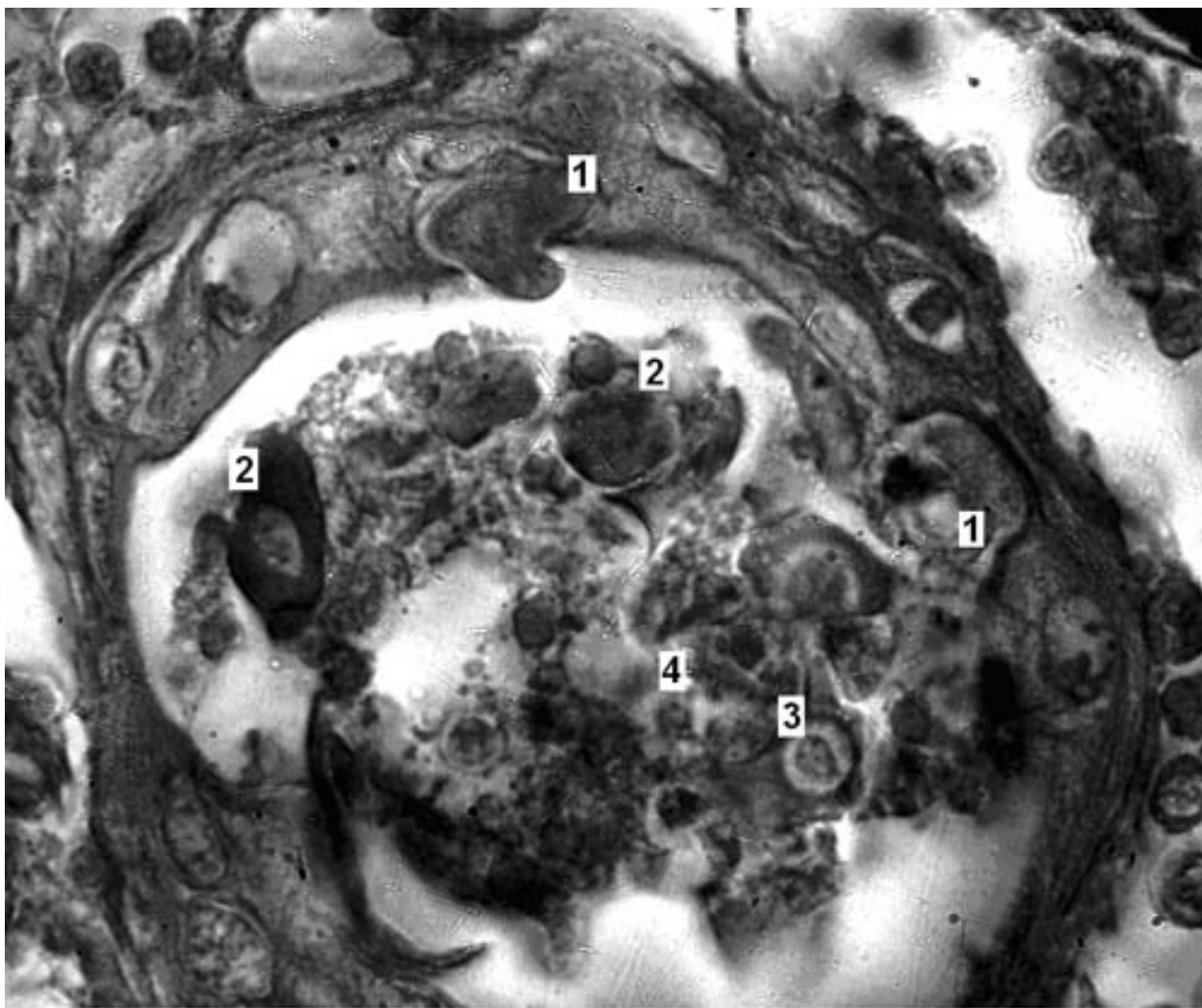


Рис. 1. Разрушение телец Гассала. Увеличение 1000 раз, окраска по Пачини с модификациями.

Макрофаги разрушают внутренний слой цитолеммы концентрических клеток телец Гассалья и проникают внутрь гипертрофированных эпителиоцитов, разрушая их. 1, 2 – инвазия макрофагов в клетки телец Гассалья, 3 – макрофаги внутри тельца, 4 – фрагменты эпителиальных клеток тельца внутри полости.

На четвертом этапе от телец остаются лишь единичные клеточные фрагменты внешнего клеточного слоя телец.

Учитывая тот факт, что эпителиальные клетки телец Гассалья содержат большое количество тканеспецифических антигенов, макрофаги, участвующие в разрушении и поглощении их содержимого, могут дифференцироваться в дендритные клетки тимуса, в дальнейшем участвуя антигенпрезентации (E. Nedjic, 2008) [7]. Косвенным подтверждением этого является отмеченный нами факт изменения формы макрофагов: клетки с малиновыми ядрами (окраска по Пачини), находящиеся вне телец Гассалья приобретают разветвленную форму, характерную для зрелых дендритных клеток тимуса. При экспериментах с внутрисосудистым введением чернил и последующим гамма-облучением было установлено, что макрофаги, разрушающие тельца Гассалья, остаются в тимусе, мигрируя в кортико-медулярную и подкапсульную зоны тимуса [3], где, возможно, также участвуя в процессах антигенпрезентации.

Развитие некоторых телец Гассалья сопровождается кальцификацией кератинового ядра телец. Единичные кальцификаты не несут диагностической значимости, однако большая плотность кальцификатов свидетельствует о глубоких изменениях в функционировании тимуса. При окраске гематоксилин-эозином отложения кальция окрашиваются резко базофильно (рис.2), и такое кальцифицированное ядро не может быть разрушено макрофагами.

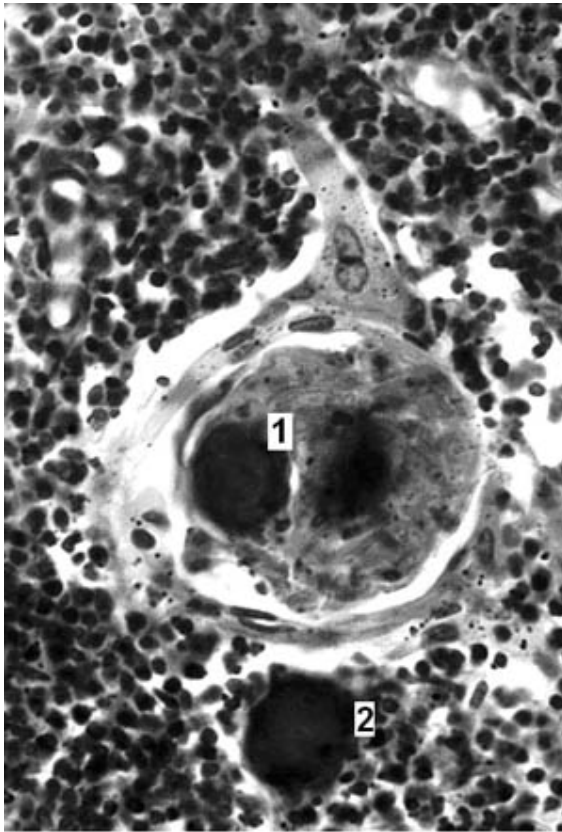


Рис. 2. Кальцификаты в мозговом веществе и в ядре тельца Гассалья. Увеличение 700 раз. Окраска гематоксилин-эозин.

1 - кальцификация ядра тельца, 2 – свободно лежащий кальцификат в мозговом веществе.

Наши данные не подтверждают результаты В.П. Харченко и др. (1998) [1], которые считают, что при разрушении телец происходит «разрыв тельца, выход детрита в паренхиму мозгового вещества, фагоцитоз макрофагами». Kotani (1981) [5], изучавший механизм разрушения тимических телец у овец после рождения, описывают клетки с высокой активностью гидролитических ферментов, окружающие тельца Гассалья извне, однако в наших наблюдениях разрушение телец у человека начинается с центрально расположенного кератинового ядра.

Выводы

1. Процесс разрушения телец Гассалья является стадийным: миграция макрофагов внутрь тельца, разрушение кератинового ядра телец, разрушение эпителиальных клеток телец.

2. Процесс разрушения телец Гассалья тимуса является механизмом, позволяющим восстановить целостность тимуса, как структурную (механическое удаление телец с крупными кистозными полостями, нарушающих анатомические взаимоотношения компонентов тимуса) и функциональную (тельца Гассалья накапливают в кистозной полости растворимые и нерастворимые антигены, которые повторно используются дендритными клетками для антигенпрезентации их лимфоцитам).

3. Кальцификаты, обнаруживаемые в мозговом веществе тимуса, являются следствием повышенного уровня гибели клеток телец Гассалья, что сопровождается выпадением солей кальция в составе кератинового ядра телец, вследствие чего кальцифицированное ядро не может быть разрушено макрофагами.

Литература

1. Харченко, В. П. [и др.] // Болезни вилочковой железы. М., 1998.
2. Anand, K. J. Hormonal-metabolic stress responses in neonates undergoing cardiac surgery / K. J. Anand, D. D. Hansen, P. R. Hickey // *Anesthesiology*. 1990. Vol. 73. P. 661–667.
3. Blau, J. N. Hassall's corpuscles: a measure of activity in the thymus during involution and reconstitution / J. N. Blau, R. N. Jones, L. A. Kennedy // *Immunology*. 1968. Vol. 15(4). P. 561–570.
4. Kotani, M. Clastic cells of Hassall's corpuscles during acute involution of the thymus induced by cyclophosphamide in guinea pigs / M. Kotani, Y. Nawa // *Arch Histol Cytol*. 1991. Vol. 54(5). P. 551–557.
5. Kotani, M. Destruction of Hassall's corpuscles by macrophages in the sheep thymus / M. Kotani, T. Fukumoto, M. R. Brandon // *Cell Tissue Res*. 1981. Vol. 217 (1). P. 49–54.
6. Kotani, M. Demonstration of hydrolytic enzymes in the clastic cells of Hassall's corpuscles in the guinea-pig thymus / M. Kotani, N. Yukifumi // *Acta histochem. cytochem*. 1982. Vol. 15. P. 360–367.

7. Nedjic, E. Autophagy in thymic epithelium shapes the T-cell repertoire and is essential for tolerance / E. Nedjic, M. Aichinger // *Nature*. 2008. Vol. 455. P. 396–400.

8. Savchenko, A. Development and maturation of thymic dendritic cells during human ontogeny / A. Savchenko, G. Hasegawa, N. Makoto // *Cell and Tissue Research*. 2006. Vol. 325, № 3. P. 234–238.

9. Varas, A. Analysis of the human neonatal thymus: evidence for a transient thymic involution / A. Varas, E. Jimenez, R. Sacedon // *J. Immunol.* 2000. Vol. 164. P. 6260–6267.