

ВЫБОР МЕТОДА ХИРУРГИЧЕСКОГО ЛЕЧЕНИЯ АРТРОЗА 1 ЗАПЯСТНО-ПЯСТНОГО СУСТАВА

УЗ «6-я Городская клиническая больница,
Республиканский центр хирургии кисти»,
УО «Белорусский государственный медицинский университет»

Артроз первого запястно-пястного сустава (ризартроз, артроз седловидного сустава, артроз трапецио-пястного сустава) встречается довольно часто и приводит к потере трудоспособности и ограничению функции кисти. Данное заболевание чаще встречается у женщин, в особенности в период постменопаузы. При лечении данной патологии первоначально используют консервативные методы. При неэффективности терапевтических методов лечения пациентам показано хирургическое лечение. Выбор оперативного вмешательства зависит от стадии заболевания. В статье оцениваются различные методы хирургического лечения артроза первого запястно-пястного сустава кисти. На основе анализа существующих хирургических подходов к лечению ризартроза сформулированы требования к разработанному и внедренному методу хирургического лечения данной патологии. Разработан алгоритм применения разных методов лечения ризартроза в зависимости от стадии заболевания, возраста и функциональной нагрузки на кисть.

Ключевые слова: *остеоартроз, первый запястно-пястный сустав кисти, хирургия кисти.*

D. I. Mikhalkevich**THE CHOICE OF SURGICAL TREATMENT OF 1TH CARPOMETACARPAL OSTEOARTHRITIS**

Carpometacarpal osteoarthritis 1 (rhizarthrosis, saddle joint arthrosis, trapeziometacarpal arthrosis) is quite frequent and leads to incapacitation and restriction of hand function. This disease is more frequently observed in women, especially in postmenopausal period. First conservative therapy is implemented to treat this pathology. Provided failure of therapeutic methods to be efficient, surgical treatment is required for the patients. The choice of surgical intervention depends on the stage of the disease. The article provides evaluation of various methods of surgical treatment of hand carpometacarpal osteoarthritis 1. On the ground of analysis of the existing surgical approaches to rhizarthrosis treatment requirements have been formalized to a newly developed and implemented surgical treatment of this pathology. The algorithm of implementation of various rhizarthrosis treatment methods depending from the disease stage, age and functional load on a hand was developed.

Key words: osteoarthritis, first carpometacarpal joint of hand, hand surgery.

В международной классификации болезней (МКБ-10) артроз 1 запястно-пястного сустава кисти выделен в отдельную группу (M18), то есть находится в одном ряду с наиболее часто встречающимися артрозами коленного и тазобедренного суставов. Артрозы первого запястно-пястного сустава имеют синонимы: артроз седловидного сустава кисти, ризартроз – боль в основании 1 пальца [2]. Данное заболевание сопровождается болевым синдромом, ограничением функции 1 пальца, а в целом и всей кисти.

Эпидемиология. По данным ряда авторов [1, 5], в 90 % случаев ризартрозом страдают женщины в возрасте старше 40–45 лет, а также пациенты различных возрастных групп, у которых в анамнезе были ранее диагностированы вывихи и переломо-вывихи первой пястной кости, либо развивалась идиопатическая нестабильность связочного аппарата седловидного сустава первого пальца кисти.

Клиническая картина. Пациенты жалуются на боль в области основания 1 пальца, которая усиливается даже при повседневных нагрузках на кисть; поворот ключа в двери, удерживание чашки чая, открытие крышки банки. Если заболевание прогрессирует – пациенты роняют предметы, взятые пораженной рукой [11]. Также можно выделить еще одну группу пациентов, с уже развившимся артрозом первого запястно-пястного сустава, у которых заболевание протекает бессимптомно и лишь после незначительной травмы появляются продолжительные боли в области основания 1 пальца [8, 11].

При осмотре кисти определяется деформация области основания первого луча в виде выступа; ограничение движений нехарактерно при артрозе

седловидного сустава, но у некоторых пациентов может присутствовать сгибательно-приводящая контрактура. При пальпации области 1 пястно-фалангового сустава появляется боль, которая усиливается при давлении по оси 1 пястной кости.

Дифференциальная диагностика. Дифференцировать артроз первого запястного сустава приходится с такими заболеваниями кисти, как болезнь де Кервена, стенозирующий лигаментит сухожилия длинного сгибателя 1 пальца, артроз лучезапястного сустава, перелом или ложный сустава ладьевидной кости. Для стенозирующего лигаментита характерен симптом «щелкающего пальца»; болезнь де Кервена проявляется болями в области шиловидного отростка лучевой кости, усиливающимися при пальпации по ходу первого канала сухожилий разгибателей, положительным симптомом Финкельштейна; для артроза лучезапястного сустава – боль при ульнарной или лучевой девиации фиксированных суставов 1 луча кисти. Для перелома или ложного сустава ладьевидной кости: в анамнезе наличие травмы, боль при пальпации в области «анатомической табакерки», болезненная нагрузка по оси первого пальца в проекции ладьевидной кости, а также болевой синдром лучевой и тыльной девиации кисти [8, 11]. Рентгенографическое исследование дополняет клиническую картину.

Рентгенография. В общедоступной медицинской литературе выделяют 3 стадии рентгенологической картины артроза.

Для первой стадии артроза первого запястно-пястного сустава характерно: субхондральный склероз суставных поверхностей кости трапеции и первой пястной кости, суставная щель сужена или расширена при наличии синовита в суставе.

Вторая стадия – суставная щель резко сужена, явный субхондральный склероз, определяются остеофиты и нередко в полости сустава имеется свободное костно-хрящевое тело. Третья – резкое или полное отсутствие суставной щели, выраженный субхондральный склероз, свободные костно-хрящевые тела или остеофиты, подвывих первой пястной кости.

Американские и европейские хирурги кисти чаще используют классификацию по Eaton и Glickel [10], которая основана на оценке рентгенограммы запястно-пястного сустава в строго боковой проекции, выполняемой для определения тяжести заболевания (таблица 1). Эта классификация служит ориентиром для выбора метода

лечения. Классификация по Eaton и Glickel учитывает морфологические изменения не только трапецио-пястного сустава, но и ладьевидно-трапециевидного сустава. Она позволяет, для выбора оптимального метода лечения, выделить пациентов с изолированным артрозом трапецио-пястного сустава и пациентов с артрозом ладьевидно-трапециевидного сустава, так как это влияет на тактику хирургического пособия [9, 10].

Рентгенологические примеры суставных изменений при артрозе первого запястно-пястного сустава кисти:

Лечение. Практически однозначно, все авторы-исследователи данной проблемы склоняются к тому, что лечение артроза первого запястно-пястного

Таблица 1. Классификация артроза первого запястно-пястного сустава (Eaton и Glickel)

Стадия	Критерии
I	Нормальные контуры сустава Суставная щель расширена вследствие наличия выпота или синовита, обусловленного слабостью связочного аппарата трапецио-пястного сустава
II	Суставная щель сужена с наличием субхондрального склероза Свободные тела или остеофиты < 2 мм (рис. 1)
III	Полное отсутствие суставной щели, тяжелый субхондральный склероз Свободные тела или остеофиты > 2 мм Трапецио-ладьевидный сустав без патологии
IV	Изменения, характерные для III стадии плюс сужение суставной щели и субхондральный склероз в трапецио-ладьевидном суставе (рис. 2)

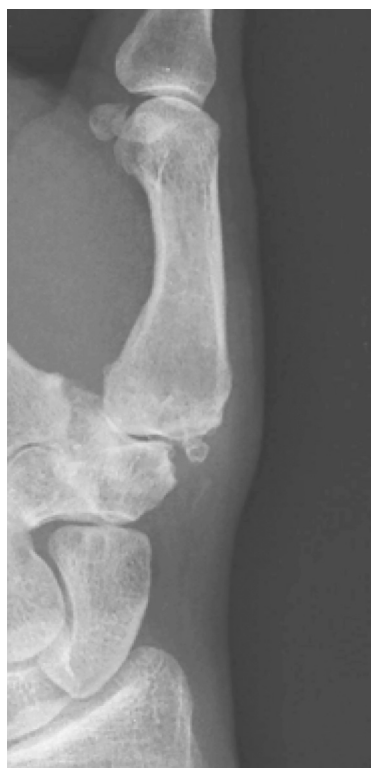

Рисунок 1. Рентгенограмма пациента со 2-й стадией заболевания (по классификации Eaton и Glickel)

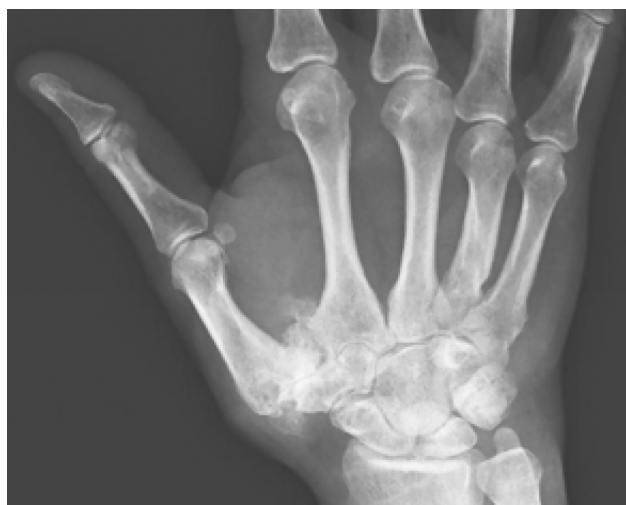


Рисунок 2. Рентгенограмма пациента с 4-й стадией заболевания (по классификации Eaton и Glickel)

сустава, независимо от стадии заболевания, должно начинаться с применения консервативных методов [10, 13]. Терапевтическое лечение включает: назначение нестероидных противовоспалительных средств, как перорально при выраженном болевом синдроме, так и местно в виде мазей, а также возможно введение в сустав глюкокорти-

костероидов, иммобилизация 1 пальца шиной [4]. В большинстве случаев пациентам с ризартрозом помочь консервативными методами лечения можно только на ранней стадии заболевания. Однако, высокая функциональная активность этого сустава в дальнейшем приводит к прогрессированию заболевания, и хирургическое вмешательство становится необходимо [3, 13, 14].

На сегодняшний день хирурги-ортопеды не пришли к однозначному мнению по поводу выбора оптимальной тактики хирургического лечения пациентов с различными формами артроза первого запястно-пястного сустава. На наш взгляд, это связано с тем, что каждая методика лечения имеет свои преимущества и недостатки, таким образом, врач сталкивается с дилеммой выбора оптимального хирургического подхода.

Целью настоящего исследования явилось практическое обоснование эффективности разработанного нами алгоритма выбора тактики лечения ризартроза, учитывая стадию заболевания, возраст, функциональные нагрузки на кисть.

Материалом для исследования послужили данные 106 пациентов, обратившихся в УЗ «6-я городская клиническая больница» г. Минска второе травматолого-ортопедическое отделение (Республиканский центр хирургии кисти) в период 2012–2017 гг. с жалобами на боли в основании 1 пальца кисти, ограничение движений в суставах 1 пальца, на снижение или утрату функции кисти. Пациенты были обследованы в амбулаторных условиях, выполнялась стандартная рентгенография (рентгенограмма кисти в двух проекциях), при необходимости для уточнения стадии заболевания выполнялась компьютерная томография. На основании жалоб, осмотра, объективного исследования рентгенограмм, пациентам выставлялся диагноз – артроз первого запястно-пястного сустава кисти, с указанием рентгенологической стадии. Код по Международной классификации болезней и проблем, связанных со здоровьем, десятый пересмотр (МКБ-10), М 18.

Всего в исследование включено 106 пациентов: 22 (20,8 %) мужчины и 84 (79,2 %) женщины. Средний возраст пациентов составил 55,1 лет (19–76 лет), медиана 56,0 лет (интерквартильный диапазон 50–61 лет). Следует отметить, что значительная доля пациентов – 66 (62,2 %) были трудоспособного возраста (женщины до 58 лет и мужчины до 63 лет), что подчеркивает социальную и экономическую значимость успешности их лечения и как следствие, возможности полно-

ценного возвращения к труду. При поступлении в отделение всем пациентам исследуемой когорты проводился осмотр для выявления характерных жалоб при артрозе первого запястно-пястного сустава кисти, а также проводилось анкетирование по опроснику DASH (Disability of the Arm, Shoulder and Hand) [12], физикальное исследование для выявления патогномичных симптомов ризартроза, а также, стандартная рентгенограмма кисти в двух проекциях для уточнения стадии заболевания и выбора тактики хирургического лечения.

Хирургическое лечение. В настоящем исследовании мы применяли наряду со стандартными, общеизвестными методами, хирургического лечения артроза 1 запястно-пястного сустава, разработанный нами способ – удаление кости трапеции, артропластика первого запястно-пястного сустава порцией сухожилия длинной отводящей мышцы 1 пальца и интерпозиция сухожилия длинной ладонной мышцы (далее «гамакопластика с интерпозицией»).

Виды методов хирургического вмешательства:

1. *Пластика капсульно-связочного аппарата* применялась преимущественно на ранних стадиях заболевания и смысл ее состоял в том, чтобы зафиксировать сустав тем или иным способом, то есть удержать основание первой пястной кости в «седле» кости трапеции. Использовались следующие варианты фиксации: тено-капсулодес сустава или пластика капсулы и связок сустава с использованием сухожилия длинной ладонной мышцы, проведенной в каналы, сформированные в основании 1 пястной кости и кости трапеции [1, 14, 15].

2. *Эндопротезирование седловидного сустава* кисти является методом выбора у взрослых возрастных пациентов с деформирующими артрозами травматического и дегенеративно-дистрофического характера [7]. В настоящем исследовании применялись эндопротезы бельгийской фирмы «Saffara».

На рисунке 3 представлена рентгенограмма установленного двухполюсного протеза у пациента с артрозом седловидного сустава 3–4 стадии.

Сложность анатомического строения 1 запястно-пястного сустава, особенно при значительном дегенеративном повреждении кости-трапеции с учетом риска последующего разрушения кости или её асептического некроза, создает предпосылки для предпочтения однополюсного протезирования у пациентов пожилого и старческого возраста.

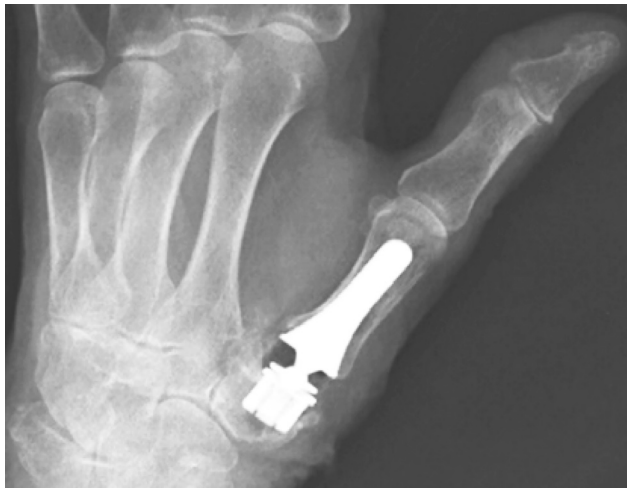

Рисунок 3. Рентгенограмма двухполюсного эндопротеза

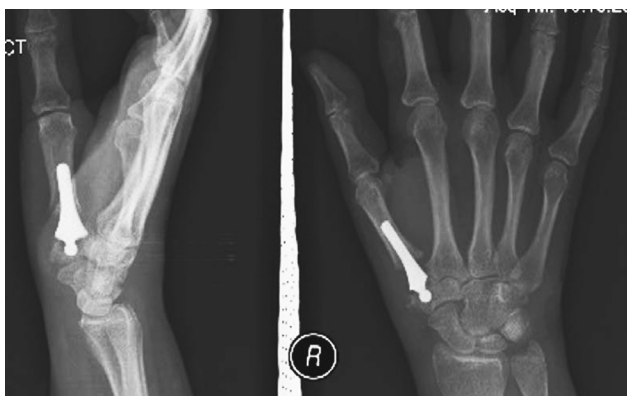

Рисунок 4. Однополюсное эндопротезирование

На рисунке 4 представлена рентгенограмма сустава с установленным однополюсным протезом у пациента с 3–4 стадией артроза.

Технически однополюсное эндопротезирование производится с использованием дистального компонента протеза с головкой округлой формы, которая хорошо фиксируется в кости-трапеции, при условии тщательной артропластики.

3. Интерпозиционная артропластика. Интерпозиционная артропластика может применяться при начальных стадиях заболевания. Смысл данной операции состоит в восстановлении функций сустава за счет формирования новых суставных поверхностей и помещении между ними упругого элемента (тендогенной или рубцовой ткани) [14], чаще в виде ролла из сухожилия длинной ладонной мышцы. Последовательность проведения операции следующая:

1. Проводят капсулотомию седловидного сустава.
2. Удаляют хрящевые тела при их наличии.
3. Заполняют дефект хрящевой поверхности кости трапеции и основания пястной кости при по-

мощи интерпозиции сухожилия длинной ладонной мышцы скрученной в «ролл».

4. Выполняют трансартикулярную фиксацию 1-го запястно-пястного сустава спицами.

4. **Удаление кости трапеции, с созданием «гамака для 1 пястной кости».** Удаление кости-трапеции впервые было предложено Gervis (1949), и выполнение только данной процедуры было широко распространено при лечении этого заболевания с достижением отличных первоначальных результатов в отношении облегчения болевого синдрома [5]. Но существовала проблема, связанная с тем, что данная операция приводит к снижению силы I пальца кисти вследствие неизбежного укорочения I луча кисти, и она может осложняться подвывихом в псевдосуставе между основанием I пястной кости и ладьевидной костью, и кроме этого, в отдаленной перспективе может развиваться остеоартрит данного псевдосустава с болевым синдромом [5, 6]. Некоторые авторы отмечают, что решить эту проблему позволяет силиконовый имплантат или интерпозиционная артропластика. Но авторы, применяющие силиконовые имплантаты, при оценке долгосрочных результатов отмечают, что кроме возможной дислокации (подвывиха) имплантата происходит его износ, с образованием мелких силиконовых частиц, проводящих к развитию синовита [6].

На сегодняшний день «золотым правилом» лечения артроза 1 запястно-пястного сустава признано – удаление кости трапеции с добавлением лигаментопластики («гамакопластики») для создания опоры 1 пястной кости [5, 9]. Но и этот метод не всегда позволяет сохранить длину первого луча, что приводит к снижению силы первого пальца, а в целом и всей кисти, с последующим развитием ограничения движений.

Мы предложили метод (инструкция по применению «Метод хирургического лечения артроза первого запястно-пястного сустава кисти 2–3 стадии» регистрационный номер 123-1217 от 22.12.2017), который включает гамакопластику с использованием сухожилия длинной отводящей мышцы 1 пальца неоднократно проведенным через сухожилие лучевого сгибателя кисти и фиксированным к капсуле седловидного сустава, что создает опору 1 пястной кости. Свободное пространство после удаления кости трапеции дополнительно заполняется трансплантатом – сухожилием длинной ладонной мышцы, скрученной в «ролл», что дополнительно позволяет усилить опору 1 пястной кости, создать буфер (выполнить интерпозицию).

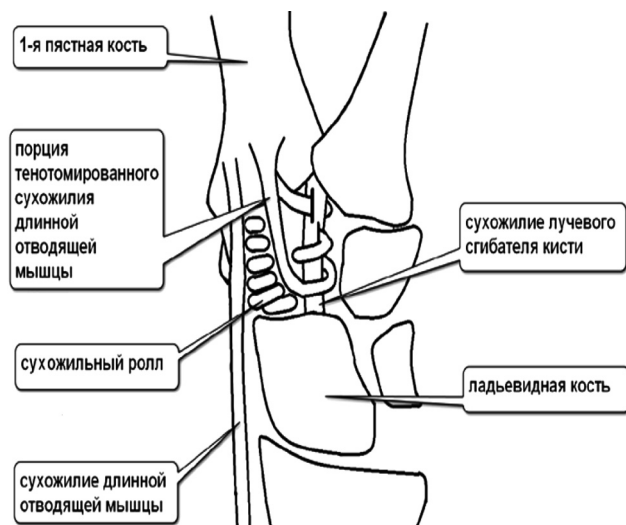


Рисунок 5. Схема операции по разработанному методу
 Данный оперативный способ не затрагивает суставные поверхности (ни основания 1 пястной кости, ни дистального полюса ладьевидной кости). На рисунке 5 представлена схема операции.

Распределение пациентов по методам лечения

По разработанному методу «Гамакопластика с интерпозицией порции сухожилия длинной ладонной мышцы» хирургическое лечение прошли 44 пациента, что составило 41,5 % от общего числа пациентов исследуемой когорты. Остальные пациенты получили лечение с применением различных стандартных хирургических методов.

В таблице 2 приведено распределение пациентов исследуемой когорты по методам хирургического лечения.

Пациенты, получившие хирургическое лечение различными методами (интерпозиционная артропластика, однополюсное и тотальное эндопротезирование, реконструктивные операции) объединены в группу сравнения (контрольную), включающую 62 случая.

Таблица 2. Распределение пациентов по методам хирургического лечения

№ группы	Метод	Количество пациентов, n	Доля пациентов, %
1	Гамакопластика с интерпозицией сухожилия длиной ладонной мышцы (разработанный метод)	44	41,5
2	Интерпозиционная (внедрение в сустав сухожилия длинной ладонной мышцы) артропластика	29	27,4
3	Однополюсное эндопротезирование	6	5,7
4	Тотальное (двухполюсное) эндопротезирование	10	9,4
5	Пластикакапсульно-связочного аппарата (реконструктивные операции)	17	16,0
Всего		106	100

Анализ результатов применения разработанного метода

Статистический анализ данных проводился в соответствии с современными нормами, изложенными в концепции доказательной медицины.

Исследование сопоставимости исследуемой и контрольной групп. В результате исследования установлено, что по показателям подвижности сустава, шкале DASH и стадиям различия статистически значимы ($p < 0,01$). Это связано с тем, что пациентам с выраженной стадией артроза назначали более перспективный метод.

Формирование сопоставимых групп. Для получения достоверных результатов сравнительного анализа, с помощью реализованного на языке R метода PSM (propensity score matching, сопоставление оценок соответствия), были сформированы сопоставимые группы: исследуемая группа из 36 пациентов и контрольная группа из 55 пациентов.

Сравнительный анализ эффективности разработанного метода. После проведенного лечения в исследуемой группе медиана показателя DASH составила 4,3 (от 1,7 до 8,6) балла, а в контрольной 7,8 (от 3,4 до 22,4). Различия статистически значимы ($p < 0,001$). По всем показателям подвижности сустава в группе, получившей лечение разработанным методом случаев отклонения от нормы не наблюдалось. В исследуемой группе осложнения имели 4 (11 %) пациента, в то время как в контрольной – 12 (22 %), статистическая значимость различий не доказана ($p = 0,26$). В группе разработанного метода медиана срока иммобилизации составила 3 (от 3 до 5) недели, а в контрольной группе 4 (3–6) недели ($p < 0,001$). Соответственно срок восстановления – 5 (от 5 до 8) недель и 7 (от 5 до 12) недель ($p < 0,001$).

Таким образом, практически по всем показателям эффективности лечения разработанный

метод «Гаммакопластика с интерпозицией» показал статистически значимое улучшение по сравнению с контрольной группой.

Выбор тактики лечения пациентов с артрозом первого запястно-пястного сустава кисти

На сегодняшний день, единого мнения в отношении показаний к определенному методу оперативного лечения ризартроза кисти нет, но большинство авторов [7, 9, 14, 15], исследующих

данную патологию, сходятся во мнении, что лечение артроза первого запястно-пястного сустава должно начинаться с комбинированного консервативного лечения, независимо от стадии процесса. При отсутствии эффекта от консервативного лечения показано выполнение оперативного вмешательства.

Нами разработан и внедрен в клиническую практику алгоритм выбора тактики хирургического лечения артроза первого запястно-пястного сустава кисти (инструкция «Алгоритм выбора тактики

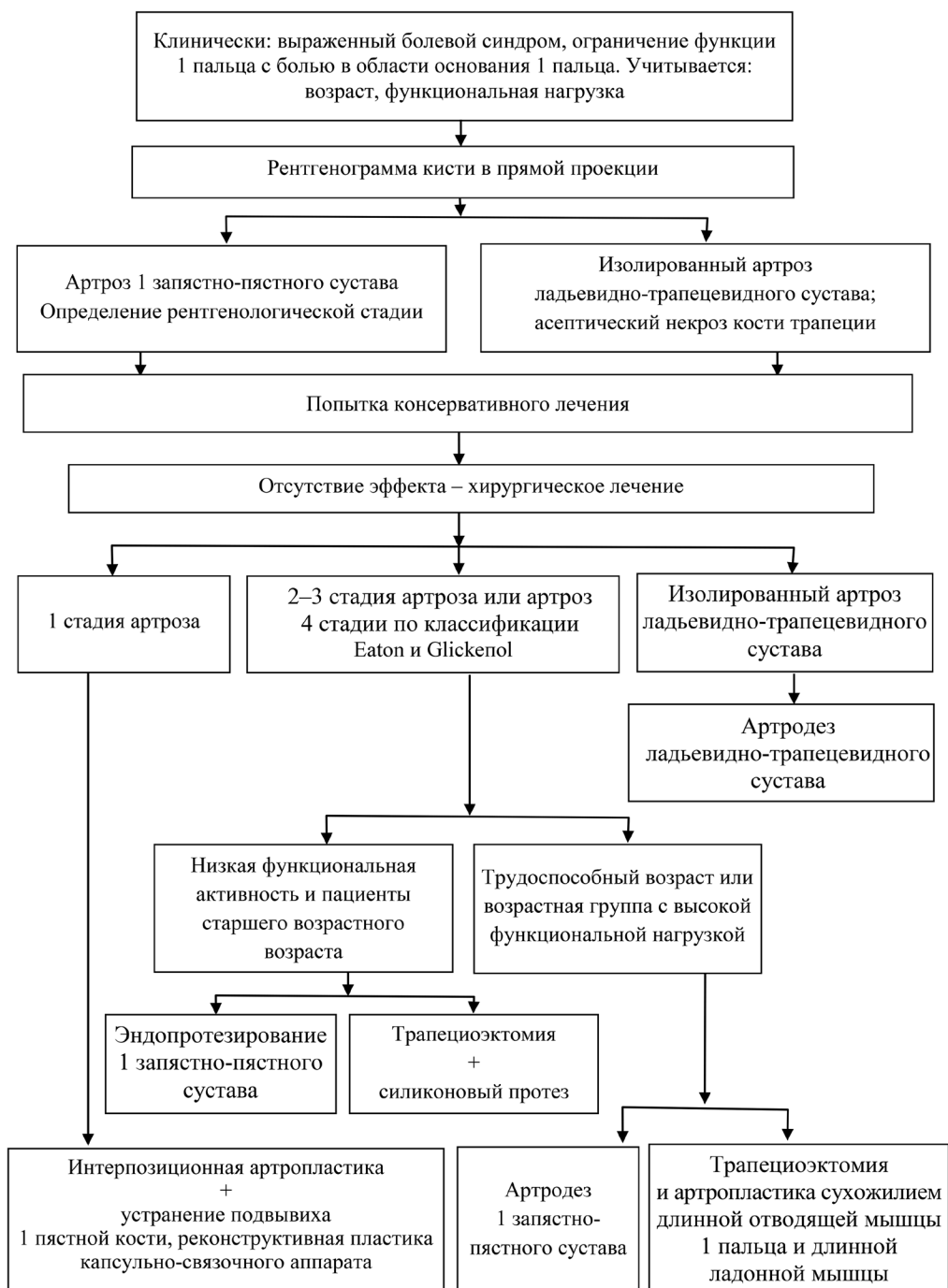


Рисунок 6. Алгоритм выбора тактики хирургического лечения артроза первого запястно-пястного сустава кисти

хирургического лечения артроза первого запястно-пястного сустава кисти» регистрационный номер 025-0319 от 25.04.2019 г.), заключающийся в комплексной оценке объективных, клинических и рентгенологических данных, позволяющий дифференцированно подходить к выбору оптимального метода хирургического лечения в зависимости от стадии данного заболевания и функциональной нагрузки на кисть (рисунок 6).

На первом этапе алгоритма, на основании жалоб, клинической картины и объективных данных выставляется диагноз артроза первого запястно-пястного сустава кисти.

Рентгенологический метод верифицирует диагноз и уточняет стадию артроза. При отсутствии положительного эффекта от консервативного лечения: сохранение болевого синдрома, ограничение функции первого пальца, а в целом и кисти, приводящего к потере трудоспособности, а также у пациентов с высокой функциональной нагрузкой на кисть, несмотря на возраст показано оперативное лечение.

Хирургическое лечение пациентов с поражением трапецио-пястного сустава кисти нужно проводить с учетом стадии заболевания по классификации Eaton и Glickel.

Выводы

1. При изолированном артрозе ладьевидно-трапециевидного сустава стандартной операцией является артрорез, приводящий к снижению амплитуды движений первого пальца кисти. Данное оперативное лечение показано пациентам среднего и пожилого возраста. Артрорез трапецио-пястного сустава является операцией выбора у молодых мужчин, работа у которых связана с тяжелым физическим трудом, отрицательный результат – потеря амплитуды движений 1 пальца и длительные сроки лечения.

2. Пациентам с асепическим некрозом кости трапеции (болезнь Хармса) показано удаление этой кости с выполнением стабилизирующей 1 пястную кость операции («подвешивающая», гамакопластика операция Weilby или удаление кости трапеции и артропластика сухожилием длинной отводящей мышцы 1 пальца и длинной ладонной мышцы).

3. Артроз первого трапецио-пястного сустава 1 стадии. Учитывая изменения суставных поверхностей (хондромалация различной степени) показано выполнять интерпозиционную артропластику (сухожилие длинной ладонной мышцы

или порция сухожилия длинной отводящей мышцы 1 пальца внедрить в сустав), при наличии вывиха 1 пястной кости – устранить вывих с временной стабилизацией спицами, выполнить реконструктивную пластику связочного аппарата запястно-пястного сустава.

4. Эндопротезирование показано пациентам с изолированным артрозом первого запястно-пястного сустава 2–3 стадии. Это вмешательство ограничено условиями: когда нет разрушения кости трапеции, суставные поверхности ладьевидно-трапециевидного и трапецио-трапециевидного сочленений не изменены.

5. Удаление кости трапеции и артропластика с созданием опоры для первой пястной кости сухожилием длинной отводящей мышцы 1 пальца с интерпозицией длинной ладонной мышцы «гамакопластика с интерпозицией», то есть формирование неосустава, за счёт использования аутосухожилий, позволяет сохранить и увеличить амплитуду движений, подготовить «новый» сустав к обычным функциональным нагрузкам. Данный метод оперативного лечения позволяет снизить сроки временной нетрудоспособности, заменить дорогостоящее применение имплантов (эндопротезов и силиконовых вставок), снизить риск послеоперационных осложнений.

Литература

1. Гомлякова, М. Ю. Хирургическое лечение ризартроза / М. Ю. Гомлякова // Молодежь, наука, медицина: материалы 60-й межвуз. науч. конф. студентов, Тверь, 24 апр. 2014 г. / Твер. гос. мед. акад. – Тверь, 2014. – С. 230–231.
2. Новиков, А. В. Деформирующий артроз запястно-пястного сустава первого пальца кисти (ризартроз). Клинические рекомендации (код по МКБ–10: Артроз первого запястно-пястного сустава (M18)) / А. В. Новиков, М. А. Щедрина, О. П. Мотыкина // Вестн. восстанов. медицины. – 2018. – № 4. – С. 92–112.
3. Прохоренко, В. М. Эндопротезирование в системе ортопедической коррекции кисти / В. М. Прохоренко, Т. И. Александров, С. И. Чорний // Ортопедия. Клинические рекомендации / под ред. С. П. Миронова [и др.]. – М., 2018. – С. 625–640.
4. A randomised controlled trial of intra-articular corticosteroid injection of the carpometacarpal joint of the thumb in osteoarthritis / G. K. Meenagh [et al.] // Annals of the rheumatic diseases. – 2004. – Vol. 63, № 10. – P. 1260–1263.
5. Abductor pollicis longus “hammock” ligamentoplasty for treatment of first carpometacarpal arthritis / C. Mathoulin [et al.] // The J. of Hand Surg. Eur. Vol. – 2008. – Vol. 33, № 3. – P. 292–297.
6. Amadio, P. C. Silicone spacer or tendon spacer for trapezium resection arthroplasty – comparison of results /

P. C. Amadio, L. H. Millender, R. J. Smith // The J. of hand Surg. – 1982. – Vol. 7, № 3. – P. 237–244.

7. *De la Caffinière*, J. Y. Long-term results of the total trapezio-metacarpal prosthesis in osteoarthritis of the thumb / J. Y. de la Caffinière // Rev. de Chir. Orthop. et Reparatrice de Appar. Mot. – 1991. – Vol. 77, № 5. – P. 312–321.

8. *Downing*, N. D. Osteoarthritis of the base of the thumb / N. D. Downing, T. R. C. Davis // Curr. Orthopaed. – 2001. – Vol. 15, № 4. – P. 305–313.

9. *Eaton*, R. G. Ligament reconstruction for the painful thumb carpometacarpal joint / R. G. Eaton, J. W. Littler // The J. of bone and joint Surg. Am. vol. – 1973. – Vol. 55, № 8. – P. 1655–1666.

10. *Eaton*, R. G. Trapeziometacarpal osteoarthritis. Staging as a rationale for treatment / R. G. Eaton, S. Z. Glickel // Hand Clinics. – 1987. – Vol. 3, № 4. – P. 455–471.

11. *Pai*, S. Presentation and management of arthritis affecting the trapezio-metacarpal joint / S. Pai, S. Talwalkar,

M. Hayton // Acta Orthop. Belg. – 2006. – Vol. 72, № 1. – P. 3–10.

12. *QuickDash*. Outcome measure [Electronic resource] / Institute for Work & Health. – Yerevan, 2006. – Mode of access: http://www.dash.iwh.on.ca/sites/dash/public/translations/QuickDASH_Russian.pdf. – Date of access: 04.05.2017.

13. *Reduction* in the need for operation after conservative treatment of osteoarthritis of the first carpometacarpal joint: a seven year prospective study / M. Berggren [et al.] // Scand. J. of Plast. and Reconstr. Surg. and Hand Surg. – 2001. – Vol. 35, № 4. – P. 415–417.

14. *Surgery* for thumb (trapeziometacarpal joint) osteoarthritis / A. Wajon [et al.] // Cochrane Database Syst. Rev. – 2015. – № 2. – P. CD004631

15. *Watson*, H. K. Limited wrist arthrodeses. I. The triscaphoid joint / H. K. Watson, R. F. Hempton // The Journal of hand surgery. – 1980. – Vol. 5, № 4. – P. 320–327.

Поступила 11.07.2019 г.