

DOI: <https://doi.org/10.51922/1818-426X.2023.1.44>

В. М. Сиденко, А. В. Полянская, С. В. Хидченко

## ДИАГНОСТИКА АОРТИТОВ

УО «Белорусский государственный медицинский университет»

Воспалительные заболевания аорты ассоциированы с такими серьезными осложнениями, как развитие расслаивающей аневризмы, разрыв стенки аорты и тромбоз эмболии, что обуславливает важность своевременного выявления этой патологии. Сложность ранней постановки диагноза аортита может быть обусловлена отсутствием патогномичной клинической симптоматики или протеканием заболевания в рамках системных заболеваний, неспецифичностью изменений в стандартных лабораторных тестах, недоступностью рутинного морфологического исследования аорты. Большое значение имеет проведение дифференциальной диагностики инфекционного и неинфекционного аортита, что влияет на эффективность лечения. Своевременное распознавание заболевания стало возможно благодаря наличию в арсенале врачей специфических маркеров системных заболеваний, лабораторных исследований для выявления инфекций, а также современных инструментальных методов визуализации поражения аорты. В статье представлены причины инфекционных и неинфекционных аортитов. Приведена характеристика клинически изолированного аортита, периаортита. Описаны морфологические паттерны аортита в зависимости от характера воспалительного инфильтрата. Обсуждаются лабораторные исследования, преимущества и недостатки различных методов инструментальной диагностики, оказывающих существенную помощь на этапе постановки диагноза и выявления причины заболевания. Приведен алгоритм диагностического поиска при подозрении на аортит.

**Ключевые слова:** аортит, периаортит, диагностика.

V. M. Sidzenka, A. V. Polyanskaya, S. V. Khidchenko

## DIAGNOSIS OF AORTITIS

Inflammatory diseases of aorta are associated with such serious complications as dissecting aneurysm, rupture of the aortic wall and thromboembolism, which determine the importance of the early detection of this pathology. The complexity of a timely diagnosis of aortitis can be justified by the absence of pathognomonic clinical symptoms or the development of the disease as a part of a systemic disorder, the non-specificity of changes in standard laboratory tests and the unavailability of the routine morphological examination of the aorta. Differential diagnosis of infectious and non-infectious aortitis is very important, because it influences the effectiveness of treatment. Early recognition of the pathology has become possible due to the accessibility of the specific markers of the systemic diseases, laboratory tests to detect infections and modern instrumental methods of visualization of the aortic lesions. The article presents the causes of infectious and non-infectious aortitis, characteristic of clinically isolated aortitis and periaortitis, and morphological patterns of aortitis according to the structure of the inflammatory infiltrate. The authors reviewed both laboratory tests and methods of instrumental diagnostics that provide significant assistance in identification of the disease as well as diagnostic algorithm of aortitis.

**Key words:** aortitis, periaortitis, diagnosis.

Под аортитом понимают воспалительное поражение всей толщи стенки аорты или отдельных ее слоев. В процесс могут вовлекаться и основные сосуды, отходящие от аорты [10]. При поражении наружного слоя стенки

аорты с распространением воспаления за ее пределы заболевание называют периаортитом.

Аортит и периаортит могут развиваться вследствие воздействия бактериальных, вирусных или грибковых инфекционных агентов, лекарственных препаратов, при онкологической, ревматической патологии, пролиферативных процессах, в том числе при IgG4-ассоциированном заболевании. При невозможности установления этиологии их считают идиопатическими. Согласно консенсусному заявлению Общества сердечно-сосудистой патологии и Европейской ассоциации сердечно-сосудистой патологии, к аортитам и периаортитам не относят воспалительные заболевания аорты, обусловленные атеросклерозом [15]. Аортит без клинических или гистопатологических свидетельств системного заболевания или вовлечения других сосудистых бассейнов классифицируется как клинически изолированный (ранее использовали такие термины как «изолированный», «несиндромальный», «идиопатический») [3, 11].

Эпидемиология аортита в общей популяции изучена недостаточно, что обусловлено сложностью постановки диагноза. Клинические манифестации заболевания и степень их выраженности могут быть различными. Кроме того, воспалительное поражение аорты у ряда пациентов развивается в рамках системных заболеваний соединительной ткани или системных инфекций, имеющих множество проявлений, что затрудняет верификацию поражения конкретного органа. При отсутствии типичных симптомов аортит может быть впервые выявлен во время гистопатологического исследования образца, полученного при операции по поводу аневризмы аорты [7]. Важна ранняя диагностика, поскольку воспалительные заболевания аорты могут быть ассоциирова-

ны с такими серьезными осложнениями, как развитие расслаивающей аневризмы, разрыв стенки аорты и тромбоэмболия. Необходимость своевременного диагностического обследования обуславливает и то, что оптимальные стратегии лечения и его результаты различаются в зависимости от этиологии аортита.

Полученные при хирургическом лечении аневризм резецированные участки аорты содержат важную диагностическую информацию об основном заболевании. Проведенное в Дании 12-летнее общенациональное популяционное исследование с участием 1210 хирургических пациентов [13], большинство из которых перенесло операцию по поводу аневризмы аорты, в том числе расслаивающей, выявило наличие аортита у 37 из них (6,1 %). Только у одной четверти больных удалось установить причины аортита, которыми являлись гигантоклеточный артериит, ревматоидный артрит, системная красная волчанка, болезнь Крона, инфекции. Почти три четверти случаев считали идиопатическими. Кроме заболеваний соединительной ткани в анамнезе, предикторами аортита были сахарный диабет и патология аортального клапана.

Rojo-Leyva F. et al. изучили гистологические заключения 1204 резецированных образцов аорты, полученных в медицинском центре Кливленда в течение 20 лет, и истории болезни пациентов [12]. Как идиопатический аортит были классифицированы 52 образца аорты (4,3 %), причем в 67 % случаев он был выявлен у женщин. У 96 % пациентов с идиопатическим аортитом, осложненным образованием аневризмы, был поражен только грудной отдел аорты.

Частота аортита аутоиммунного генеза по данным различных исследований составляет от 1,8 % до 8,8 % [6, 12, 17].

Наиболее частыми причинами неинфекционного аортита являются васкулиты крупных сосудов [11]. В целом, самой распространенной формой неинфекционного артериита считается гигантоклеточный артериит, а у пациентов моложе 50 лет среди системных васкулитов, поражающих аорту, первостепенный вклад в развитие аортита вносит артериит Такаюсу [15].

Общепринятая классификация аортитов не разработана [14]. По механизму развития они подразделяются на вызванные непосредственным воздействием патогена, или инфекционные, и обусловленные иммунологически опосредованным воспалением, или неинфекционные (таблица 1). Вследствие наличия перекрестной реактивности при некоторых инфекционных заболеваниях отнести аортиты

к одной из указанных категорий бывает сложно.

В таблице представлены основные виды возбудителей, способных вызывать воспалительное заболевание аорты. В литературе описаны ее поражения и при наличии других инфекционных агентов, в том числе при COVID-19. Тем не менее, аортит является одной из наименее изученных патологий, связанных с этой инфекцией. В 2022 г. Abu Hassan F. с соавт. опубликовали результаты анализа сообщений в базах данных PubMed/Medline, Web of Science, Google Scholar и Scopus, проведенного с целью выявления пациентов с аортитом на фоне инфекции COVID-19 [5]. Всего описано 4 таких случая. Все пациенты, средний возраст которых составил 69 лет, были мужчинами. Большинство из них (75 %) не имели сопутствующих

Таблица 1. Причины инфекционных и неинфекционных аортитов [14]

Инфекционный аортит	Неинфекционный аортит
<p>Бактериальный аортит</p> <ul style="list-style-type: none"> <li>• Staphylococcus spp.</li> <li>• брюшнотифозные Salmonella spp.</li> <li>• Escherichia spp.</li> <li>• Treponema pallidum</li> <li>• Mycobacterium spp.</li> </ul> <p>Вирус-ассоциированный аортит</p> <ul style="list-style-type: none"> <li>• ВИЧ</li> <li>• вирус гепатита В</li> <li>• вирус гепатита С</li> <li>• Herpes spp.</li> </ul> <p>Грибковый аортит</p> <ul style="list-style-type: none"> <li>• Candida spp.</li> <li>• Aspergillus</li> <li>• Cryptococcus</li> </ul>	<p>Васкулиты крупных сосудов</p> <ul style="list-style-type: none"> <li>• артериит Такаюсу</li> <li>• гигантоклеточный артериит</li> </ul> <p>Васкулиты с поражением сосудов мелкого калибра</p> <ul style="list-style-type: none"> <li>• микроскопический полиангиит</li> <li>• гранулематоз с полиангиитом</li> </ul> <p>Вариабельный васкулит</p> <ul style="list-style-type: none"> <li>• болезнь Бехчета</li> <li>• синдром Когана</li> </ul> <p>Васкулит с поражением сосудов единственного органа</p> <ul style="list-style-type: none"> <li>• клинически изолированный аортит</li> </ul> <p>Васкулиты при системных заболеваниях</p> <ul style="list-style-type: none"> <li>• ревматоидный васкулит</li> <li>• васкулит при саркоидозе</li> <li>• серонегативные спондило-артропатии, ассоциированные с носительством антигена HLA-B27</li> <li>• рецидивирующий полихондрит</li> <li>• волчаночный васкулит</li> </ul> <p>Васкулиты с вероятной этиологией</p> <ul style="list-style-type: none"> <li>• криоглобулинемический васкулит, ассоциированный с вирусом гепатита С</li> <li>• васкулит, ассоциированный с вирусом гепатита В</li> <li>• лекарственный иммуно-комплексный васкулит</li> <li>• васкулиты при опухолях, воздействии радиации</li> </ul>

заболеваний. Пациенты лечились консервативно и выздоровели без развития осложнений.

В настоящее время нет четкого понимания того, является ли клинически изолированный аортит отдельным заболеванием или это гетерогенная группа подтипов аортита, объединенных вместе на основании клинической картины. Также неясно, действительно ли в этом случае имеется полностью изолированное воспаление в отдельном сегменте аорты, или же васкулит является системным и другие, резвившиеся в его рамках поражения, протекают субклиническими.

В зависимости от характера воспалительного инфильтрата выделяют следующие морфологические варианты (паттерны) аортита [15]:

- гранулематозный/гигантоклеточный (скопления эпителиоидных макрофагов с гигантскими клетками или без них, или компактные правильно сформированные гранулемы);

- лимфоплазмочитарный (лимфоциты и плазматические клетки без гранулематозного компонента);

- смешанный (все/большинство типов воспалительных клеток без выраженной гранулематозной картины);

- инфекционный (нейтрофильные абсцессы с некрозом и клеточным детритом).

Наиболее часто встречающимся паттерном воспаления при аортите является гранулематозный/гигантоклеточный. Особенности этого воспалительного инфильтрата имеют важное диагностическое значение. Так, присутствие компактных, без признаков некроза, хорошо сформированных гранулем предполагает саркоидоз. При обнаружении некротических гранулем можно думать о ревматоидном васкулите, артериите Такаясу, микобактериальной или грибковой инфекции. С целью дифференциальной диагностики

в таких случаях необходимо провести окрашивание полученных образцов для выявления возможных микробных патогенов.

Наличие лимфоплазмочитарного инфильтрата без гранулематозного компонента характерно для системной красной волчанки, анкилозирующего спондилита, сифилиса [1]. При наличии данного паттерна следует помнить о возможности выявления у пациента IgG4-ассоциированного заболевания. Это подтверждают и основанные на ретроспективных исследованиях международные публикации, касающиеся выявления лимфоплазмочитарного аортита, воспалительной аневризмы брюшного отдела аорты и брюшного периаортита при IgG4-ассоциированном заболевании [9, 16].

Смешанный вариант воспаления стенки аорты выявляют при синдроме Кога-на, болезни Бехчета, рецидивирующем полихондрите [1, 15]. Нейтрофильные абсцессы с некрозом и клеточным детритом имеют место при различных бактериальных (стафилококковой, стрептококковой, сальмонеллезной, синегнойной) и грибковых инфекциях [15].

Клинические симптомы аортита вариabельны. Кроме неспецифических проявлений, включающих лихорадку, утомляемость, снижение массы тела, вызванных системным воспалением, при этом заболевании могут возникать боли по ходу пораженного участка аорты. У некоторых пациентов выражены симптомы ишемического поражения, включающие возникновение транзиторной ишемической атаки, острого нарушения мозгового кровообращения, стенокардии, инфаркта миокарда или перемежающейся хромоты. В ряде случаев аортит и вовсе не имеет клинических проявлений или впервые манифестирует развитием таких грозных осложнений, как тромбоз эмболии, расслаивающаяся аневризма аорты и ее разрыв.

На основании клинической картины заподозрить аортит и периаортит бывает сложно из-за развития симптомов, характерных также и для заболеваний других органов и систем. Так, воспаление восходящей аорты может приводить к недостаточности аортального клапана. Проявлениями периаортита бывают отеки нижних конечностей и запоры. При периаортите с ретроперитонеальным фиброзом возможна обструкция мочеточников [1].

Установить этиологию аортита также непросто. Например, при гигантоклеточном артериите вовлечение аорты может предшествовать краниальным симптомам.

Активность воспалительного процесса при аортите оценивают на основании измерения скорости оседания эритроцитов и уровня С-реактивного белка. Однако эти маркеры неспецифичны. Существенную помощь на этапе постановки диагноза и выявления причины заболевания оказывают следующие лабораторные исследования:

- общий анализ крови (лейкоцитоз, тромбоцитоз, анемия могут свидетельствовать о наличии воспалительного процесса);

- биохимический анализ крови (уровень креатинина может быть повышен при системной красной волчанке, саркоидозе, микроскопическом полиангиите, гранулематозе с полиангиитом, гиперкальциемия наблюдается при саркоидозе, повышение сывороточного Ig G4 – при IgG4-ассоциированном заболевании, снижение уровня С3, С4 компонентов комплемента – при системной красной волчанке, IgG4-ассоциированном заболевании, увеличение уровня ангиотензинпревращающего фермента – при саркоидозе);

- анализ на маркеры ревматических заболеваний – антинуклеарные антитела (АНА), ревматоидный фактор (РФ), анти-

тела к циклическому цитруллинированному пептиду (анти-ССР), антинейтрофильные цитоплазматические антитела (АНЦА);

- выявление носительства антигена HLA-B27 (играет определённую роль в диагностике серонегативных спондилоартропатий);

- прокальцитонин (важен при проведении дифференциальной диагностики инфекционных и неинфекционных аортитов);

- посев крови с целью выявления гемокультуры;

- исследование на ВИЧ, сифилис, туберкулез, маркеры вирусных гепатитов.

Сложность верификации диагноза аортита обусловлена, главным образом, недоступностью рутинного морфологического исследования участка стенки аорты, которое могло бы быть «золотым стандартом» диагностики. Оно часто имеет случайный характер (периоперационное, патоморфологическое) [3].

В соответствии с рекомендациями Европейской антиревматической лиги (EULAR), предложенными в 2018 г., наличие васкулита крупных сосудов подтверждается такими инструментальными методами визуализации, как ультразвуковое исследование (УЗИ), компьютерная томография (КТ), магнитно-резонансная томография (МРТ) и позитронно-эмиссионная томография (ПЭТ)/КТ [8].

УЗИ имеет скрининговое значение при подозрении на аортит и более эффективно используется в диагностике периаортита [3]. Метод обладает малой информативностью в отношении наличия воспалительной активности, а его результаты во многом зависят от квалификации оператора [2]. Однако не следует забывать, что использование УЗИ – быстрый и доступный способ верификации такого жизнеугрожающего осложнения аортита, как расслаивающая аневризма аорты.

Рентгенконтрастная ангиография, как правило, не используется с целью диагностики аортита, поскольку обладает относительно низкой чувствительностью, не позволяет оценить наличие воспалительной активности в стенке сосуда и окружающих тканях, и не выявляет небольшие неокклюзионные поражения [1].

В настоящее время подходящего по всем параметрам способа визуализации аортита нет, при этом отдельные методы имеют свои преимущества. К достоинствам КТ при исследовании аорты относятся малое время, необходимое для обработки изображений, возможность получения полного 3D спектра данных обо всей аорте и широкая доступность [4]. Также КТ позволяет провести дифференциальную диагностику с атеросклеротическим поражением сосудов [14]. При подозрении на аортит используется расширенная методика проведения КТ – КТ-ангиография (КТА). Метод предусматривает внутривенное введение йодсодержащего контраста. С помощью КТА можно визуализировать утолщение стенки аорты, наличие стеноза, оценить протяженность процесса, осложнения. Однако метод не дает информации о наличии воспалительной активности. К недостаткам КТА можно также отнести потенциальную нефротоксичность йодсодержащего контраста и значительную лучевую нагрузку [1].

По способности распознавать границу между кровотоком и сосудистой стенкой МРА (магнитно-резонансная ангиография) превосходит КТ [14]. Проведение этого исследования исключает воздействие ионизирующего излучения, поэтому может широко использоваться для последовательных исследований у молодых пациентов [4]. Для диагностики аортита рекомендуется использовать МРА с контрастным усилением гадолинием, позволяющей выявить наличие воспаления

в стенке сосуда. С высоким разрешением и широким диапазоном метод визуализирует структурные изменения стенки сосуда (протяженность процесса, осложнения). Исследование менее информативно, чем КТ-ангиография, дорогое и трудоемкое, ассоциировано с потенциальной нефротоксичностью и нейротоксичностью контрастного вещества [2].

Гибридный метод ПЭТ/КТ с 18F-фтордезоксиглюкозой зарекомендовал себя как эффективный способ диагностики аортита. Радиофармпрепарат интенсивно захватывается гиперметаболическими клетками, что используется для обнаружения сосудистого воспаления в магистральных сосудах [4]. При воспалении стенки аорты накопление радиоактивно меченой 18F-фтордезоксиглюкозы может обеспечить полуколичественную оценку его активности. Возможности метода ограничены у пожилых людей, поскольку поглощение радиофармпрепарата у них снижено вследствие атеросклероза сосудов [14]. С высоким разрешением и широким диапазоном сканирования ПЭТ/КТ с 18F-фтордезоксиглюкозой позволяет оценить структурные изменения в сосудах и окружающих тканях. Недостатками метода являются относительно низкая чувствительность, высокая стоимость и значительная лучевая нагрузка [1].

Разработан алгоритм диагностического поиска при подозрении на аортит [11], включающий следующие последовательные этапы:

- первичная диагностика,
- клинический опрос,
- лабораторные исследования,
- визуализирующие исследования,
- заключительный этап.

На начальном этапе при наличии клинических симптомов, указывающих на возможное наличие аортита, рекомендуется проведение визуализирующих исследо-

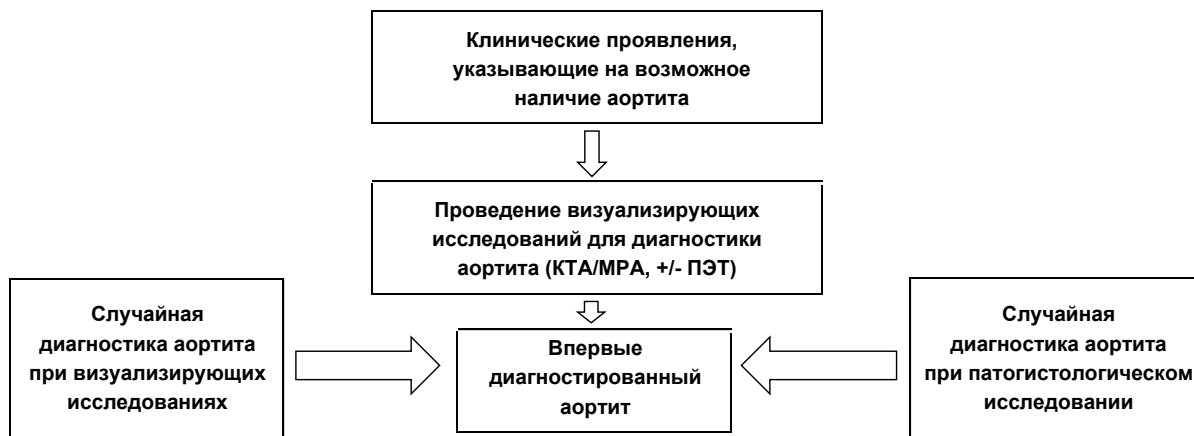


Схема 1. Алгоритм диагностического поиска при подозрении на аортит, первичная диагностика (адаптировано из [11], с изменениями)

Примечания: КТА – компьютерная томографическая ангиография, МРА – магнитно-резонансная ангиография, ПЭТ – позитронно-эмиссионная томография.

ваний с целью подтверждения диагноза, включающих МРА или КТА, при необходимости – в сочетании с ПЭТ (схема 1). Также, как отмечалось ранее, возможно случайное выявление аортита при проведении инструментальной диагностики других заболеваний или при патогистологическом исследовании резецированных образцов аорты.

Далее переходят к клиническому опросу пациента с целью определения признаков, свидетельствующих о потенциальной причине аортита (схема 2). Важное значе-

ние имеет выявление поражения сосудов других локализаций, а также симптомов системных заболеваний или инфекций.

Следующим этапом диагностики, помогающим определить этиологию аортита, являются лабораторные тесты, включающие как стандартный набор показателей, изменение которых может свидетельствовать о наличии воспаления и его активности, так и маркеры системных заболеваний и инфекций (схема 3).

Согласно диагностическому алгоритму, к визуализирующим методам переходят,

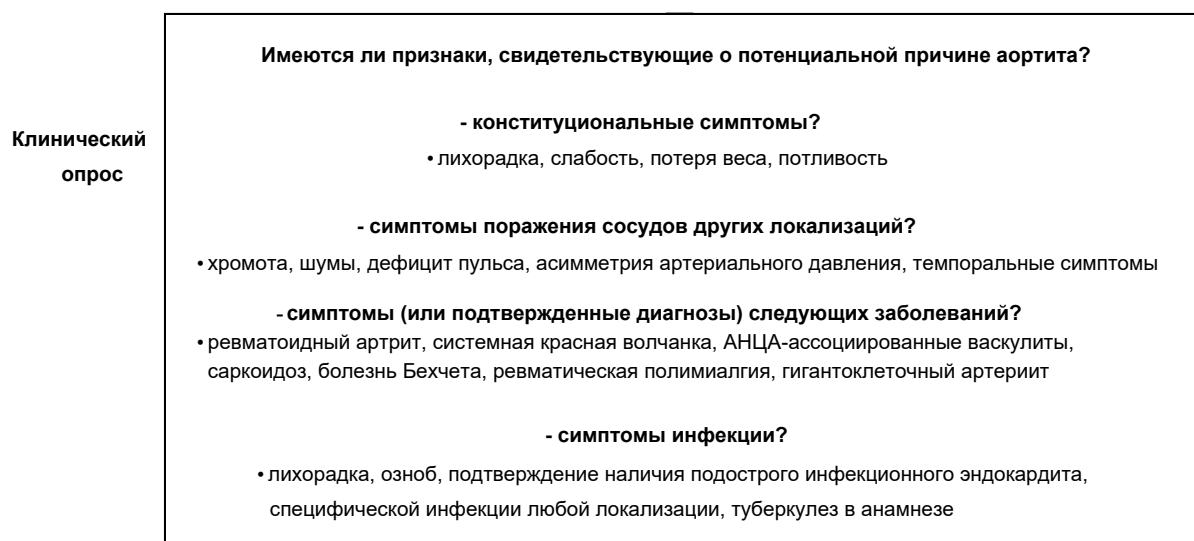


Схема 2. Алгоритм диагностического поиска при подозрении на аортит, клинический опрос (адаптировано из [11], с изменениями)

Примечание: АНЦА – антинейтрофильные цитоплазматические антитела.

<b>Лабораторные исследования</b>	Выбор лабораторных исследований обусловлен имеющимися клиническими проявлениями.
	<b>- стандартные исследования</b>
	• общий анализ крови, биохимический анализ крови (оценка функции печени, почек, уровня электролитов, альбумина)
	<b>- маркеры воспаления</b>
	• СРБ, СОЭ
	<b>- специфические маркеры заболеваний</b>
	• АНА, РФ, анти-ССР, АНЦА, комплемент, АПФ, иммуноглобулины (IgG4)
	<b>- исследования для выявления инфекций</b>
	• посевы образцов крови, исследование на туберкулез, посевы мочи, кала, мокроты при необходимости

Схема 3. Алгоритм диагностического поиска при подозрении на аортит, лабораторные исследования (адаптировано из [11], с изменениями)

*Примечания:* СРБ – С-реактивный белок, СОЭ – скорость оседания эритроцитов, АНА – антинуклеарные антитела, РФ – ревматоидный фактор, анти-ССР – антитела к циклическому цитруллинированному пептиду, АНЦА – антинейтрофильные цитоплазматические антитела, АПФ – ангиотензинпревращающий фермент.

<b>Визуализирующие исследования (если не выполнены или требуется больше информации)</b>	Выбор метода визуализации основывается на клинических и лабораторных данных, доступности и компетентности специалистов. При возможности, необходимо провести исследование от бифуркаций общих сонных артерий до общих подвздошных артерий.
	<b>КТА</b> -быстрый, широко используемый метод, <b>МРА</b> - исключает воздействие ионизирующего излучения, прекрасно визуализирует мягкие ткани, <b>ПЭТ</b> - высокочувствительный, но дорогой метод, <b>УЗИ</b> - зависит от квалификации специалиста, при этом дешевый и доступный метод

Схема 4. Алгоритм диагностического поиска при подозрении на аортит. Визуализирующие исследования (адаптировано из [11], с изменениями)

*Примечания:* КТА – компьютерная томографическая ангиография, МРА – магнитно-резонансная ангиография, ПЭТ – позитронно-эмиссионная томография, УЗИ – ультразвуковое исследование.

если полученной на предыдущих этапах информации недостаточно для верификации причины аортита или в случае, если они не были проведены ранее. Особенно инструментальных методов исследования представлены на схеме 4.

На заключительном этапе диагностики суммируют полученные данные и устанавливают окончательный диагноз (схема 5).

В отдельных случаях клинические проявления, результаты лабораторных и инструментальных исследований бывают схожими при аорритах инфекционного и неинфекционного генеза, что затрудняет их дифференциальную диагнос-

тику и правильный выбор тактики ведения пациентов. Лечение аортита может быть консервативным и/или хирургическим. Выбор лекарственной терапии зависит от этиологии. При инфекционном аортите назначают оптимальную антимикробную терапию. Лечение неинфекционного аортита базируется, главным образом, на терапии основного заболевания (как правило иммуносупрессивной) и коррекции осложнений.

Таким образом, аортит – трудно диагностируемое, но опасное для жизни заболевание. Своевременное распознавание и соответствующее лечение необходимы



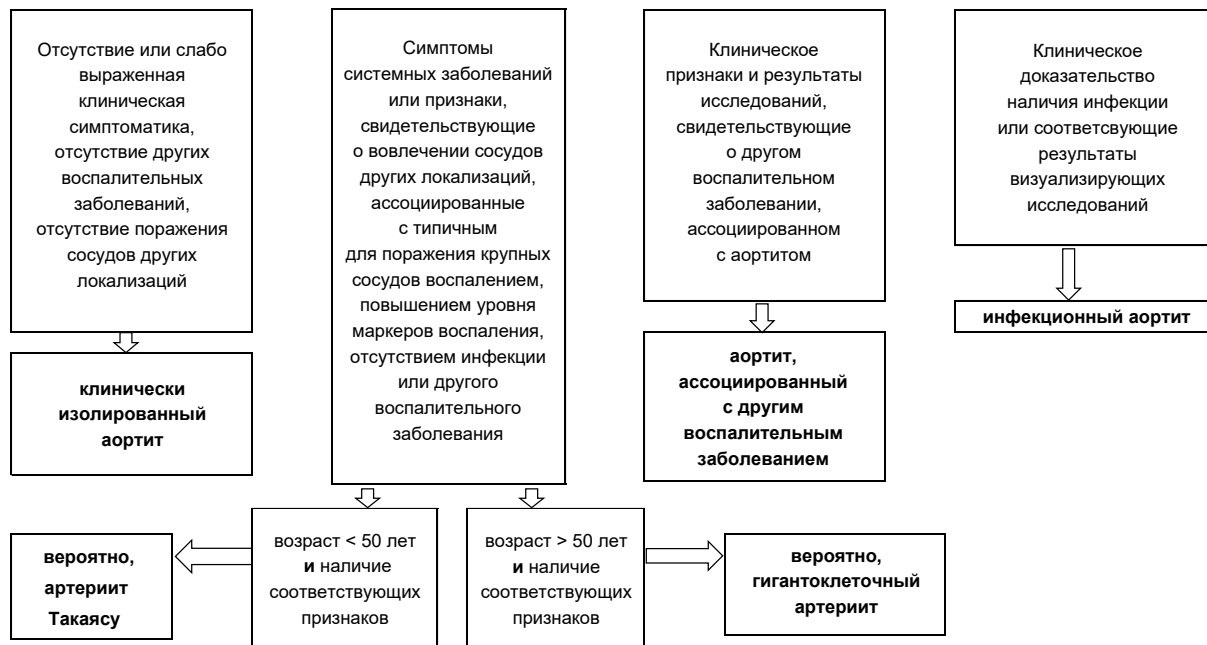


Схема 5. Алгоритм диагностического поиска при подозрении на аортит. Заключительный этап (адаптировано из [11], с изменениями)

для того, чтобы избежать его осложнений. Большое значение имеет проведение дифференциальной диагностики инфекционного и неинфекционного аортита, что стало возможно благодаря наличию в арсенале врачей различных лабораторных методов и способов визуализации поражения аорты с помощью современных инструментальных исследований.

## Литература

1. Бекетова, Т. В. Неинфекционное воспалительное поражение аорты и крупных артерий // Терапевтический архив. – 2022. – Т. 94(5). – С. 695–70.
2. Бекетова, Т. В., Зеленев В. А., Зотиков А. Е. Современные возможности визуализации сосудистого повреждения при системных васкулитах крупных сосудов // Научно-практическая ревматология. – 2022. – Т. 60(1). – С. 91–101.
3. Нехайчик, Т. А. Воспалительные аортопатии: проблемы диагностики и дифференциального диагноза [Электронный ресурс] / Актуальные вопросы военной медицины: материалы научно-практической интернет-конференции с международным участием. – 2021. – С. 68–70.
4. Рекомендации по диагностике и лечению заболеваний аорты (2017) // Кардиология и сердечно-сосудистая хирургия. – 2018. – Т. 11(1). – С. 7–67.

5. Abu Hassan, F., Abu Alhalawa M., Majdoubeh Y. et al. COVID-19 Aortitis: A Review of Published Cases // Cureus. – 2022. – Vol. 14(2). – P. e22226.

6. De Martino, A., Ballestracci P., Faggioni L. et al. Incidence of aortitis in surgical specimens of the ascending aorta clinical implications at follow-up // Semin Thorac Cardiovasc Surg. – 2019. – Vol. 31(4). – P. 751–760.

7. Gornik, H. L., Creager M. A. Aortitis // Circulation. – 2008. – Vol. 117(23). – P. 3039–3051.

8. Hellmich, B., Agueda A., Monti S. et al. 2018 Update of the EULAR recommendations for the management of large vessel vasculitis // Ann Rheum Dis. – 2020. – Vol. 79(1). – P. 19–30.

9. Kasashima, S., Zen Y., Kawashima A. et al. Inflammatory abdominal aortic aneurysm: close relationship to IgG4-related periaortitis // Am J Surg Pathol. – 2008. – Vol. 3. – P. 197.

10. Marvisi, C., Accorsi Buttini E., Vaglio A. Aortitis and periaortitis: The puzzling spectrum of inflammatory aortic diseases // La Presse Médicale. – 2020. – Vol. 49, issue 1. – P. 104018.

11. Pugh, D., Grayson P., Basu N., Dhaun N. Aortitis: recent advances, current concepts and future possibilities // Heart. – 2021. – Vol. 107(20). – P. 1620–1629.

12. Rojo-Leyva, F., Ratliff N. B., Cosgrove D. M., Hoffman G. S. Study of 52 patients with idiopathic aortitis from a cohort of 1,204 surgical cases // Arthritis Rheum. – 2000. – Vol. 43(4). – P. 901–907.

13. Schmidt, J., Sunesen K., Kornum J. B. et al. Predictors for pathologically confirmed aortitis

after resection of the ascending aorta: A 12-year Danish nationwide population-based cross-sectional study // *Arthritis Res Ther.* – 2011. – Vol. 13(3). – P. 87.

14. *Shchetynska-Marinova, T., Amendt K., Sadick M. et al.* Aortitis – an interdisciplinary challenge // *In Vivo.* – 2021. – Vol. 35 (1). – P. 41–52.

15. *Stone, J. R., Bruneval P., Angelini A. et al.* Consensus statement on surgical pathology of the aorta from the Society for Cardiovascular Pathology and the Association for European Cardiovascular. Pathology: I. Inflammatory diseases // *Cardiovasc Pathol.* – 2015. – Vol. 24, issue 5. – P. 267–278.

16. *Stone, J. R.* Aortitis, periaortitis, and retroperitoneal fibrosis, as manifestations of IgG4-related systemic disease // *Curr Opin Rheumatol.* – 2011. – Vol. 23. – P. 88.

17. *Töpel, I., Zorger N., Steinbauer M.* Inflammatory diseases of the aorta // *Gefässchirurgie.* – 2016. – Vol. 21. – P. 87–93.

## References

1. *Beketova, T. V.* Neinfekcionnoe vospalitel'noe porazhenie aorty i krupnyh arterij // *Terapevicheskiy arhiv.* – 2022. – T. 94(5). – S. 695–70.

2. *Beketova, T. V., Zelenov V. A., Zotikov A. E.* Sovremennye vozmozhnosti vizualizacii sosudistogo povrezhdenija pri sistemnyh vaskulitah krupnyh sosudov // *Nauchno-prakticheskaja revmatologija.* – 2022. – T. 60(1). – S. 91–101.

3. *Nehajchik, T. A.* Vospalitel'nye aortopatii: problemy diagnostiki i differencial'nogo diagnoza [Jelektronnyj resurs] / Aktual'nye voprosy voennoj mediciny: materialy nauchno-prakticheskoy internet-konferencii s mezhdunarodnym uchastiem. – 2021. – S. 68–70.

4. *Rekomendacii po diagnostike i lecheniju zabelevanij aorty (2017)* // *Kardiologija i serdechno-sosudistaja hirurgija.* – 2018. – T. 11(1). – S. 7–67.

5. *Abu Hassan, F., Abu Alhalawa M., Majdoubeh Y. et al.* COVID-19 Aortitis: A Review of Published Cases // *Cureus.* – 2022. – Vol. 14(2). – P. e22226.

6. *De Martino, A., Ballestracci P., Faggioni L. et al.* Incidence of aortitis in surgical specimens of the ascending aorta clinical implications at follow-up // *Semin Thorac Cardiovasc Surg.* – 2019. – Vol. 31(4). – P. 751–760.

7. *Gornik, H. L., Creager M. A.* Aortitis // *Circulation.* – 2008. – Vol. 117(23). – P. 3039–3051.

8. *Hellmich, B., Agueda A., Monti S. et al.* 2018 Update of the EULAR recommendations for the management of large vessel vasculitis // *Ann Rheum Dis.* – 2020. – Vol. 79(1). – P. 19–30.

9. *Kasashima, S., Zen Y., Kawashima A. et al.* Inflammatory abdominal aortic aneurysm: close relationship to IgG4-related periaortitis // *Am J Surg Pathol.* – 2008. – Vol. 3. – P. 197.

10. *Marvisi, C., Accorsi Buttini E., Vaglio A.* Aortitis and periaortitis: The puzzling spectrum of inflammatory aortic diseases // *La Presse Médicale.* – 2020. – Vol. 49, issue 1. – P. 104018.

11. *Pugh, D., Grayson P., Basu N., Dhaun N.* Aortitis: recent advances, current concepts and future possibilities // *Heart.* – 2021. – Vol. 107(20). – P. 1620–1629.

12. *Rojo-Leyva, F., Ratliff N. B., Cosgrove D. M., Hoffman G. S.* Study of 52 patients with idiopathic aortitis from a cohort of 1,204 surgical cases // *Arthritis Rheum.* – 2000. – Vol. 43(4). – P. 901–907.

13. *Schmidt, J., Sunesen K., Kornum J. B. et al.* Predictors for pathologically confirmed aortitis after resection of the ascending aorta: A 12-year Danish nationwide population-based cross-sectional study // *Arthritis Res Ther.* – 2011. – Vol. 13(3). – P. 87.

14. *Shchetynska-Marinova, T., Amendt K., Sadick M. et al.* Aortitis – an interdisciplinary challenge // *In Vivo.* – 2021. – Vol. 35(1). – P. 41–52.

15. *Stone, J. R., Bruneval P., Angelini A. et al.* Consensus statement on surgical pathology of the aorta from the Society for Cardiovascular Pathology and the Association for European Cardiovascular Pathology: I. Inflammatory diseases // *Cardiovasc Pathol.* – 2015. – Vol. 24, issue 5. – P. 267–278.

16. *Stone, J. R.* Aortitis, periaortitis, and retroperitoneal fibrosis, as manifestations of IgG4-related systemic disease // *Curr Opin Rheumatol.* – 2011. – Vol. 23. – P. 88.

17. *Töpel, I., Zorger N., Steinbauer M.* Inflammatory diseases of the aorta // *Gefässchirurgie.* – 2016. – Vol. 21. – P. 87–93.

Поступила 01.12.2022 г.