

В. Л. Денисенко<sup>1,3</sup>, Ю. М. Гаин<sup>2</sup>, М. Н. Медведев<sup>3</sup>,  
С. В. Малашенко<sup>4</sup>, Э. И. Веремей<sup>5</sup>, В. А. Журба<sup>5</sup>,  
В. М. Руколь<sup>5</sup>, С. П. Бухтаревич<sup>1</sup>, В. В. Рубаник<sup>6</sup>,  
В. В. Рубаник<sup>6</sup>, С. А. Легкоступов<sup>6</sup>

## ЭКСПЕРИМЕНТАЛЬНАЯ ОЦЕНКА МОРФОЛОГИЧЕСКИХ ИЗМЕНЕНИЙ СТЕНКИ ТОЛСТОЙ КИШКИ ПОСЛЕ УСТАНОВКИ МЕТАЛЛИЧЕСКОГО САМОРАСШИРЯЮЩЕГОСЯ СТЕНТА ИЗ НИКЕЛИДА ТИТАНА

УЗ «Витебский областной клинический специализированный центр»<sup>1</sup>,  
ГУО «Белорусская медицинская академия последипломного образования»<sup>2</sup>,  
УО «Витебский государственный медицинский университет»<sup>3</sup>,  
УЗ «Витебское областное клиническое патологоанатомическое бюро»<sup>4</sup>,  
УО «Витебская ордена «Знак Почета» государственная академия  
ветеринарной медицины»<sup>5</sup>,  
ГНУ «Институт технической акустики НАН Беларуси»<sup>6</sup>

Приведены результаты экспериментального исследования по изучению влияния на стенку толстой кишки первого отечественного саморасширяющегося стента из никелида титана. Моделированы условия механического воздействия нитинолового импланта на стенку толстой кишки кроликов после его введения и расправления (по аналогии с данной манипуляцией у человека при органическом стенозе кишки), изучены морфологические изменения кишечной стенки в зоне воздействия. В исходном маршеситном состоянии стент эластичен и может менять форму при температуре 0–25 °С, обеспечивая его свободную заправку в систему доставки. После выхода из системы доставки стент, находясь в просвете толстой кишки и нагреваясь до температуры 33 °С, начинает постепенно расширяться, принимая заданную форму, и фиксируется в просвете кишки путём равномерного циркулярного давления на его стенку. Определена роль правильного подбора размеров стента и степени его экстензии для профилактики возможных осложнений.

**Ключевые слова:** металлический саморасширяющийся стент, никелид титана, морфологические изменения стенки толстой кишки, стентирование толстой кишки.

**V. L. Denisenko, Ju. M. Gain, M. N. Medvedev, S. V. Malashenko,  
E. I. Veremej, V. A. Zhurba, V. M. Rukol, S. P. Buhtarevich,  
V. V. Rubanik, V. V. Rubanik younger, S. A. Legkostupov**

## EXPERIMENTAL ESTIMATION OF MORPHOLOGICAL CHANGES OF THE COLON WALL AFTER INSTALLATION METAL SELF-EXTENDING STENTS FROM NICKELED TITAN

Results of an experimental research on studying of influence on a wall of a thick gut of the first domestic self-extending stent from nickered titan are resulted. Conditions have been created of mechanical influence a nitinol implant on a wall of a rabbits colon after its introduction and release (by analogy to the given manipulation at the person at an organic stenosis of a colon), are studied morphological changes of an intestinal wall in an influence zone. In initial martesite condition a stent it is elastic and can change the form at temperature 0–25 °С, providing its free refuelling in delivery system. After delivery leaving the system a stent, being in a gleam of colon and heating up to temperature 33 °С, starts to extend gradually, accepting the set form, and it is fixed in a gleam of a gut by uniform circular pressure upon its wall. The role of correct selection of the stent sizes and its degrees of extension for preventive maintenance of possible complications is defined.

**Key words:** metal self-extending stent, nickered titan, morphological changes of a wall of a thick gut, colon stenting.

## □ Оригинальные научные публикации

**Актуальность проблемы.** В соответствии с данными ВОЗ рак толстой кишки занимает третье место в структуре онкологической патологии, а количество больных с запущенными формами заболевания достигает 70%. В мире ежегодно регистрируется более 600 тысяч новых случаев колоректального рака, приблизительно половина больных умирает. Эта локализация рака составляет 15% от всех первично диагностированных опухолей различных локализаций [2–4, 7]. Около 85% случаев колоректального рака приходится на возраст старше 55 лет. Обтурационная кишечная непроходимость является самым частым осложнением рака толстой кишки. Она развивается у 26,4–69% пациентов [11–13].

До настоящего времени хирургическая тактика при обтурационной толстокишечной непроходимости на фоне рака продолжает оставаться предметом оживлённой дискуссии. Нет общепринятых подходов к выбору методов хирургического пособия и завершения операции, что требует дальнейшего научного поиска и изучения возможности реализации новых направлений решения проблемы. Наряду с общепринятыми подходами в лечении колоректального рака, осложнённого кишечной непроходимостью (проксимальной коло- и энтеростомией, обструктивной резекцией толстой кишки, формированием обходных соустьев и др.), в литературе можно найти сообщения об использовании эндоскопических («внутрипросветных») методов ликвидации кишечной обструкции, как первого этапа хирургического лечения, так и с симптоматической целью. В группу таких малоинвазивных вмешательств входят эндоскопическая реканализация зоны опухолевого стеноза путём расширения его просвета с помощью стента [14–16, 18], наложение лапароскопической колостомы [16], лазерные и другие методы реканализации опухоли [9, 10]. В соответствии с литературными данными, широкому внедрению эндоскопической реканализации зоны опухолевого стеноза препятствуют часто встречающиеся осложнения в виде перфорации стенки толстой кишки, в том числе и при её стентировании [14, 17]. В Республике Беларусь в настоящее время отсутствует промышленный выпуск отечественных саморасширяющихся стентов для пищеварительного тракта, которые бы соответствовали импортным аналогам и полностью удовлетворяли требованиям практических хирургов [6].

**Цель работы:** изучить влияние на стенку толстой кишки лабораторного животного металлического саморасширяющегося стента из никелида титана.

**Материалы и методы.** Проведены экспериментальные исследования с использованием 10 кроликов мужского пола в возрастной группе от 2 до 2,5 лет, массой 2,0–3,0 кг ( $2,3 \pm 0,84$  кг), средней упитанности. Все животные на момент исследования были клинически здоровы, содержались в инди-

видуальных клетках, до начала эксперимента маркированы персонифицированными номерами. Условия содержания соответствовали санитарно-гигиеническим нормам для данного вида животных.

У всех кроликов под нейролептаналгезией в дистальный отдел толстой кишки был установлен разработанный авторами металлический саморасширяющийся стент до 0,9 см в диаметре. Последний представлял собой упругую металлическую конструкцию в форме цилиндрического сетчатого каркаса, предназначенную для установки в просвет полого органа и последующего расширения участка, сужающего его просвет паталогическим процессом. Первый отечественный колоректальный стент на основе сплава из никелида титана (TiNi) разработан в лаборатории перспективных материалов и технологий Института технической акустики НАН Беларуси и УО «Витебский технологический университет» при участии специалистов Витебского областного клинического специализированного диспансера и Белорусской медицинской академии последиplomного образования [6].

В качестве материала для изготовления стента использовали никелид титана, который в настоящее время является лидером среди материалов с памятью формы по изученности и объёму использования [8]. Никелид титана (NiTi) является интерметаллидом эквиатомного состава с 55 мас.% Ni. Температура плавления его составляет 1240–1310 °С, плотность – 6,45 г/см<sup>3</sup>. Исходная структура никелида титана представлена стабильной объёмно-центрированной кубической решёткой типа CsCl, которая при деформации претерпевает термоупругое мартенситное превращение с образованием фазы низкой симметрии. Другое название этого сплава, принятое за рубежом, – «нитинол» – происходит от аббревиатуры «NiTiNOL» (где NOL – это сокращённое название Лаборатории морской артиллерии США, в которой этот материал был разработан в 1962 году) [8]. Данный материал обладает высокой коррозионной устойчивостью и механической прочностью, хорошими характеристиками формозапоминания (высоким коэффициентом восстановления формы с напряжением при восстановлении, достигающим 800 Мпа), хорошей биосовместимостью, высокой демпфирующей способностью [8].

В исходном мартенситном состоянии стент из данного материала эластичен и может менять форму при температуре 0 – +25 °С, что обеспечивает его заправку в систему доставки. После введения в толстую кишку и извлечения из системы доставки стент нагревается до температуры 33 °С, при этом постепенно расширяясь и принимая заданную форму (рисунок 1).

При использовании стента для выполнения эксперимента учитывали следующую информацию. В соответствии с данными по анатомии толстая киш-




Рисунок 1. Система доставки (проводник) и разработанный металлический саморасширяющийся нитиноловый стент в расправленном состоянии

ка кролика включает большую ободочную и малую ободочную кишку (диаметр малой ободочной кишки составляет 0,6–0,8 см). Далее идет предпрямая кишка (длина её до 65 см) и собственно прямая кишка (длина её достигает до 20 см с тем же диаметром) [1]. Именно поэтому стент изготавливали с максимальным размером после расправления 0,8–0,9 см.

Всем животным после установки стента выполняли обзорную рентгенографию тела в боковой проекции для контроля его расположения в прямой и предпрямой кишке. В послеоперационном периоде за животными осуществляли динамическое наблюдение с фиксацией изменений двигательной активности, пищевого режима, других внешних проявлений. Животных выводили из эксперимента на 4-е и 42-е сутки путём передозировки наркотических средств, проводили забор материала для гистологического исследования и оценки морфологических изменений со стороны толстой кишки, параректальной клетчатки и внутренних органов.

При проведении экспериментов всех животных содержали на стандартном рационе вивария. Все исследования проводили в полном соответствии с современными принципами биоэтики, в том числе, «Европейской конвенцией по защите прав позвоночных животных» (принятой в г. Страсбурге 18 марта 1986 г.) и «Всемирной декларацией прав животных» («Universal Declaration of Animal Rights»,

принятой Международной Лигой Прав Животных в 23 сентября 1977 года в Лондоне и объявленной 15 октября 1978 года в штабе ЮНЕСКО в г. Париже).

Статистическую обработку полученных результатов исследований проводили с применением пакета прикладных программ «Statistica» (Version 6-Index, StatSoft Inc., США). Для выявления достоверных различий использовали непараметрический U критерий Манна-Уитни (Mann-Whitney U-test). Для сравнения достоверности изменения частот бинарного признака в двух независимых группах использовали  $\chi^2$  с поправкой Йетса на непрерывность.

#### Результаты и обсуждение

После установки стента всем животным была проведена контрольная рентгенография, выявившая фиксацию расправленной конструкции в дистальной части толстой кишки (в прямой и предпрямой кишке кролика) (рисунок 2).

Наблюдение за животными не выявило существенных отклонений в поведенческой реакции после установки стента у большинства кроликов, за исключением двух животных.

У одного кролика к 4-м суткам наблюдения (начиная с 3-го дня после установки стента) отмечены прогрессирующая адинамия, отсутствие аппетита, отказ от приёма пищи, вздутие живота, кровянистые выделения из прямой кишки. Признаки прогрессирующей внутрибрюшной «катастрофы» заста-

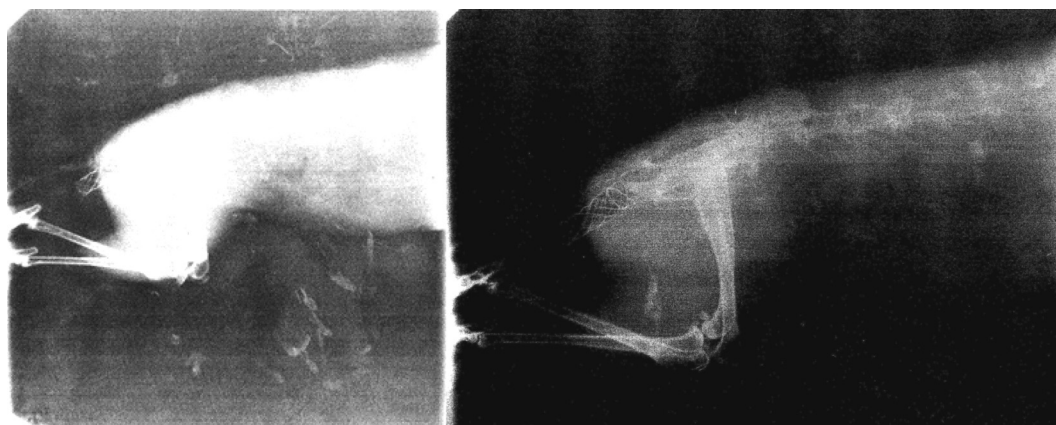


Рисунок 2. Обзорная рентгенограмма тела кролика в боковой проекции после установки стента

## □ Оригинальные научные публикации

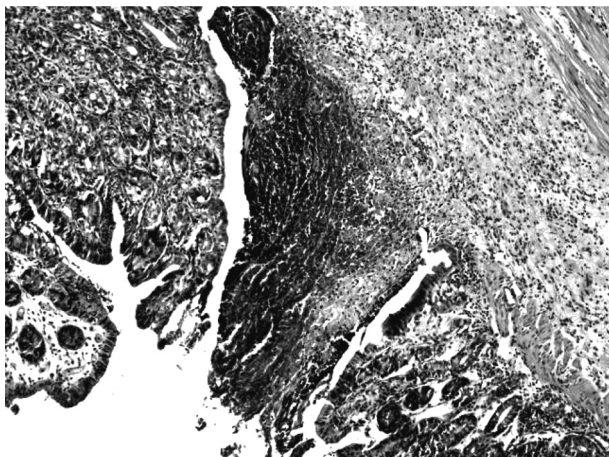


Рисунок 3. Стенка кишки с участком некроза в зоне расположения бранши стента, окраска гематоксилином и эозином, увеличение  $\times 100$

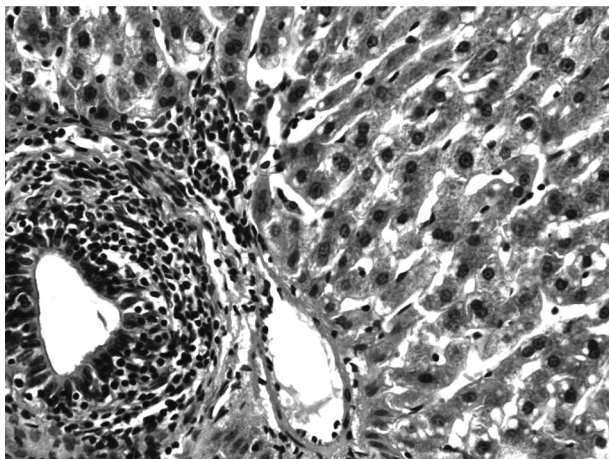


Рисунок 4. Морфология печени погибшего животного: видны признаки жировой дистрофии гепатоцитов, окраска гематоксилином и эозином, увеличение  $\times 400$

вили исследователей вывести животное из эксперимента. На аутопсии установлен внутрибрюшинный разрыв предпрямой кишки (перфорация  $0,3 \times 0,4$  см в зоне максимального диаметра каркаса стента) с развитием распространённого фибринозно-гнояного перитонита. Анализ причин данного осложнения позволил установить диспропорциональные различия между реальным размером наружного контура стента в расправленном состоянии и истинным размером толстой кишки (превышение этого размера на  $0,5-0,7$  см) при расчёте с помощью приведенного выше алгоритма. При этом гистологически в зоне перфорации выявлен очаг некроза кишечной стенки, обусловленного избыточным давлением (позиционным) на неё браншей импланта, выраженная полиморфноядерно-клеточная инфильтрация всех слоёв кишечной стенки (рисунок 3).

Во внутренних органах установлены тяжёлые дегенеративно-дистрофические изменения, свидетельствующие о развитии у животного тяжёлого абдоминального сепсиса. В печени выявлены при-

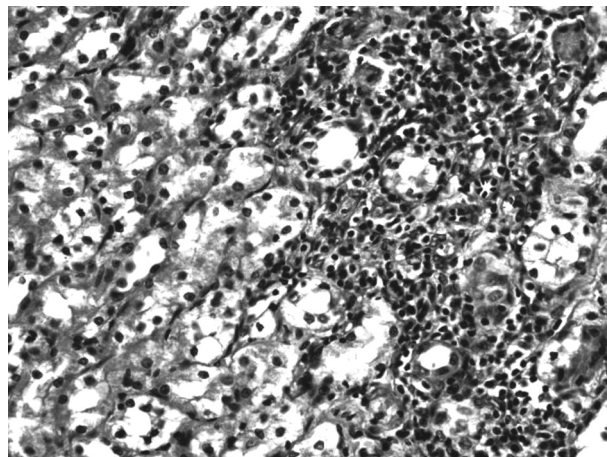


Рисунок 5. Дистрофические изменения эпителия канальцев почки погибшего животного, окраска гематоксилином и эозином, увеличение  $\times 400$

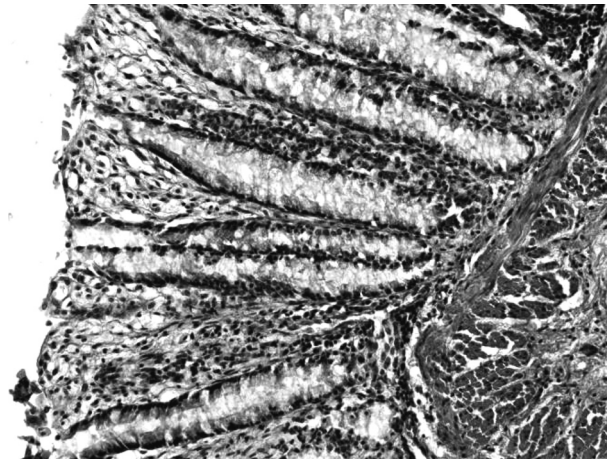


Рисунок 6. Незначительная воспалительная инфильтрация слизистой оболочки и подслизистого слоя толстой кишки в зоне стояния стента на 4-е сутки после его установки, окраска гематоксилином и эозином, увеличение  $\times 400$

знаки жировой дистрофии гепатоцитов и воспалительная (преимущественно лимфоплазмочитарная) инфильтрация портальных трактов (рисунок 4). Отмечены единичные центрлобулярные некрозы печени.

В паренхиме почек зарегистрированы дистрофические изменения) вплоть до некроза эпителия канальцев) и воспалительная инфильтрация стромы (рисунок 5).

У второго животного, досрочно выведенного из эксперимента, зарегистрировано самопроизвольное выпадение стента на 3-е сутки. При анализе данного случае также установлено несоответствие первичного диаметра кишечной трубки в зоне имплантации реальным размерам расправленной конструкции, что привело к недостаточной фиксации стента и его произвольной антеградной миграции. У остальных трёх животных, выведенных из эксперимента на 4-е сутки, в зоне стояния стента

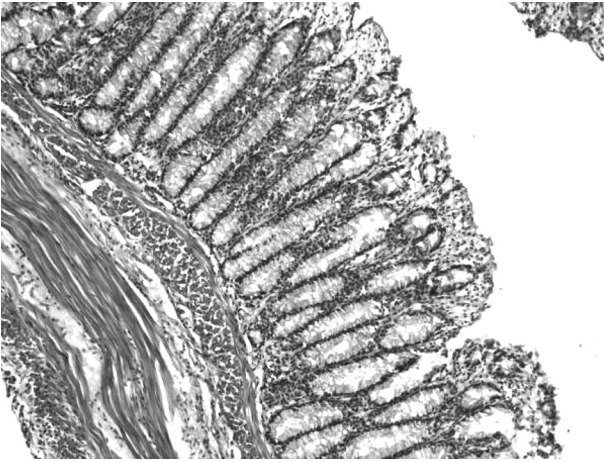


Рисунок 7. Стенка толстой кишки кроликов в зоне стояния саморасправляющегося стента через 42 суток: отмечаются минимальные признаки лейкоцитарной инфильтрации, окраска гематоксилином и эозином, увеличение  $\times 100$

отмечена незначительная воспалительная реакция со стороны кишечной стенки (рисунок 6).

Все остальные кролики наблюдались в течение 42 суток после установки им разработанной каркасной конструкции. Все животные на протяжении анализируемого периода вели себя активно. Изменения характера питания и образа жизни не наблюдались. При гистологическом исследовании в зоне стояния стента воспалительные изменения кишечной стенки были минимальны стенке (рисунок 7).

Таким образом, при соблюдении условия соответствия диаметра стента после его расправления размеру кишки в зоне имплантации разработанные конструкции прочно фиксируются, расширяя просвет кишки и обеспечивая сохранение нормального пассажа каловых масс по пищеварительной трубке. При этом они в течение длительного времени не приводят к грубым изменениям кишечной стенки в зоне фиксации, вызывая лишь минимальные воспалительные изменения со стороны слизистой оболочки и подслизистого слоя кишки.

### Выводы

1. Разработанные отечественные саморасширяющиеся стенты из никелида титана в экспериментальных условиях обеспечивают хорошую фиксацию в просвете толстой кишки с продолжительным выполнением ими каркасной функции (до 42 суток).

2. Длительное нахождение саморасширяющихся нитиноловых стентов в просвете толстой кишки при правильном подборе формы и размеров не оказывает негативного эффекта на окружающие ткани.

3. С целью предотвращения пролежня стенки толстой кишки в зоне фиксации металлического стента, а также его миграции и выпадения, необходим четкий индивидуальный подбор конструкции с учетом диаметра кишечной трубки и размеров самого внутриспросветного каркаса.

### Литература

1. *Анатомия кролика* // В. Н. Жеденова [и др.]. – М.: Советская наука. – 1957. – 309с.
2. Аксель, Е. М. Колоректальный рак (заболеваемость, смертность, социально-экономический ущерб) / Е. М. Аксель, Н. М. Барулина // Рос. онкологический журнал. – 1999. – № 6. – С. 40–46.
3. *Бетшарт-Вольфенсбергер*, Р. Ветеринарная анестезиология: учебное пособие / Р. Бетшарт-Вольфенсбергер, А. А. Стекольников, А. Ю. Нечаев. – СПб.: СпецЛит, 2010. – 270 с.
4. Воробьев, Г. И., Шелыгин Ю. А., Фролов С. А. Роль лапароскопической колостомии в хирургии толстой кишки // Эндоскопическая хирургия. – 1996. – № 4. – С. 16.
5. Жеденова, В. Н. Анатомия кролика // В. Н. Жеденова, С. С. Бигдан, В. П. Лукьянова, Е. П. Самборская, Г. М. Удовин, К. И. Яньшин. – М.: Советская наука. – 1957. – 309 с.
6. *Колоректальный TiNi стент* / В. В. Рубаник [и др.] // Сплавы с эффектом памяти формы: свойства, технологии, перспективы; Мат. междунар. конф., г. Витебск, 26–30 мая 2014 г. – Витебск, 2014. – С. 22–23.
7. Кохнюк, В. Т. Колоректальный рак / В. Т. Кохнюк. – Минск: Харвест, 2005. – 384 с.
8. *Никелид титана. Медицинский материал нового поколения* / В. Э Гюнтер [и др.]. – Томск: Издательство МИЦ, 2006. – 296 с.
9. *Тактика лечения больных при острой толстокишечной непроходимости опухолевого генеза с применением эндоскопических методов реканализации* / А. М. Беляев [и др.] // Онкология. – 2011. – Т. 12. – С. 620–630.
10. Шапкин, Ю. Г. Лазерная реканализация при стенозирующем колоректальном раке // Ю. Г. Шапкин, С. Е. Урядов, В. С. Рубцов / Медицинские науки. – 2011. – № 11. – С. 582–584.
11. *Adenocarcinoma of the colon and rectum* / B. T. Motwani [et al.] // In «Cancer Medicine»; eds. Holland J. F. et al. – 1997. – P. 2029–2072.
12. *Cancer of the rectum – palliative endoscopic treatment* / K. D. Rupp [et al.] // Eur. J. Surg. Oncol. – 1995. – Vol. 21. – P. 644–647.
13. *Dunlop, M. Colorectal cancer* / M. Dunlop // Br. Med. J. – 1997. – Vol. 314. – P. 1882–1885.
14. *Geiger, T. M., Miedema B. W., Tsereteli Z. et al. Stent placement for benign colorectal stenosis: case report, review of the literature and animal pilot data* // Int. J. Colorectal. Dis. – 2008. – Vol. 23 (10). – P. 1007–1012.
15. *Lo, S. K. Metallic stenting for colorectal obstruction* // Gastrointest. Endosc. Clin. N. Am. – 1999. – Vol. 9, № 3. – P. 459–477.
16. *Morino, M., Bertello A., Garbarini A. Malignant colonic obstruction managed by endoscopic stent decompression followed by laparoscopic resections* // J. Surg. Endosc. – 2002. – № 16. – P. 1483–1487.
17. *Related Prospective evaluation of laparoscopic surgery for rectosigmoidal and rectal carcinoma* / S. Yamamoto [et al.] // Dis.- Colon Rectum. – 2002. – Vol. 45, № 12. – P. 1648–1654.
18. *Stenting for malignant colorectal obstruction: a single-center experience with 101 patients* / H. Keränen [et al.] // Surg. Endosc. – 2012. – Vol. 26. – P. 423–430.

Поступила 17.09.2014 г.