

Д. С. Третьяк¹, А. П. Трухан¹, Д. В. Васильев¹,
К. А. Федоров, А. Д. Васильева²

ОПЫТ ПРИМЕНЕНИЯ ПЛАЗМЫ, ОБОГАЩЕННОЙ ТРОМБОЦИТАМИ ПРИ ЛЕЧЕНИИ ПАЦИЕНТОВ С ОБШИРНЫМИ РАНЕВЫМИ ДЕФЕКТАМИ

Государственное учреждение «432 ордена Красной Звезды
Главный военный клинический медицинский центр
Вооруженных Сил Республики Беларусь»¹,
УО «Белорусский государственный медицинский университет»²

Аллогенная плазма обогащённая тромбоцитами (далее АЛПОТ/PRP) часто применяется в различных отраслях медицины. Сфера применения PRP-терапии варьирует от стимуляции регенерации костей, заживления ран и язв, скелетно-мышечных травм до повышения возможностей в приживлении различных видов трансплантатов. Благодаря нативным свойствам плазмы обогащённой тромбоцитами введение её в организм человека является одной из перспективных манипуляций в регенерации тканей. После разрушения тромбоцитов АЛПОТ содержит α -гранулы, из которых после активации высвобождается множество факторов, таких как трансформирующий фактор роста-бета (TGF- β), фактор роста эндотелия сосудов (VGFF) и эпидермальный фактор роста (EGF).

Ключевые слова: аллогенная плазма обогащённая тромбоцитами, обширные раневые дефекты.

D. S. Tratsiak, A. P. Truchan, D. V. Vasilyev, K. A. Fiodarau,
A. D. Vasilyeva

MESSAGE. EXPERIENCE OF USING PLATELET-RICH PLASMA IN THE TREATMENT OF PATIENTS WITH EXTENSIVE WOUND DEFECTS

Allogeneic plasma enriched with platelets (hereinafter ALPEP/PRP) is often used in various branches of medicine. The scope of application of PRP therapy varies from stimulation of bone regeneration, healing of wounds and ulcers, musculoskeletal injuries to increasing the possibilities in the engraftment of various types of transplants. Due to the native properties of platelet-enriched plasma, its introduction into the human body is one of the promising manipulations in tissue regeneration. After the destruction of platelets, ALPEEP contains α -granules, from which, after activation, many factors are released, such as transforming growth factor-beta (TGF- β), vascular endothelial growth factor (VGFF) and epidermal growth factor (EGF).

Key words: allogeneic plasma enriched with platelets, extensive wound defects.

Обогащённая тромбоцитами плазма (Platelet Rich Plasma – PRP) – часто применяется в различных отраслях медицины. Сфера применения PRP-терапии варьирует от стимуляции регенерации костей, заживления ран и язв, скелетно-мышечных травм до повышения возможностей в приживлении различных видов трансплантатов. Благодаря натив-

ным свойствам PRP, введение её в организм человека является одной из перспективных манипуляций в регенерации тканей [1].

Впервые применение обогащённой тромбоцитами плазмы было осуществлено в 1985 году Д. Кнайтоном при лечении хронических трофических язв. В 90-х годах прошлого столетия несколько амери-

канских исследовательских групп начали проводить исследования с использованием обогащенной плазмы для ускорения заживления и восстановления тканей в челюстно-лицевой хирургии. Постепенно эту технологию начали применять и в других областях медицины, таких как кардиохирургия, офтальмология, ортопедия, пластическая хирургия, спортивная медицина и косметология [2].

Применение обогащенной тромбоцитами плазмы – специфическая манипуляция для борьбы с длительно незаживающими ранами. Содержащиеся в ней тромбоциты стимулирует ранозаживление путем высвобождения местно-действующих факторов роста, выделяющихся при дегрануляции альфа-гранул, в которых содержатся следующие факторы роста:

– IGF (инсулиноподобный фактор роста), отвечающий за стимуляцию дифференцированных стволовых клеток, потенцирование метаболизма костной ткани и синтез коллагена.

– PDGF (тромбоцитный фактор роста) активирует пролиферацию и миграцию мезенхимальных (остеогенных) клеток. Стимулирует ангиогенез.

– EGF (эпидермальный фактор роста) стимулирует синтез фибронектина.

– FGF (фибробластный фактор роста) продуцируется эндотелиальными клетками, макрофагами, остеобластами и тромбоцитами. Вызывает экспрессию в костной ткани, ангиогенеза, оссификации. Индуцирует продукцию трансформирующего фактора роста в остеобластных клетках.

– TGF (трансформирующий фактор роста). Продуцируются тромбоцитами и остеобластами. Индуцирует дифференцирование мезенхимальных клеток и вызывает множество клеточных и межклеточных ответов, включая продукцию других факторов роста.

– PDGF (тромбоцитный фактор роста эндотелиальных клеток). Оказывает стимулирующее действие на эндотелиальные клетки и обладает ангиогенным эффектом.

– VEGF (ростовой фактор эндотелия сосудов). Участвует в ангиогенезе, индуцирует пролиферацию эндотелиальных клеток сосудов.

– PLGF-1/-2 (плацентарные ростовые факторы). Потенцируют действие VEGF, повышают проницаемость сосудистой стенки [2, 4].

Таким образом, обогащенная тромбоцитами плазма является новой биотехнологией в клинической практике, безопасность и эффективность которой доказаны.

Варианты применения плазмы, обогащенной тромбоцитами факторами роста:

1. Обкалывание. Эта методика может применяться для внутрисуставного введения при воспалительных заболеваниях суставов.

2. Аппликации. Данный вариант применяется для увеличения скорости регенеративной функции поврежденных участков кожи. Например, в косметологии.

3. Закладывание в рану. Для этого варианта применяется гель из тромбоцитной аллоплазмы.

Выделяют следующие методики получения плазмы:

– аутологичная плазма, обогащенная тромбоцитами (плазма заранее забирается у пациента в асептических условиях).

– донорская плазма АЛПОТ. Данная методика применяется, как правило, у пострадавших, которые находятся в четвертом периоде травматической болезни, либо после устранения осложнений со стороны раны.

Под травматической болезнью (далее ТБ) следует понимать патологический процесс, вызванный тяжелой травмой и характеризующийся закономерной сменой ведущих факторов патогенеза, определяющих клиническую картину от момента получения травмы до исхода [3].

Выделяют четыре периода ТБ:

1. Острый период – нарушения жизненно важных функций (4–12 часов).

2. Период относительной стабилизации жизненно важных функций (12–48 часов).

3. Период максимальной вероятности развития осложнений (3–10 и более суток).

4. Период полной стабилизации жизненно важных функций, продолжающийся до полного выздоровления пациента [3]. Временных интервалов не существует. Следовательно, забор 500 мл крови, может ухудшить состояние пациента и течение раневого процесса ввиду длительного катаболического синдрома, тканевой гипоксии и астенизации.

В настоящем сообщении мы бы хотели остановиться на собственном опыте применения АЛПОТ у пострадавших с обширными раневыми дефектами конечностей.

Цель. Изучить методику применения донорской плазмы, обогащенной тромбоцитами факторами роста, при закрытии острых и хронических раневых дефектов у пациентов с обширными раневыми дефектами конечностей.

Материалы и методы

В сообщении представлены результаты применения АЛПОТ в комплексном лечении пациентов с обширными дефектами мягких тканей.

Пациент предоставлял информированное согласие на проведение местного лечения с использованием плазмы, обогащенной тромбоцитами на основании информации, полученной от лечащего врача, об общих рисках, связанных с лечением и о возможных нежелательных эффектах.

АЛПОТ готовили в день операции. Основой трансфузионной смеси являлась свежемороженая плазма, которую получали в Центре переливания крови учреждения и размораживали. Осуществляли получение донорских тромбоцитов (на основании групповой совместимости крови донора и пациента по системе ABO). В гемакон со свежемороженой плазмой добавляли полученные тромбоциты и Тромбин (лекарственное средство разводили в физиологическом растворе в соотношении 1:3). Готовую АЛПОТ передавали в операционную, где в ходе оперативного вмешательства укладывали в раневую дефект.

В качестве иллюстрации приведем 2 клинических примера с применением АЛПОТ.

Клинический пример 1. Пациент Г., 65 лет, в 1977 году пострадал в ДТП, получив перелом обеих костей левой голени. В том же году был выполнен остеосинтез большеберцовой кости интрамедуллярным гвоздём типа Богданова. В отдалённом послеоперационном периоде произошёл переломом металлоконструкции, был выполнен повторный остеосинтез большеберцовой кости пластиной, причём дистальный фрагмент интрамедуллярного гвоздя длиной 127 мм не удалялся. В апреле 2021 года пациенту выполнена корригирующая остеотомия обеих костей левой голени по поводу посттравматической деформации костей левой голени и тотальное эндопротезирование левого коленного сустава по поводу посттравматического левостороннего гонартроза III стадии. Течение заболевания осложнилось развитием хронического остеомиелита левой большеберцовой кости с флегмоной мягких тканей голени. В сентябре 2021 года до госпитализации у пациента открылся свищ на передней поверхности левой голени ведущий к металлоконструкции большеберцовой кости. В ноябре 2021 года пациент госпитализирован во 2 хирургическое отделение 432 ГВКМЦ.

При рентгенологическом исследовании определяется перелом пластины в средней трети большеберцовой кости по линии ее остеотомии (рисунок 1).




Рисунок 2. Гвоздь Богданова

Диагноз при поступлении: Хронический посттравматический остеомиелит левой большеберцовой кости, свищевая форма. Флегмона левой голени. Состояние после остеосинтеза левой большеберцовой кости, перелом металлоконструкции.

Выполнена операция: хирургическая обработка гнойного очага. В ходе операции были вскрыты и санированы обширные гнойные затёки на голени. Удалена металлическая пластина. Выполнена продольная остеотомия дистального фрагмента большеберцовой кости по передней поверхности на протяжении 7 см и удалён обломок ранее установленного интрамедуллярного гвоздя Богданова (рисунок 2), который также поддерживал гнойный процесс.

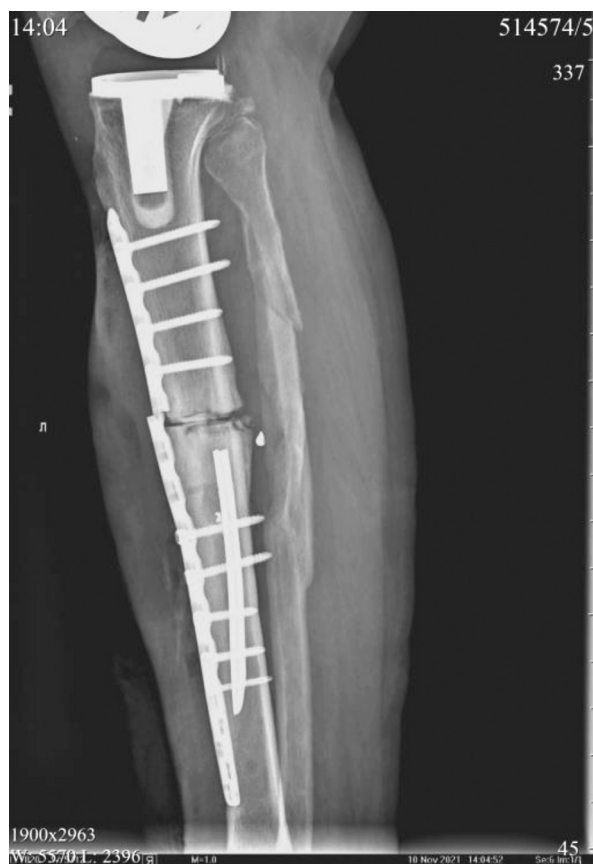

Рисунок 1. Перелом пластины в средней трети большеберцовой кости

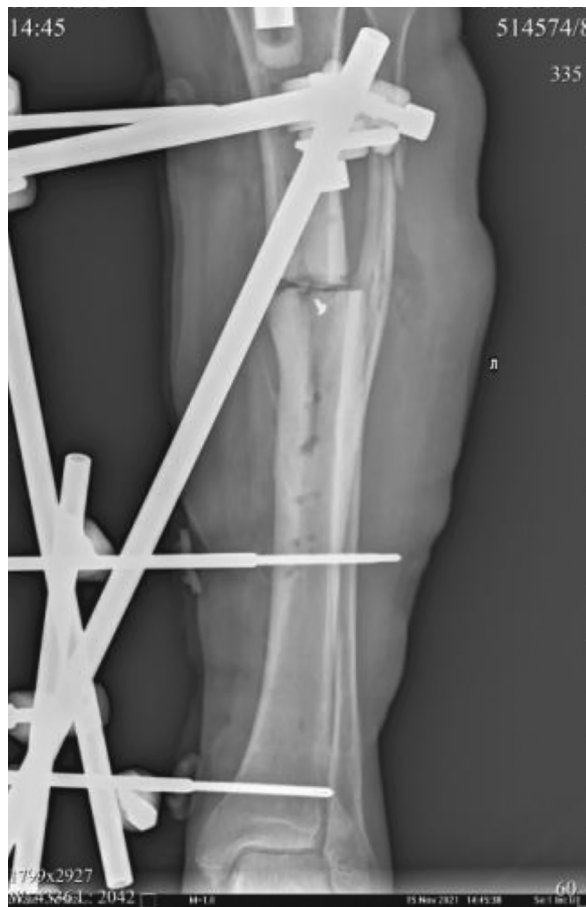

Рисунок 3. Состояние конечности после наложения аппарата внешней фиксации

Остеомиелитическая полость костномозгового канала в месте стояния извлечённого обломка гвоздя размером 7×1,5 см обработана шаровидной фрезой, санирована растворами антисептика. Для временной фиксации зоны перелома наложен стержневой аппарат внешней фиксации (рисунок 3).

В послеоперационном периоде пациенту выполняли повторные хирургические обработки остеомиелитической полости, проводили многокомпонентную консервативную терапию.

После санации очага воспаления пациенту выполнили комбинированную пластику костной полости левой большеберцовой кости: кортикально-спонгиозным трансплантатом из крыла левой подвздошной кости с АЛПОТ, выполнена перемонтаж аппарата КСТ на аппарат Илизарова.

Послеоперационный период протекал без осложнений, раны зажили первичным натяжением. Пациент выписан на амбулаторный этап. На контрольной рентгенографии через месяц признаков деструкции большеберцовой кости в зоне оперативного вмешательства

ства не выявлено, отмечается выраженные признаки консолидации.

Клинический пример 2. Пациент Р., 25 лет, в августе 2021 году пострадал в ДТП, получив поперечный перелом обеих костей правой голени на границе средней и дистальной трети со смещением на всю ширину кости и захождением отломков. Выполнена закрытая репозиция, интрамедуллярный остеосинтез большеберцовой кости стержнем с блокированием. Течение заболевания осложнилось развитием хронического остеомиелита правой большеберцовой кости, по поводу которого пациенту неоднократно проводились оперативные вмешательства. В апреле 2022 года у пациента открылся свищ на передней поверхности правой голени. В мае 2022 года пациент был госпитализирован во 2 хирургическое отделение 432 ГКМЦ.

При рентгенологическом исследовании выявлено формирование ложного сустава в нижней трети правой большеберцовой кости по линии перелома с наличием свободно лежащих секвестров (рисунок 4).

Диагноз при поступлении: Замедленно консолидирующийся перелом обеих костей правой голени с вторичной деформацией правой голени, фиксированный аппаратом внешней фиксации. Хронический посттравматический остеомиелит большеберцовой кости правой голени, свищевая форма. Выполнена операция: хирургическая обработка гнойного очага, некрсеквестрэктомия. В ходе операции иссечен наружный свищ, послойным рассечением тканей осуществлён доступ к месту перелома в большеберцовой кости. Выполнена ревизия, в ходе которой в зоне перелома выявлен дефект кости – секвестральная полость 1,0×1,5 см, идущая в костный канал. Полость выполнена грануляционными тканями и детритом. Канал зачищен шаровидной фрезой и костной ложкой. Санация растворами антисептиков.

В послеоперационном периоде пациенту выполняли повторные хирургические обработки остеомиелитической полости, проводили многокомпонентную консервативную терапию.

После санации очага воспаления пациенту выполнена комбинированная пластика костной полости правой большеберцовой кости: кортикально-спонгиозным трансплантатом из крыла правой подвздошной кости с АЛПОТ, наложен аппарат внешней фиксации Илизарова.

Послеоперационный период протекал без осложнений, раны зажили первичным натяжением. Пациент выписан на амбулаторный этап.

На контрольной рентгенографии через месяц признаков деструкции большеберцовой кости в зоне оперативного вмешательства не выявлено, отмечается выраженные признаки консолидации (рисунок 5).

В послеоперационный период оценивали признаки воспалительных изменений, показатели гемоглобина, тромбоцитов, лейкоцитов, гематокрита, динамику раневого дефекта.

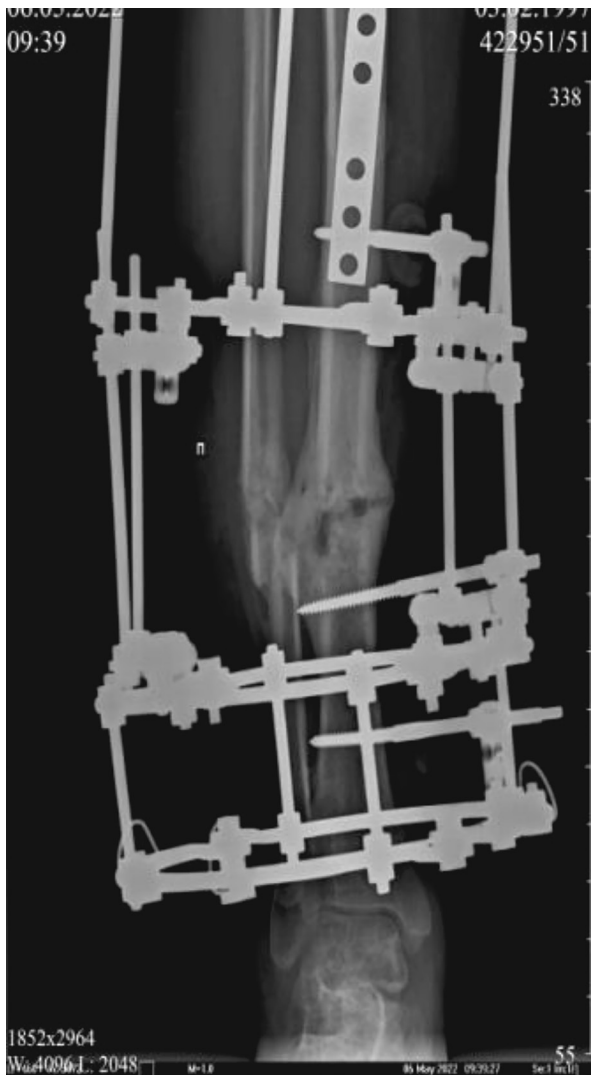

Рисунок 4. Формирование ложного сустава в нижней трети правой большеберцовой кости

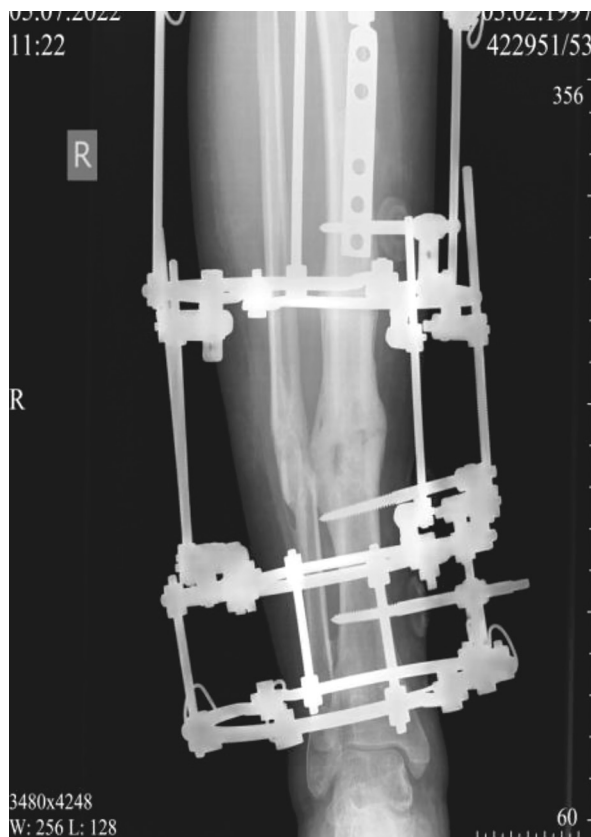

Рисунок 5. Состояние конечности после проведенного комплексного лечения

Результаты и обсуждение

У всех пациентов достигнуто заживление раневого дефекта, отторжения АЛПОТ не было. В отдаленном послеоперационном периоде у пациентов отсутствовали нежелательные эффекты в виде аномального формирования ткани, развития гипертрофических и келоидных рубцов.

Выводы

Полученные результаты свидетельствуют о том, что исследуемый метод является эффективным.

АЛПОТ является источником огромного количества активных веществ (факторов роста) и обладает мощным репаративным потенциалом. Тем не менее реализация такового варьирует в широчайших пределах в зависимости от цели использования плазмы обогащённой тромбоцитами. Полученные результаты свидетельствуют о том, что применение донорской плазмы, обогащенной тромбоцитами факторами роста, является эффективным методом. Его можно рас-

сматривать как один из вариантов закрытия (в том числе временного) раневого дефекта у пациентов забор плазмы у которых противопоказан в связи с течением травматической болезни.

Литература

1. Болдырева, О. В., Вахрушев С. Г., Торопова Л. А. Применение плазмы, обогащенной тромбоцитами, в медицинской практике // Современные проблемы науки и образования. – 2016. – № 5.
2. Богдан, В. Г., Гаин Ю. М. [и др.]. Влияние обогащенной тромбоцитами плазмы на жизнеспособность, скорость роста, морфотипические и секреторные особенности мезенхимальных стромальных клеток жировой ткани человека // Медицинский журнал. – 2011. – № 1. – С. 27–29.
3. Военно-полевая хирургия: учебник / под ред. проф. И. М. Самохвалова. – Санкт-Петербург, 2021. – 141 с.
4. Дейкало, В. П., Мастыков А. Н., Болобожко К. Б. Обогащенная тромбоцитами плазма в лечении заболеваний и повреждений опорно-двигательного аппарата // Вестник ВГМУ. – 2011. – Т. 10, № 4. – С. 6–11.
5. Медведев, В. Л., Коган М. И., Михайлов И. В., Лепетун С. Н. Аутологичная плазма обогащённая тромбоцитами: что это и для чего? // Вестник урологии. – 2020. – № 8(2). – С. 67–77.
6. Tavukcu, H. H., Aytaç Ö., Atuç F., Alev B., Çevik Ö., Bülbül N., Yarat A., Çetinel Ş., Şener G., Kulaksızoğlu H. Protective effect of platelet-rich plasma on urethral injury model of male rats // Neurourology. – 2018. – № 37(4). – P. 1286–1293.
7. Weiser, L., Bhargava M., Attia E., Torzilli P. A. Effect of serum and platelet-derived growth factor on chondrocytes grown in collagen gels // Tissue Eng. – 1999. – № 5(6). – P. 533–544.

References

1. Boldyreva, O. V., Vahrushev S. G., Toropova L. A. Primenenie plazmy, obogashchennoj trombocitami, v medicinskoj praktike // Sovremennye problemy nauki i obrazovaniya. – 2016. – № 5.
2. Bogdan, V. G., Gain Yu. M. et al. Vliyaniye obogashchennoj trombocitami plazmy na zhiznesposobnost', skorost' rosta, morfotipicheskie i sekretornye osobennosti mezenhimal'nyh stromal'nyh kletok zhirovoj tkani cheloveka // Medicinskij zhurnal. – 2011. – № 1. – S. 27–29.
3. Voennno-polevaya hirurgiya: uchebnik / pod red. Prof. I. M. Samohvalova. – Sankt-Peterburg, 2021. – 141 p.
4. Dejkalov, V. P., Mastykov A. N., Boloboshko K. B. Obogashchennaya trombocitami plazma v lechenii zaboolevaniy i povrezhdenij oporno-dvigatel'nogo apparata // Vestnik VGMU. – 2011. – Vol. 10, № 4. – P. 6–11.
5. Medvedev, V. L., Kogan M. I., Mihajlov I. V., Lepetunov S. N. Autologichnaya plazma obogashchyonnaya trombocitami: chto eto i dlya chego? // Vestnik urologii. – 2020. – № 8(2). – P. 67–77.
6. Tavukcu, H. H., Aytaç Ö., Atuç F., Alev B., Çevik Ö., Bülbül N., Yarat A., Çetinel Ş., Şener G., Kulaksızoğlu H. Protective effect of platelet-rich plasma on urethral injury model of male rats // Neurourology. – 2018. – № 37(4). – P. 1286–1293.
7. Weiser, L., Bhargava M., Attia E., Torzilli P. A. Effect of serum and platelet-derived growth factor on chondrocytes grown in collagen gels // Tissue Eng. – 1999. – № 5(6). – P. 533–544.

Поступила 23.01.2023 г.