

## **Рентгенодиагностика травматических повреждений челюстно-лицевой области (Часть 2-я)**

*кафедра лучевой диагностики и лучевой терапии БГМУ*

Лекция знакомит с рабочими классификациями, рентгенологическими симптомами травматических переломов костей лицевого черепа и зубов, вывихов зубов и головки суставного отростка нижней челюсти.

**Ключевые слова:** травма, перелом, ушиб, вывих, нижняя челюсть, верхняя челюсть, зубы.

N.A.Savrassova, T.F.Tikhomirova, I.I.Sergeeva, V.V.Rozhkovskaja

Roentgen diagnostic of maxillo-facial region traumatic injuries

Lecture meets with work classifications, roentgenologic symptoms of facial skull bones and teeth traumatic fractures, dislocations of teeth and condyloid process.

Key words: trauma, fracture, injury, dislocation, mandible, maxilla, teeth.

Переломы костей средней зоны лица в последнее время имеют тенденцию к учащению ежегодно на 20% .

Переломы верхней челюсти составляют 2-5% от всех переломов костей лица. Изолированные повреждения верхней челюсти встречаются в 3-5 раз реже, чем нижней. Чаще это переломы альвеолярного отростка, которые возникают под воздействием прямого удара (рис. 6). Линия перелома имеет дугообразный ход, смещение отсутствует или невелико, что затрудняет их диагностику. В таком случае приобретают диагностическое значение косвенные признаки, такие, как вывихи или переломы зубов, а также повторное рентгенологическое исследование через 2-5 дней. Оптимальными методами являются панорамная рентгенография и ортопантомография. Сложные переломы верхней челюсти и примыкающих костей встречаются чаще изолированных повреждений и являются следствием транспортных и производственных аварий, часто комбинируются с повреждениями других отделов черепа.

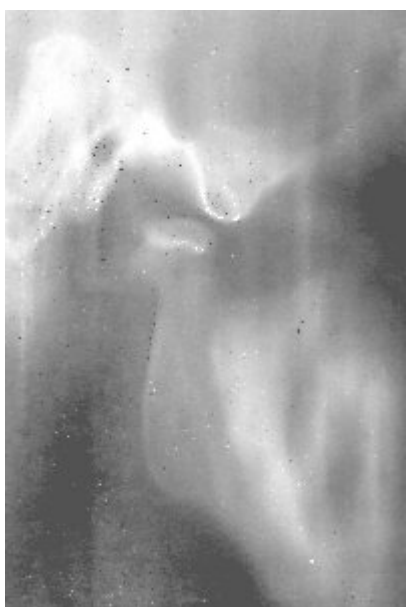

Рис.4. Линейная томограмма правого ВНЧС при высоком переломе головки мышцелка.

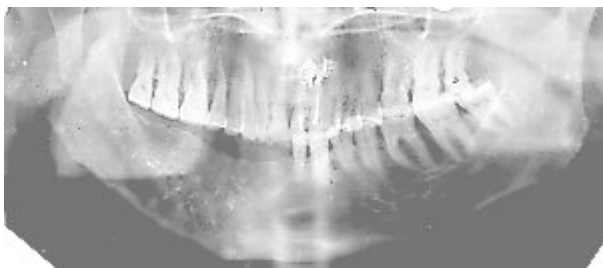


Рис.5. Ложный сустав ветви нижней челюсти справа.

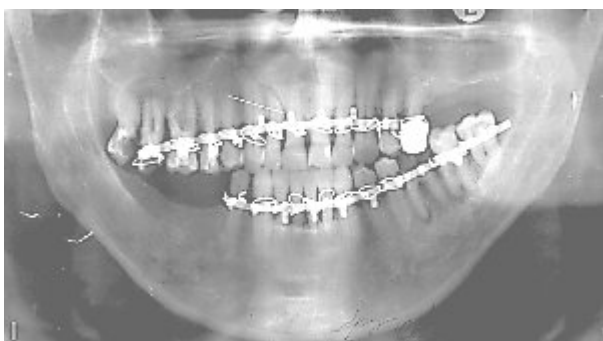

Рис.6. Травматический перелом альвеолярного отростка верхней челюсти справа без смещения отломков. Вывих 12.

Для первичной рентгенодиагностики сложных переломов костей средней зоны лица показаны: обзорные краниография, передняя полуаксиальная рентгенография черепа, линейная и панорамная томографии, рентгенография костей носа, КТ и МРТ (при симптомах повреждения головного мозга). Повторные исследования выполняют после репозиции, затем через 3-4 недели.

Классификация переломов верхней челюсти, созданная французским патологоанатомом Ле Фором еще в 1901 году, остается признанной и в настоящее время. Автор описал 3 типа переломов (рис. 7):

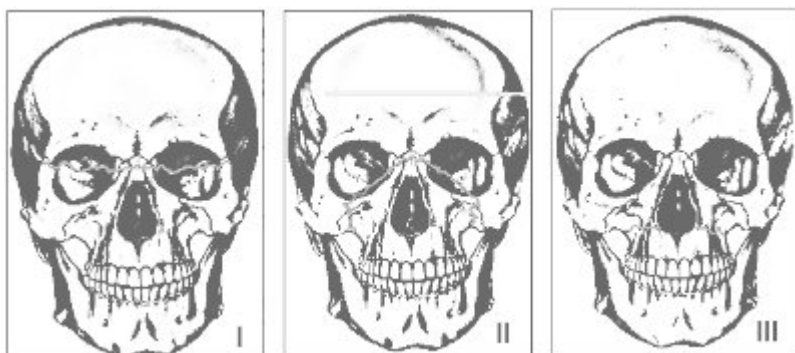


Рис.7. Локализация плоскостей переломов верхней челюсти по Ле Фор.

I. верхний (черепно-лицевое разъединение) отрыв верхней челюсти с носовыми костями, скуловыми и крыловидными отростками основной кости (как правило, сопровождается нарушением целостности передней черепной ямки);

II. средний (челюстно-лицевое разъединение или суборбитальный перелом) отрыв верхней челюсти по переносице, медиальной и нижней стенкам орбиты, скулочелюстному шву к крыловидным отросткам;

III. нижний проходит от основания грушевидного отверстия над альвеолярным отростком к крыловидным отросткам основной кости.

Обычно повреждения верхней челюсти несимметричны.

В литературе последних лет отмечается, что классические переломы по Ле Фор в изолированном виде встречаются редко, чаще они комбинируются с повреждениями других отделов лицевого, мозгового черепа и его основания и отличаются большим разнообразием хода линий переломов (рис. 8).

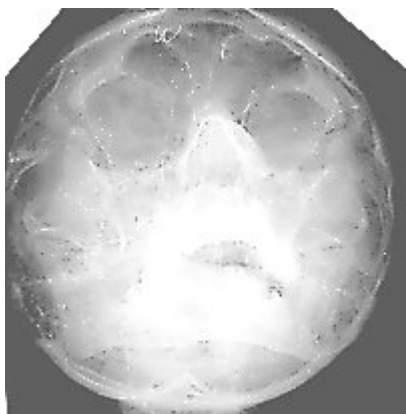


Рис.8. Травматический двусторонний перелом верхней челюсти по Ле Фор I-III.

Переломы скуловой кости и дуги составляют 4-20% от переломов костей лица. Чаще они возникают при тангенциальном направлении силы (под углом к контрфорсу), при этом происходит отрыв кости по линии анатомических швов. Первичная их рентгенодиагностика проводится на рентгенограммах черепа в передней полуаксиальной или носоподбородочной проекциях. При необходимости дополнительно производят линейную или панорамную томографию.

В практике используется классификация переломов Р.Ф. Низовой:

Перелом скуловой кости

без смещения отломков

со смещением с повреждением стенок верхнечелюстной пазухи (ВЧП)

Перелом скуловой дуги

со смещением отломков

без смещения отломков

Одновременные переломы скуловой кости и дуги

без смещения отломков

со смещением отломков с нарушением целостности стенок ВЧП.

Линию перелома можно проследить в типичных местах: на нижнеглазничном крае (чаще на уровне подглазничного отверстия), по передней стенке ВЧП, на скулоальвеолярном гребне, на нижней стенке орбиты с переходом на боковую и разрывом скулолобного шва.

В 29-40% переломы скуловой кости сопровождаются переломами стенок ВЧП, которые могут быть мелко- и крупнооскольчатые. Кроме линий перелома и наличия осколков на рентгенограммах определяется полное или частичное затемнение просвета синуса излившейся кровью и отекающей слизистой оболочкой.

Перелом костей носа относится к частым изолированным повреждениям лицевого скелета. Рентгенодиагностика проводится методом рентгенографии костей носа в двух боковых проекциях в мягком режиме, что позволяет изучить и хрящевой отдел носа. Проявления таких переломов на снимке классические: линии переломов (разрывы костей чаще множественные) и смещение отломков.

Трудности диагностики возникают при отсутствии смещения отломков. В таком случае необходимо помнить, что в отличие от межкостного шва линия перелома более широкая, более прямолинейная и более четкая.

Заживление переломов костей средней зоны лица происходит медленнее, чем нижней челюсти, поскольку они имеют преимущественно компактный тип строения, переломы часто сопровождаются образованием мелких осколков, а также имеет место присоединение инфекции из-за связи с внешней средой. В течение 2-3 недель происходит фиброзное сращивание отломков, причем даже при неустраненных смещениях, к 6 месяцам формируется остеонная кость, к 1 году пластинчатая кость. При значительном диастазе фиброзное сращивание не трансформируется в костное и поэтому линия перелома может быть видна через многие годы.

Осложнениями переломов костей средней зоны лица могут быть травматические синусит и остеомиелит, посттравматические деформации с нарушением функций дыхания, обоняния, ВНЧС или без них.

Травматические повреждения в детском возрасте.

Рентгенодиагностика переломов лицевого черепа у детей имеет ряд особенностей и нередко сложна вследствие малосимптомности и нехарактерности клинической картины. Трудности создают постоянно меняющиеся особенности формирования зачатков зубов и отсутствие большого смещения фрагментов кости. Для детского возраста характерны поднадкостничные переломы и надломы, хотя бывают и типичные переломы со смещением отломков. Чаще встречаются одиночные повреждения. Заживление переломов в детском возрасте происходит гораздо быстрее, чем у взрослых. Уже на 7-10 день появляется тень костной мозоли.

В детском возрасте существенное клиническое значение имеют ушибы лицевых костей, которые вызывают появление значительных деформаций за счет ассимилированных периостальных наслоений. Такие посттравматические гиперостозы чаще локализуются в подбородочном отделе нижней челюсти, на нижнеглазничном крае, в скуловой области и на спинке носа, т.е. в наиболее выступающих участках лицевого скелета.

Рентгенологически выявляются утолщение и разволокнение коркового слоя кости и периостальные наслоения. Через довольно значительное время последние частично ассимилируются, частично рассасываются и исчезают. При хронической травме гиперостоз может достигнуть значительной величины, что может симулировать опухоль.

Травматические повреждения зубов.

Механические повреждения зубов могут быть изолированными (при прямом воздействии на зуб) или сопутствовать травме челюстно-лицевой области с одновременным поражением челюсти. Изолированному повреждению чаще всего подвергаются резцы. Различают ушиб, вывих и перелом зуба.

Ушиб зуба сопровождается кровоизлиянием в периодонт и пульпу зуба. Расстройство кровообращения приводит к омертвлению пульпы и развитию периодонтита.

Рентгенологически на 2-3 день определяется расширение периодонтальной щели, обычно на всем протяжении. На 8-12 день вокруг верхушки корня выявляется очаг остеопороза, который может захватывать даже область соседних зубов. Через 2-3 недели костная структура в основном восстанавливается, лишь у верхушки ушибленного зуба долго остается видимым небольшой очаг просветления, сходный с верхушечной гранулемой.

Вывих зуба может быть полным и неполным. При полном вывихе зуб теряет связь со стенкой лунки и зуб выпадает. При неполном вывихе зуб остается в лунке, но становится подвижным. Вывихи часто сопровождаются переломом края альвеолы, однако вследствие ее малой толщины рентгенологически линия перелома может быть не видна.

Типы вывиха зуба (рис. 9):

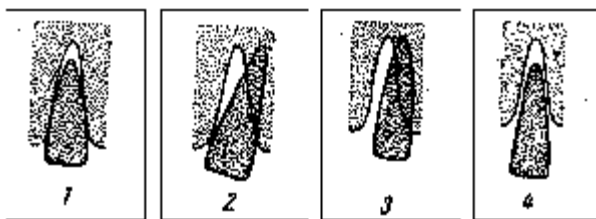


Рис.9. Типы вывихов зубов. Объяснения в тексте.

1. Прямой удар по коронке зуба. Возникает более чем в 50% случаев. Коронка смещается в сторону полости рта, а верхушка корня кнаружи.

Рентгенологически: зуб укорочен, верхушечная часть периодонтальной щели расширена, верхний край коронки находится выше (в верхней челюсти) или ниже (в нижней челюсти) верхнего контура коронок соседних зубов.

2. Боковой удар по коронке зуба.

Рентгенологически: коронка поврежденного зуба смещается к коронке соседнего зуба по направлению удара, верхушка корня в противоположную сторону, тень зуба не укорочена, асимметрично расширена периодонтальная щель.

3. Боковой удар по шейке зуба.

Рентгенологически: Зуб целиком смещается по направлению силы. Боковая стенка лунки целиком повреждается, но на снимке она перекрыта тенью смещенного зуба. Периодонтальная щель равномерно расширена с одной стороны, с другой не дифференцируется.

4. Зуб целиком теряет связь со стенкой альвеолы и без резких боковых движений выходит из нее.

Рентгенологически: зуб выдвинут из лунки, стенки последней сохранены, периодонтальная щель расширена, особенно в области верхушки корня.

5. Вколоченный вывих.

Рентгенологически: режущий край коронки расположен ниже соседних зубов, Периодонтальная щель не определяется.

Переломы зубов.

Зубы верхней челюсти ломаются чаще, чем нижней, фронтальные зубы чаще, чем малые и большие коренные. Перелом может локализоваться в области коронки, шейки и корня. Рентгенологическое исследование необходимо для установления уровня и характера перелома корня зуба, что позволяет предопределить лечебную тактику.

Различают:

- Неполные переломы (без вскрытия пульпы) трещины эмали и дентина, краевой перелом коронки, отрыв эмали и дентина,

- Полные переломы зубов (с вскрытием пульпы)

- А) открытые при наличии изъяна коронки

- Б) закрытые – при сохранении целостности коронки это перелом корня.

Линия перелома чаще бывает поперечной, реже косой и продольной. Зуб с продольным переломом подлежит удалению, при поперечном же переломе корня в средней части и сохранении целостности сосудистонервного пучка возможно сращение.

Заживление переломов зубов. В зависимости от степени сохранности волокон периодонта возможны три типа сращения стенок альвеолы с корнем зуба: периодонтальный, периодонтально-фиброзный и остеоидный. Периодонтальный тип сращения может быть при хорошем (в достаточном количестве) сохранении волокон периодонта на корне зуба и стенке альвеолы. Он является наиболее оптимальным. На рентгенограмме прослеживается периодонтальная щель и четко определяется граница кортикальной пластинки альвеолы. Если периодонт сохранен лишь на корне или стенке альвеолы, возникает периодонтально-фиброзный тип сращения. На рентгенограмме периодонтальная щель имеет неравномерную ширину с участками полного ее отсутствия. Если периодонтальная ткань полностью отсутствует и на корне, и на стенках альвеолы, возникает остеоидный тип сращений, когда на рентгенограмме периодонтальная щель не определяется.

1. Зедгенидзе Г.А. Рентгенодиагностика заболеваний зубов и челюстей /Г.А. Зедгенидзе, Р.С. Шилова-Механик. – М.: Медгиз, 1962. – 282 с.

2. Травмы челюстно-лицевой области / Под ред. Александрова Н.М., Аржанцева П.З. – М.: Медицина, 1986. – 448 с.

3. Рабухина Н.А. Рентгенодиагностика в стоматологии / Н.А. Рабухина, А.П. Аржанцев. – М.: ООО “Мед. информ. агентство”, 1999. – 452 с.

4. Харин Б.А. Возможности ультразвуковой диагностики переломов костей у больных с посттравматическими деформациями средней зоны лицевого скелета: Автореф. дис. ... канд. мед. наук: 14.00.21 / ЦНИИ стоматологии. – М., 1997. – 21 с.

5. Хирургическая стоматология: Учебник / Под ред. Т.Г. Робустовой. – 2-е –изд., перераб. и доп. – М., Медицина, 1996.– 688 с.

6. Швырков М.Б. Неогнестрельные переломы челюстей: Руководство /М.Б.Швырков, В.В.Афанасьев, В.С.Стародубцев – М.: Медицина, 1999. – 336 с.