

Случай успешного лечения больной с аневризмой передне-мозговой-передне-соединительной артерии и менингиомой малого крыла основной кости

Выбор тактики хирургического лечения больных с разрывами артериальных аневризм головного мозга IV-V степени тяжести по Hunt-Hess [8] является сложной и до конца нерешенной проблемой сосудистой нейрохирургии. У таких больных необходимо иметь в виду наличие сосудистого спазма, его выраженность и распространенность, изменения на ЭЭГ, характер внутримозгового и внутрижелудочкового кровоизлияния, а также сроки операции (учитывая динамику развития сосудистого спазма, ишемии мозга, степень дислокации и гидроцефалии). Большинство нейрохирургов предпочитают оперировать больных с гематомами в максимально ранние сроки. При наличии выраженного сосудистого спазма и отсутствии внутричерепной гематомы наиболее целесообразной считается выжидательная тактика с последующим вмешательством после регресса спазма и ишемических проявлений. Вопрос о показаниях к ранним операциям у больных с IV-V степени тяжести с умеренным сосудистым спазмом и (или) внутримозговыми гематомами без выраженных дислокационных явлений остается спорным [1,3,4,5]. Кроме этого, успех хирургического лечения больных с данной патологией невозможен без адекватной интенсивной терапии и анестезиологического обеспечения, которые имеют существенные особенности. В последние годы все больше авторов пересматривают взгляды на предоперационное, интраоперационное и послеоперационное ведение больных. Очень важным является, особенно в случаях развития тяжелой клинической картины разрыва аневризмы, осуществлять с первых минут и часов развития адекватную и правильно подобранную комплексную консервативную (медикаментозную) терапию. Для определения комплекса консервативной терапии большое значение имеет знание патогенеза тех ишемических изменений в ткани мозга, которые развиваются в остром периоде разрыва артериальных аневризм [2,6,7].

Ниже мы приводим описание клинического наблюдения успешного лечения больной с разрывом мешотчатой аневризмы передне-мозговой-передне-соединительной (ПМ-ПС) артерии, заполняющейся справа, и менингиомой малого крыла основной кости.

Больная Б., 77 лет, поступила в нейрохирургическое отделение 9-й ГКБ 16.06.05 с диагнозом: спонтанное субарахноидальное кровоизлияние, возможно аневризматической этиологии. Из анамнеза - 15.06.05 на фоне полного благополучия развился приступ сильной головной боли с потерей сознания; бригадой скорой помощи больная была доставлена в приемное отделение 2-й ГКБ. Осмотр терапевта приемного отделения, диагноз: артериальная гипертензия 3-й степени, риск – 4. Гипертонический криз 2-го порядка от 15.06.05. средней тяжести. ИБС: стенокардия напряжения, ФК-2. Постинфарктный (1998 г.) и атеросклеротический кардиосклероз. Полная блокада правой ножки пучка Гисса, Н2А. Язвенная болезнь 12-ти перстной кишки, вне обострения. Больная госпитализирована в отделение кардиологии. 16.06.05.больной выполнена компьютерная томография головного мозга (рис. 1) – справа в базальном отделе лобной доли, кпереди от латеральной щели определяется образование овальной формы, повышенной плотности, 24x20 мм., плотность

образования 47-56Н. Плотностные характеристики вещества других отделов мозга не изменены. Срединные структуры не смещены, латеральные щели, базальные цистерны, боковые желудочки мозга, 3-й желудочек умеренно расширены, заполнены кровью. Кортикальные борозды обеих гемисфер заполнены кровью, больше справа. Заключение: массивное субарахноидальное кровоизлияние. Наиболее вероятна мешотчатая аневризма правой средней мозговой артерии. Осмотр невролога 2-й ГКБ 16.06.05. Диагноз: инфаркт мозга в правом каротидном бассейне с левосторонней пирамидной недостаточностью. Больная в экстренном порядке переведена в отделение нейрохирургии 9-й ГКБ.

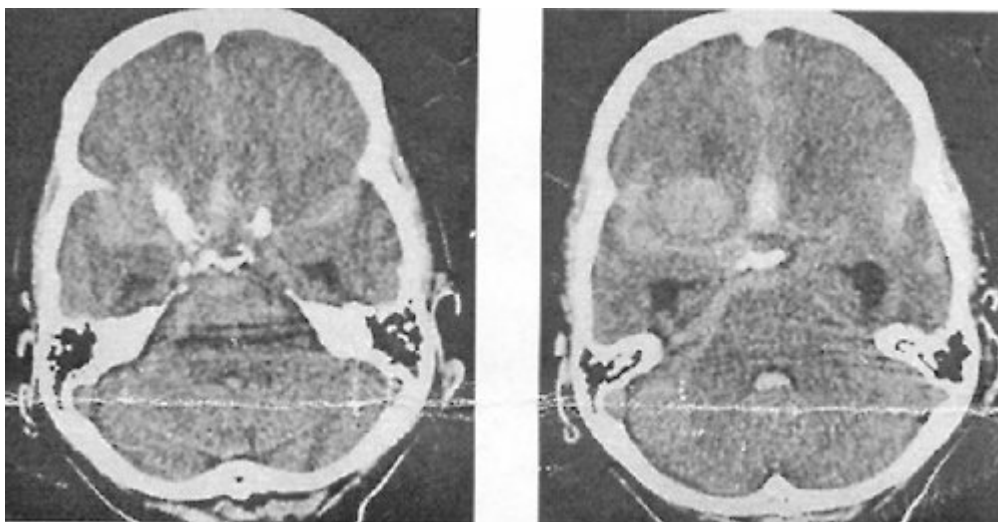


Рис.1. Компьютерная томография головного мозга больной Б. Визуализируется объемное образование правой лобно-височной области, массивное субарахноидальное кровоизлияние.

Состояние больной при поступлении тяжелое. Жалоб не предъявляет из-за тяжести состояния. Соматический статус – см. выше. В неврологическом статусе: уровень сознания – кома I, реакция на болевые раздражители вялая. Зрачки S = D. Реакция на свет вялая. Сухожильно-периостальные рефлексy S = D. Спонтанная двигательная активность низкая. Менингеальные знаки резко положительные. Степень тяжести по Hunt-Hess – IV.

17.06.05 каротидная ангиография выявила мешотчатую аневризму ПМ-ПС артерии заполняющаяся справа (рис. 2). Выполнение пробы Матаса выявило недостаточность коллатерального кровообращения.

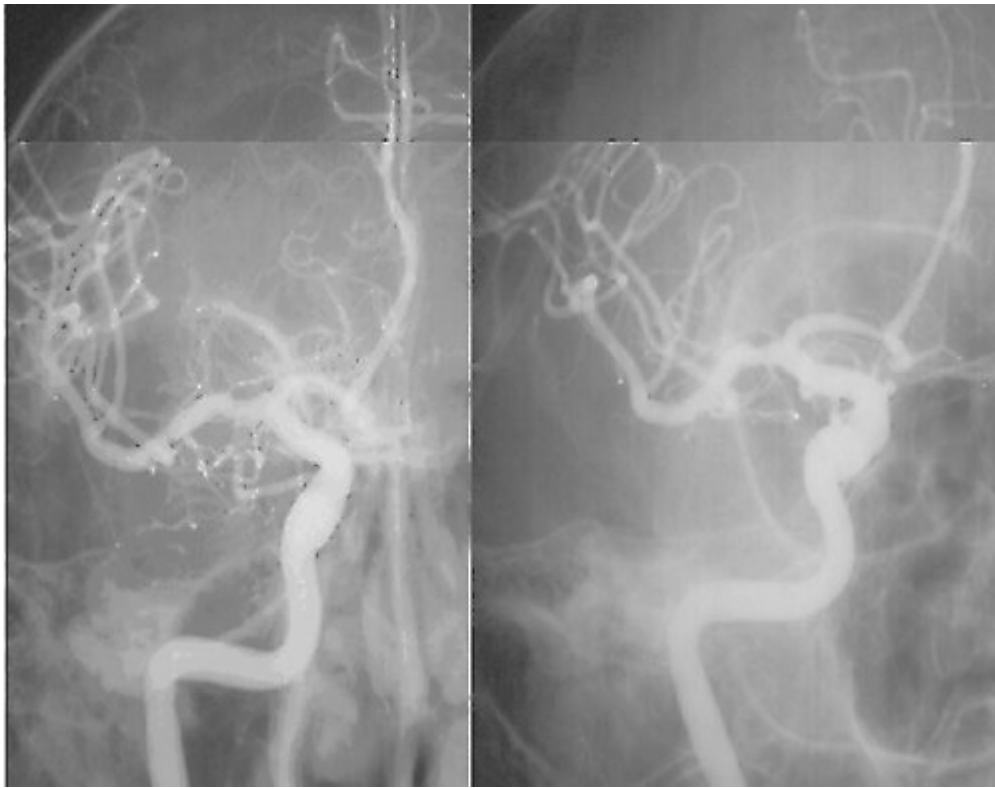

Рис.2. Каротидная ангиография больной Б. перед операцией. Визуализируется мешотчатая аневризма передне-мозговой-передне-соединительной артерии, заполняющаяся справа.

Учитывая клинические данные, данные параклинического обследования, больной выставлен диагноз: мешотчатая аневризма ПМ-ПС артерии, заполняющаяся справа, состояние после разрыва аневризмы. Объемное образование правой лобно-височной области? Однако, учитывая тяжесть состояния больной, пожилой возраст (77 лет), наличие сопутствующей патологии от оперативного вмешательства мы решили временно воздержаться. Больной назначена интенсивная инфузионная, сосудорегулирующая, дегидратационная, нейропротекторная (эмоксипин в/в капельно 2мг./ 1 кг. веса) терапия. После проведенной консервативной терапии состояние больной улучшилось. 22.06.05. больная в сознании, отвечает на вопросы, сонлива, заторможена. Зрачки S = D. Реакция на свет сохранена. Сухожильно-периостальные рефлексы S = D. Движения в конечностях сохранены. Менингеальные знаки резко положительные. Степень тяжести по Hunt-Hess – III.

23.06.05 больной в остром периоде разрыва аневризмы выполнено оперативное вмешательство. После правосторонней птериональной краниотомии, при поднятии лобной доли обнаружена опухолевая ткань плотной консистенции, серо-грязного цвета, отграниченная от мозговой ткани, исходящая из малого крыла основной кости. Ножка опухоли пересечена, опухоль удалена единым блоком, ее размер 4x3x3 см. (рис. 3) (гистологическое заключение: менингиома). При вскрытии цистерн основания отмечается массивное субарахноидальное кровоизлияние. Выделена правая внутренняя сонная артерия, обе передне-мозговые артерии на уровне A1, обнаружена мешотчатая аневризма ПМ-ПС, при попытке выделения аневризмы возникло кровотечение из места разрыва аневризмы. На обе A1 наложены временные клипсы. Выделена шейка аневризмы, ее размер около 5 мм., на шейку аневризмы наложена пружинная клипса. Размер аневризмы 0,6x1,0 см. Временная клипса снята, время стояния 7 мин. Проподимость сосудов сохранена. Операцию закончили послойным зашиванием раны, с целью декомпрессии костный лоскут удален.




Рис.3. Макропрепарат удаленной опухоли (менингиома) исходящей из малого крыла основной кости.

В послеоперационном периоде больная двое суток находилась в отделении реанимации. Утром 25.06.05 больная в сознании, активна, неврологическая симптоматика на дооперационном уровне. В послеоперационном периоде больной проводилась стандартная базисная медикаментозная терапия, включающая применение нейропротекторных препаратов. Контрольная каротидная ангиография подтвердила выключение аневризмы из кровотока (рис. 4). Контрольная компьютерная томография головного мозга (рис. 5) не выявила данных за объемное образование лобно-височной области справа и наличия ишемических очагов в бассейне правой ВСА. Больная выписана из отделения в удовлетворительном состоянии на 14-е сутки.

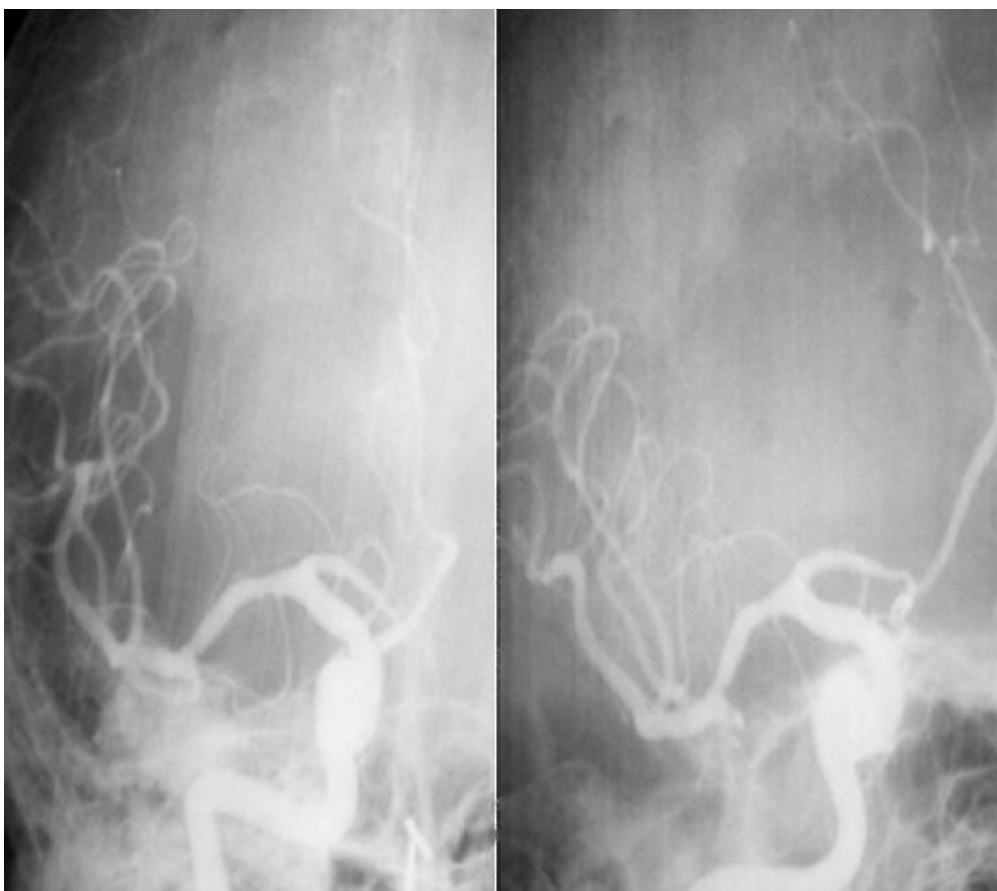

Рис.4. Контрольная каротидная ангиография больной Б. после операции. Аневризма выключена из кровотока, проходимость сосудов сохранена.

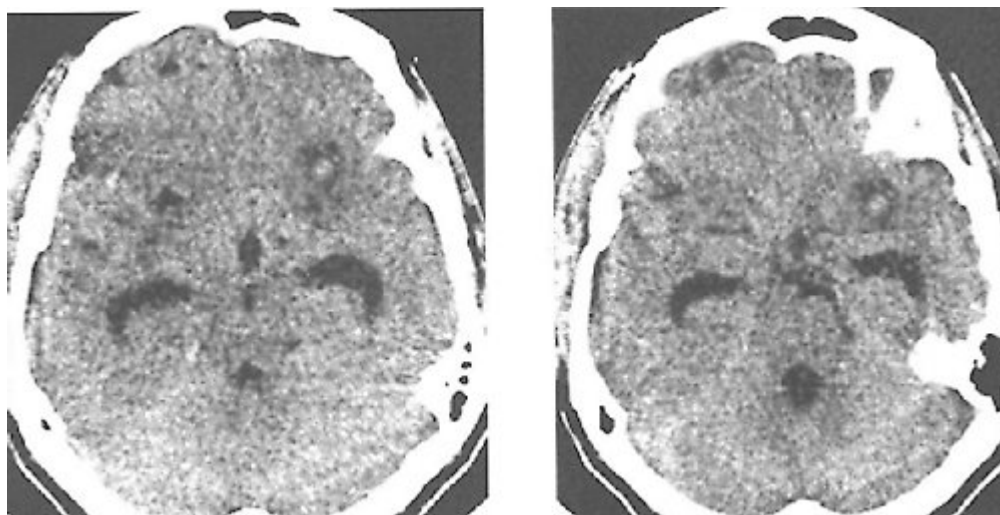


Рис.5. Контрольная компьютерная томография головного мозга больной Б. на восьмые сутки после операции. Данных за объемное образование правой лобно-височной области нет, данных за ишемический очаг в бассейне правой внутренней сонной артерии нет.

Таким образом, в нашем наблюдении у больной имела место мешотчатая аневризма ПМ-ПС артерии заполняющейся справа и менингиома малого крыла основной кости. Однако тяжелое состояние больной обусловленное разрывом аневризмы, сосудистым спазмом и ишемией мозга, пожилой возраст, сопутствующие заболевания, явились противопоказанием к выполнению неотложного оперативного вмешательства, и потребовало проведения интенсивной консервативной терапии, направленной на стабилизацию состояния больной и назначения нейропротекторной терапии. Проведенное лечение улучшило состояние больной, что позволило благополучно произвести оперативное вмешательство и избежать послеоперационных ишемических осложнений. Отсутствие церебральных ишемических нарушений в послеоперационном периоде в нашем наблюдении, по-видимому, объясняется эффектом применения фармакологической защиты мозга.

Литература

1. Злотник Э.И. Аневризмы сосудов головного мозга. – Минск, 1967. – 296 с.
2. Зозуля Ю.А., Барабой В.А., Сутковой Д.А. Свободнорадикальное окисление и антиоксидантная защита при патологии головного мозга. – «Знание-М» Москва, 2000. – С. 344.
3. Лебедев В.В., Крылов В.В., Шелковский В.Н. Клиника, диагностика и лечение внутричерепных артериальных аневризм в остром периоде кровоизлияния. – Москва, 1996.- 217 с.
4. Коновалов А.Н. Хирургическое лечение артериальных аневризм головного мозга. – М.: Медицина, 1973. – 327 с.
5. Крылов В.В., Ткачев В.В., Добровольский Г.Ф. Микрохирургия аневризм виллизиева многоугольника. – Москва, 2004.- 159 с.
6. Олешкевич Ф.В., Скороход А.А., Федулов А.С., Мойсеенок А.Г. Способ фармакологической защиты головного мозга при хирургическом лечении

артериальных аневризм // Рецензируемый научно-практический ежегодник “Достижения медицинской науки Беларуси”. Выпуск VI, Минск, 2001, стр. 120.

7. Олешкевич Ф.В., Скороход А.А. Нейропротекторная терапия и временное клипирование при хирургическом лечении артериальных аневризм, осложненных формированием внутричерепных гематом// Материалы всероссийской научно-практической конференции “Поленовские чтения”. Санкт-Петербург, апрель, 2005, стр. 175.

8. Hunt W., Hess R. Surgical risk as related to time of intervention in the repair of intracranial aneurysms // J. Neurosurg. – 1968. – Vol.28. –P.14-20.