

*В.В. Саваи,
Т.А. Летковская,
Е.Д. Черствый,
А.В. Сукало*

**Клеточные механизмы формирования
тубулоинтерстициальных изменений при первичных
гломерулопатиях**

Белорусский государственный медицинский университет

Тубулоинтерстициальные изменения являются важным признаком прогрессирования хронических заболеваний почек и включают инфильтрацию интерстиция воспалительными клетками, склероз стромы и атрофию канальцевого эпителия. Ключевую роль в развитии этого процесса играют интерстициальные миофибробласты и клетки канальцевого эпителия. Ключевые слова: хроническая болезнь почек, интерстициальный фиброз, миофибробласты, канальцевый эпителий.

Одной из основных проблем современной нефрологии является изучение механизмов прогрессирования заболеваний почек с развитием в конечном итоге хронической почечной недостаточности. Еще в 1968 году Risdon R.A. и сотр. впервые показали, что снижение уровня клубочковой фильтрации коррелирует главным образом со степенью тубулоинтерстициальных, а не клубочковых повреждений, и большинство изменений, определяющих исход заболеваний почек, происходит именно в почечном интерстиции [16,20,22]. Позже несколькими исследователями с использованием многофакторного анализа при изучении различных экспериментальных моделей тубулоинтерстициального фиброза (ТИФ) было доказано, что именно выраженность диффузных тубулоинтерстициальных изменений (ТИИ) определяет резистентность к патогенетической терапии и ускоренное прогрессирование почечной недостаточности как при гломерулопатиях, так и при интерстициальных болезнях почек [6,17].

Морфологические изменения тубулоинтерстициальной ткани при гломерулопатиях представляют собой различной степени повреждения эпителия, базальной мембраны канальцев, кровеносных и лимфатических сосудов и изменений в почечном интерстиции в виде клеточных инфильтратов и склероза (рис. 1) [2,10,11].

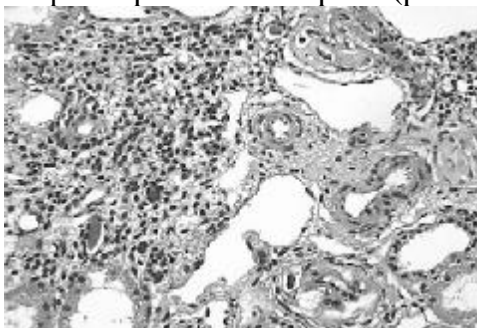


Рис. 1. Тубулоинтерстициальные изменения почек при гломерулопатиях, представленные вос-палительной инфильтрацией и склерозом стромы. Гематоксилин и эозин, x40.

Современные подходы к изучению патогенеза изменений тубулоинтерстициальной ткани основаны на представлениях о тубулоинтерстициальном повреждении как процессе, который можно условно разделить на три взаимосвязанных этапа [10,25]:

I. Индукция фиброгенеза:

II. Воспалительный матричный синтез:

III. Поствоспалительный матричный синтез:

Каждый из этих этапов тубулоинтерстициального повреждения является результатом сложных межклеточных взаимодействий, осуществляемых большим числом vasoактивных, про-и противовоспалительных цитокинов и факторов роста (рис. 2) [15].

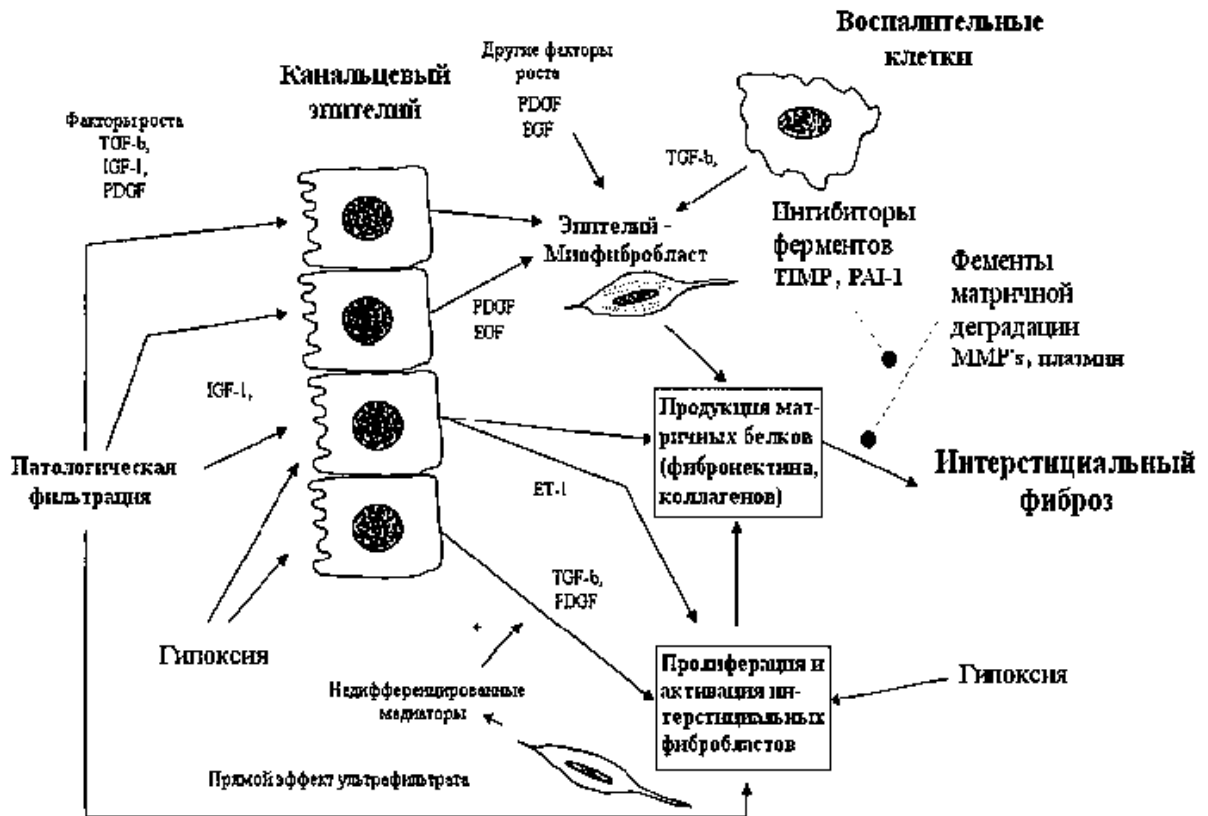


Рис. 2. Возможный вариант межклеточных взаимодействий при формировании тубулоинтерстициального фиброза. (L.K Kairaitis, D.C. Harris Nephrology, 2001; 6, 198 – 207).

Первой фазой почечного фиброгенеза является интерстициальное воспаление, характеризующееся миграцией мононуклеарных клеток с формированием инфильтрата [10].

Существенное влияние на миграцию воспалительных клеток в интерстиций вносят молекулы межклеточной адгезии (ICAM-1 и ICAM-2) и сосудистые молекулы межклеточной адгезии (VCAM-1), принадлежащие к суперсемейству иммуноглобулинов. В норме ICAM-2, VCAM-1

распределяются только на эндотелиальных клетках, ICAM-1 – на эндотелиальных, эпителиальных клетках, активированных моноцитах и Т-лимфоцитах. Рецепторами для ICAM-1, ICAM-2 являются лимфоцитассоциированный антиген-1 (LFA-1) и макрофагальный антиген-1 (MAC-1) [4].

Взаимодействия ICAM-1/MAC-1, ICAM-1/LFA-1 стимулируют развитие мононуклеарной инфильтрации стромы с последующей стимуляцией пролиферации моноцитов/макрофагов. Выраженная гломерулярная экспрессия ICAM-1 на мезангиальных, эндотелиальных клетках и её тесная связь с инфильтрацией моноцитами, лимфоцитами как клубочка почки, так и интерстициального пространства была продемонстрирована в некоторых экспериментальных моделях нефритов (анти-ГБМ-гломерулонефрит, анти-Thy-нефропатии, IgA-нефропатии, липид-индуцированного гломерулярного повреждения) [12,14,19,21].

Интерстициальный инфильтрат, представленный моноцитами или макрофагами и лимфоцитами, в основном Т-лимфоцитами, обнаруживают при всех формах первичных и вторичных гломерулярных заболеваний. Лишь небольшое количество макрофагов в интерстициальном инфильтрате может происходить из резидентных макрофагов вследствие их пролиферации *in situ*, подавляющее же большинство клеток мигрирует в интерстициальное пространство из перитубулярных капилляров [6]. При этом эндотелий перитубулярных капилляров играет важную роль в процессе формирования интерстициального инфильтрата. В очаге воспаления макрофаги являются ключевыми клетками дальнейшего повреждения через генерацию большого количества кислородных радикалов и липидных медиаторов, вызывающих локальное повреждение, главным образом благодаря тому, что служат источником цитокинов и факторов роста: интерлейкина-1 β (ИЛ-1 β), фактора некроза опухоли- α (ФНО- α), трансформирующего фактора роста- β (ТФР- β), фактора роста фибробластов (ФРФ), эпителиального фактора роста (ЭФР) и тромбоцитарного фактора роста (ТцФР) [1,9].

Под влиянием таких медиаторов, как ТФР- β , ТцФР происходит привлечение в интерстициальную ткань фибробластов. Эти клетки, достигнув места воспаления, пролиферируют, секретируют экстрацеллюлярные матричные белки и могут изменить свой фенотип (подобно миофибробластам), что также происходит под влияние цитокинов (ТФР- β , GM-CSF) [11]. Активация фибробластов обусловлена стимуляцией факторами роста, направленными межклеточными контактами, экстрацеллюлярным матриксом через интегрины, влиянием окружающих условий, таких как гипоксия, гипогликемия или гиперлипидемия. Активированные фибробласты отличаются высокой пролиферативной и синтетической активностью, для них также характерно усиление экспрессии ингибиторов протеаз, предотвращающих разрушение матричных белков [3,11].

Определенный вклад в накопление матрикса вносят также интерстициальные макрофаги, составляющие основу воспалительной интерстициальной инфильтрации. Макрофаги синтезируют коллаген-1 и фибронектин, большое

количество хемоаттрактантов и адгезивных молекул, стимулирующих дальнейшую миграцию в почечный интерстиций циркулирующих моноцитов.

Важную роль в процессе фиброзирования придают нарушению метаболизма фибронектина. Этот адгезивный гликопротеин формирует основу для накопления других белков: он также функционирует как хемоаттрактант для фибробластов. Кроме того, фибронектин является лигандом для адгезивных молекул – интегринов, принимающих участие в процессах миграции и локального взаимодействия клеток друг с другом и окружающим матриксом. По данным Vleming L.J. и сопр. (1997) среди компонентов экстрацеллюлярного матрикса именно депозиция фибронектина в почечной ткани коррелирует с тяжестью структурных повреждений и выраженностью почечной недостаточности [2,26].

Одну из ключевых ролей в развитии интерстициальных изменений играет канальцевый эпителий. Его роль в формировании ТИИ обусловлена несколькими механизмами. С одной стороны, цитокины, продуцируемые клетками, инфильтрирующими почечные клубочки, способны диффундировать в тубулоинтерстициальное пространство, где активируют синтез тубулярными клетками хемокинов, вызывающих клеточную воспалительную реакцию в интерстиции [7]. С другой стороны, повышенная продукция цитокинов, секретлируемых эпителиальными клетками канальцев играет важную роль в процессах повреждения клубочков [3]. Увеличение канальцевой экспрессии молекул адгезии, таких как межклеточные молекулы адгезии (ICAM-1) и сосудистых молекул адгезии (VCAM-1), также как и антигенов главного комплекса гистосовместимости (МНС) 2-ого класса, в сочетании с костимулирующими молекулами может приводить к дополнительным эффектам [9]. Однако эпителиальные клетки не только опосредуют интерстициальное воспаление, но также стимулируют секрецию интерстициальными фибробластами таких цитокинов как тромбоцитарный фактор роста (PDGF), фактор роста фибробластов (FGF-2) и трансформирующий фактор роста (TGF- β 1). Кроме того, канальцевые эпителиальные клетки имеют возможность принимать участие в синтезе экстрацеллюлярного матрикса как напрямую, так и в результате эпителиально-мезенхимальной трансформации (ЭМТ) [15,24].

В процессе ЭМТ канальцевые эпителиальные клетки теряют апикально-базальную полярность, начинают экспрессировать мезенхимальные маркеры, такие как виментин и фибробластно-специфический белок, и снижают экспрессию эпителиальных маркеров: цитокератина, E-кадгерина и др. В экспериментальных исследованиях установлено, что контакт канальцевых клеток с базальной мембраной оказывает стабилизирующее действие на эпителиальный фенотип. Напротив, разрыв коллагена IV типа – главного компонента тубулярной базальной мембраны – стимулирует эпителиально-мезенхимальную трансформацию [15,23]. Клетки, трансформированные в фибротические, приобретают значительную миграционную и пролиферативную активность.

Проксимальные тубулярные клетки секретируют множество медиаторов, среди которых интерлейкины-6, 8, тромбоцитарный фактор роста, эндотелины-1,3, C3, C4 фрагменты комплемента, компоненты ренин-ангиотензиновой системы (РАС), фактор некроза опухоли-а (ФНО-а), ТФР-б, MCP-1, RANTES [5,8]. В настоящее время многими исследователями придается большое значение продуцируемому под действием интерлейкина-1 и ФНО-а моноцитарному хемоаттрактантному протеину-1 (MCP-1), наиболее специфичному в отношении моноцитов [8,24]. В экспериментальных и клинических условиях обнаружен повышенный уровень MCP-1 в плазме крови и моче в моделях и у больных с выраженными изменениями тубулоинтерстициальной ткани [13]. Учитывая, что моноциты\макрофаги являются основным компонентом инфильтратов почечного интерстиция, можно предположить, что MCP-1 играет ключевую роль в патогенезе тубулоинтерстициального повреждения.

Важнейшим эффектом цитокинов и факторов роста является реализация критического события второго этапа тубулоинтерстициального повреждения – увеличения числа и активацию главных клеток фиброгенеза – фибробластов, которые в здоровых почках находятся в покоящемся состоянии и отвечают за поддержание экстрацеллюлярно-матриксного гомеостаза [10,11]. На этапе поствоспалительного синтеза матрикса на фоне уменьшения степени интерстициальной клеточной инфильтрации фибробласты остаются активированными, и экстрацеллюлярно-матриксный компонент откладывается постоянно в увеличивающемся количестве, что ведет к нарушению органных функций и деструкции органной архитектуры [11].

Указанные механизмы поражения ткани почки имеют место как в начале развития тубулоинтерстициальных изменений, так и в последующем, усугубляясь по мере формирования интерстициального фиброза, приводя, в конечном счете, к атрофии канальцевого эпителия и развитию почечной недостаточности. Клеточно-молекулярные механизмы фиброзной трансформации тубулоинтерстициальной ткани широко изучаются во всем мире, но многие вопросы до сих пор остаются не решенными.

Литература

1. Вашурина, Т.В., Сергеева, Т.В. Цитокины и адгезивные молекулы в патогенезе хронического гломерулонефрита. // Нефрология и диализ. – 2002. – Том 4. – №3. – С. 171-181.
2. Козловская, Л.В., Бобкова, И.Н., Варшавский В.А. и др. Фибронектин мочи как показатель процессов фиброобразования в почках при нефрите. // Терапевтический архив. – 1999. – №6. – С. 34-38.
3. Команденко, М.С, Шостка, Г.Д. Основные механизмы развития тубулоинтерстициальных повреждений при болезнях почек. // Нефрология. – 2000. – №1. – С. 10-16.
4. Пальцев, М.А., Иванов, А.А. Межклеточные взаимодействия. – М. – 1995. – С. 26.

5. Ратнер, М. Я. Современные представления о значении медиаторов в патогенезе фиброза почечного интерстиция. // Терапевтический архив. – 1997. – №12. – С. 87-88.
6. Чеботарева, Н.В., Бобкова, И.Н., Козловская, Л.В. Молекулярные механизмы интерстициального фиброза при прогрессирующих заболеваниях почек. // Нефрология и диализ. – 2006. – №1. – С. 26-35
7. Тареева, И.Е, ред. Нефрология. Руководство для врачей. – М. – 2000. – С. 228-231.
8. Burton, C.Y., Walls, Y. Proximal tubular cell, proteinuria and tubulointerstitial scarring. // Nephron. – 1994. – Vol. 68. – P. 287-293.
9. Burton, C.Y., Walls, Y. Interstitial inflammation and scarring: messages from the proximal tubular cell. // Nephrol Dial Transplant. – 1996. – Vol. 11. – P. 1505-1508.
10. D'Amico, G, Ferrario, F, Rastaldi, MP. Tubulointerstitial damage in glomerular diseases: its role in the progression of renal damage. // Am J Kidney Dis. – 1995. – Vol. 26. – P. 124-132.
11. Fine, L.G, Ong, A.C.M., Norman, J.T. Mechanisms of tubulointerstitial injury in progressive renal diseases. // Eur J Clin Invest. – 1993. – Vol. 23. – P. 259-265.
12. Fujinaka, H., Yamamoto, T., Feng, L. et al. Crucial role of CD8-positive lymphocytes in glomerular expression of ICAM-1 and cytokines in crescentic glomerulonephritis of WKY rats. // J Immunol. – 1997. – Vol. 158. – P. 4978-4983.
13. Grandaliann, G., Gesualdo, L., Ranieri, E. et al. Monocyte chemotactic peptide1 expression in acute and chronic human nephritides: a pathogenic role in interstitial monocytes recruitment. // J Am Soc Nephrol. – 1996. – Vol. 7. – P. 906-913.
14. Hill, PA, Lan, HY, Atkins, RC. et al. The ICAM-1/LFA-1 interaction in glomerular leukocytic accumulation in anti-GBM glomerulonephritis. // Kidney Int. – 1994. – Vol. 45. – P.700-708.
15. Kairaitis, L.K., Harris, D.C. Tubular-interstitial interactions in proteinuric renal diseases. // Nephrology. – 2001. – Vol. 6. – P. 198-207.
16. Lemley, KV, Kriz, W. Anatomy of the renal interstitium. //Kidney International. – 1991. – Vol. 39 – P. 370 — 381.
17. Mackensen-Haen, S, Bohie, A, Christensen, J et al. The consequences for renal function of widening of the interstitium and changes in the tubular epithelium of the renal cortex and outer medulla in various renal diseases // Clin Nephrol. – 1992. – Vol. 37. – P. 70-77.
18. Meerschaert, J., Furie, M.B. The adhesion molecules used by monocytes for migration across endothelium include CD11a/CD18, CD11b/CD18 and VLA-4 on monocytes and ICAM-1, VCAM-1, and other ligands on endothelium. // J Immunol. – 1995. – Vol. 154. – P. 4099-4112.
19. Mulligan, M.S., Johnson, K.J., Todd, R.F. et al. Requirements for leukocyte adhesion molecules in nephrotoxic nephritis. // J Clin Invest. – 1993. – Vol. 91. – P. 577-587.

20. Risdon, RA, Sloper, JC, de Vardener, HE. Relationship between renal function and histologic changes found in renal biopsy specimens from patients with persistent glomerulonephritis. // *Lancet*. – 1968. – Vol. 2. – P. 363-366.
21. Roy Chaudhury, P., Wu, B., Mc Donald, S. et al. Phenotypic analysis of the glomerular and periglomerular mononuclear cell infiltrates in the Thy 1.1 model of glomerulonephritis. // *Lab Invest*. – 1995. – Vol. 72. – P. 524-531.
22. Schainuck, LI, Stricker, GE, Cutler, RE, Benditt, EP. Structural-functional correlations in renal disease. // *Hum Pathol*. – 1970. – Vol. 1. – P. 631-641.
23. Strutz, F., Muller, G.A. Transdifferentiation comes of age. // *Nephrology, Dialysis, Transplantation*. – 2000. – Vol. 15. – P. 1729-1731.
24. Strutz, F., Okada, H., Neilson, E.G. The role of the tubular epithelial cell in renal fibrogenesis. // *Clin Exp Nephrol*. – 2001. – Vol. 5. – P. 62 – 74.
25. Strutz, F., Neilson, E.G. New insights into mechanisms of fibrosis in immune injury. // *Springer Seminars in Immunopathology*. – 2003. – Vol. 24. – № 4. – P. 459-476.
26. Vleming, LJ, Baelde, JJ, Westendorp, RGJ et al. The glomerular deposition of PAS positive material correlates with renal function in human kidney disease. // *Clin Nephrol*. – 1997. – Vol. 47. – P. 158-167.