

ЭФФЕКТИВНОСТЬ ВАКУУМНОЙ ТЕРАПИИ В ЭТАПНОМ ЛЕЧЕНИИ ХРОНИЧЕСКИХ ЭМПИЕМ ПЛЕВРЫ

УО «Белорусский государственный медицинский университет»¹,
УЗ «10-я городская клиническая больница» г. Минска²

В работе проведен анализ непосредственных результатов применения вакуумной терапии в этапном лечении 11 пациентов с клинико-рентгенологическими признаками хронической эмпиемы плевры. Установлено, что вакуумная терапия является безопасной и эффективной технологией в этапном лечении хронической эмпиемы плевры различной этиологии, которая позволяет у 40 % пациентов достигнуть облитерации полости эмпиемы, у 42,9 % перевести открытую эмпиему в закрытую, у 60 % уменьшить объем полости эмпиемы с $258,6 \pm 172,3$ до $60 \pm 24,3$ мл, достигнуть ее абацилярности и провести заключительную торакомиопластику.

Ключевые слова: эмпиема плевры, терапия ран отрицательным давлением, вакуум-ассистированная терапия; торакостомия.

**A. A. Tatur, M. A. Kuptel, A. I. Protasevich,
A. I. Ross, A. V. Plandovsky**

EFFECTIVENESS OF VACUUM THERAPY FOR STAGED TREATMENT OF CHRONIC THORACIS EMPYEMA

We analyzed short-term results of vacuum-assisted closure therapy in staged treatment for 11 patients with chronic thoracis empyema. It was established that vacuum-assisted closure therapy was safe and effective in step-by-step treatment of chronic thoracis empyema of various etiology. Use of this technology has led to obliteration of the empyema cavity in 40 % of cases, occluding of bronchial fistula in 42,9 %. It also has resulted in decreasing volume of empyema from $258,6 \pm 172,3$ ml to $60 \pm 24,3$ ml and sterility of the cavity. All that made it possible to perform final thoracomyoplasty.

Key words: pleural empyema, negative pressure wound therapy, Vacuum-assisted closure therapy, thoracostomy.

Повышение эффективности лечения пациентов с эмпиемами плевры (ЭП) продолжает оставаться актуальной проблемой современной медицины. ЭП может осложнять течение пневмоний различного генеза, тяжелых повреждений груди, гнойного медиастинита и перитонита, оперативных вмешательств на органах грудной клетки (ОГК). Развитие ЭП представляет собой прогрессирующий воспалительный плевральный процесс, который включает последовательные стадии экссудативного (1 ст.)

и гнойно-фибринозного плеврита (2 ст.) с исходом последнего у 8,2 до 26 % пациентов в стадию организации (3 ст.). ЭП 1–2 стадий входит в традиционное понятие «острой эмпиемы плевры» (ОЭП), а 3-й стадии – хронической (ХЭП). С целью своевременной диагностики и стадирования ЭП применяются лучевые и эндоскопические методы визуализации, биохимическое и бактериологическое исследования плеврального аспирата. Лечебная программа при ЭП 2-й ст. включает активное дренирование гнойной

полости, этиотропную АБТ и персонифицированную коррекцию нарушений гомеостаза с определением индивидуальных показаний к лечебной вентероскопии (ВТС) или продолжению дренирующего вмешательства [2, 4]. У ослабленных пациентов с выраженной эндогенной интоксикацией, сепсисом, наличием тяжелой сопутствующей патологии с операционным риском по шкале ASA 4–5 и индексом Карновского менее 50 % применяется продленное активное или пассивное дренирование гнойной полости, которое в сроки свыше 7–8 недель сопровождается организацией воспалительного процесса с развитием париетально-висцерального фиброза с невозможностью реэкспансии легкого. Развитию хронизации ЭП способствуют функционирующие бронхоплевральные свищи, очаги гнойной деструкции в легких и ребрах, первичный и вторичный иммунодефицит, комбинированное лечение онкологических процессов, сахарный диабет и др. Классические подходы к лечению пациентов с ХЭП включают выполнение, как одноэтапных травматичных торакотомных или ВТС-декортикаций легкого и плеврэктомий, так и этапного лечения с выполнением торакостомии с тампонадой гнойной полости, которая длительна по времени вследствие ее реинфицирования. Крайне травматичные способы торакопластики сегодня при ХЭП применяются крайне редко и предпочтение отдается выполнению торакотомии и (или) торакотомии, одноэтапное применение которых, как правило, ограничено недостаточной санацией и большими размерами полости эмпиемы [4]. С 90-х годов прошлого столетия вакуумная терапия местным отрицательным давлением («negative pressure wound therapy» – «терапия ран отрицательным давлением»; «vacuum assisted closure» – «VAC-терапия» – «вакуум-ассистированная терапия») успешно применяется в лечении гнойно-некротических процессов различной этиологии и локализации, включая послеоперационные гнойные стерномедиастениты [2]. Сегодня установлено ее положительное влияние на течение всех фаз раневого процесса за счет усиления локального кровообращения, уменьшения отека и инфильтрации, снижения уровня микробной обсемененности и, как следствие, - сокращения площади раневой поверхности, снижения частоты осложнений и летальности [3, 6]. Первое успешное применение вакуумной терапии у пациентов с послеоперационной ЭП с введением через торакостому в полость эмпиемы пенополиуретановой губки и дренажной трубки, подключенной к источнику вакуума, было описано К. А. Varker и Т. Ng в 2006 году [14]. В настоящее время показания к ее применению, подходы к методике выполнения и оценке эффектив-

ности пока неоднозначны и требуют дальнейшего изучения [1, 5, 7–9].

Цель работы – оценка непосредственных результатов применения VAC-терапии в этапном лечении пациентов с ХЭП различного генеза.

Материал и методы. В республиканском Центре торакальной хирургии (РЦТХ) на базе гнойного торакального отделения УЗ «10-й ГКБ» г. Минска в период с января 2014 г. по июнь 2019 г. находилось на лечении 342 пациента с ЭП различного генеза, из которых клиничко-КТ-рентгенологически у 51 имелись признаки хронизации (14,9 %). VAC-терапия в этапном лечении ХЭП нами использована у 11 пациентов (21,6 %). Ретроспективно проанализированы пол и возраст пациентов, причины развития ОЭП и факторы, способствовавшие их хронизации, длительность предшествовавшего VAC-терапии дренирования плевральной полости, продолжительность VAC-терапии, результаты бактериологического исследования раневого отделяемого, выбор способа заключительной ТМП, общая длительность лечения, частота и характер осложнений, послеоперационная летальность.

Результаты и обсуждение. С ноября 2014 г. VAC-терапия в комплексном лечении ХЭП нами была применена у 11 пациентов с ХЭП, среди которых было 10 мужчин и 1 женщина. Средний возраст пациентов составил $54 \pm 12,1$ года. ХЭП парали или метапневмонической этиологии была у 3 пациентов (27,3 %), как осложнение бактериальной деструкции легких с развитием пиопневмоторакса – у 2 (18,2 %), тяжелой закрытой травмы груди – у 2 (18,2 %). Послеоперационная постлобэктомическая ХЭП была у 3 пациентов, постпневмонэктомическая – у 1 (36,3 %). Медиана длительности течения ЭП до госпитализации в РЦТХ составила 32 дня (7; 69). 4 пациента с послеоперационной и 1 с посттравматической ЭП были переведены из различных учреждений здравоохранения уже с признаками хронизации процесса (45,5 %). У 6 пациентов с ЭП 2 ст. (54,5 %) при поступлении в РЦТХ имелась выраженная эндогенная интоксикация (100 %), множественные бронхиальные свищи (100 %), сепсис (50 %) на фоне сахарного диабета с клиничко-метаболической декомпенсацией (2), ИБС и артериальной гипертензии (4), сложных нарушений сердечного ритма (3), обширных пролежней (2), выраженной кахексии (2), рубцового постинтубационного стеноза трахеи (1), цирроза печени с портальной гипертензией (1). Именно функциональная неоперабельность пациентов вследствие тяжести их общего состояния обусловила длительность дренирования полости эмпиемы на фоне интенсивной посиндромной медикаментозной терапии. Пра-

восторонняя ХЭП была у 8 пациентов (72,7 %), левосторонняя – у 3 (27,3 %). Преваляровали пациенты с ограниченной ХЭП (91 %), из которых у 5 эмпиема была костоидиафрагмальной, у 4 – паракостальной, у 1 – апикально-паракостальной. Постпневмонэктомическая ХЭП без признаков несостоятельности культи бронха была у 1 пациента (9 %). Преваляровали пациенты с открытой ХЭП – 7 (63,6 %) с наличием одиночных (42,9 %) или множественных (57,1 %) бронхоплевральных фистул. Закрытая ХЭП была у 4 пациентов (36,4 %). Медиана индекса тяжести состояния пациентов по шкале Карновского составила 66 % (20; 70 %). Операционный риск по шкале ASA II ст. был у 3 пациентов, III ст. – у 6, IV ст. – у 2. Микробный пейзаж включал в себя, как грамм-положительные микроорганизмы (*Staph. haemolyticus*, *Staph. Aureus*), чувствительные к тейкопланину, линезолиду, ванкомицину, карбапенемам, так и грамм-отрицательные (*Acinetobacter baumannii*, *Proteus mirabilis*, *Klebsiella pneumoniae*, *Morganella moranii*, *Pseudomonas aeruginosa*) с чувствительностью к колистину, цефосольбактаму, дорипинему, амикацину и цефипиму. АБТ в процессе лечения коррегирировалась с учетом динамики бактериограмм. Медиана длительности активного дренирования и санации ЭП растворами антисептиков в сочетании с медикаментозным лечением до решения вопроса о применении VAC-терапии составила 152 дня (2; 234), а объема эмпиемной полости – 200 мл (50; 500). Выбор операционного доступа определяли индивидуально с учетом данных КТ ОГК. Торакостому формировали под эндотрахеальным наркозом в нижнем полюсе полости путем резекции 4–6 см одного (27,3 %), двух (63,6 %) или трех (9,1 %) смежных ребер с укрытием их концов межреберными мышцами. После ревизии полости эмпиемы проводили ее дебридмент с максимальным иссечением париетальной фиброзной шварты по периметру стомы. Торакостому формировали путем сшивания краев кожных лоскутов с париетальной плеврой. У 7 пациентов с бронхо-плевральными фистулами проводили их герметизацию П-образными швами и пластиной «Тахакомба». Далее заполняли полость эмпиемы индивидуально отмоделированной стерильной пенополиуретановой губкой, пропитанной 30 % раствором антисептика йодискина (повидонайода), который обладает антимикробной активностью в отношении грам-положительных и грам-отрицательных бактерий, включая нозокомиальную флору. Через губку проводили дренажную трубку с боковыми перфорационными отверстиями, которую выводили на кожу через контрапертуру. После герметизации торакостомы операционной пленкой систему подсоединяли к источнику отрицательного

давления. Рекомендуемые начальные величины давления варьируют от –50–75 мм Hg при ограниченных ЭП до –25–50 мм Hg при постпневмонэктомических с последующим индивидуальным их уменьшением до –125–150 мм Hg [5, 8]. Так, у пациента П. с эмпиемой остаточной полости после пневмонэктомии мы применили начальное отрицательное давление –25 ммHg, которое в течение 3 замен систем без каких-либо побочных эффектов снизили до –150 ммHg. У пациентов с ограниченными ХЭП применяли начальное давление –75–100 ммHg с его последующим снижением до –150 мм Hg. Рекомендуемые интервалы замены VAC-систем неоднозначны и варьируют от 2–5 до 3–5 и более суток, а количество их замен – от 2 до 14 [5, 7, 8]. Две первые смены систем вакуумирования ввиду их болезненности целесообразно проводить в условиях операционной под внутривенной анестезией с интервалом 2–3 суток, а последующие – в перевязочном кабинете каждые 3–5 дней. Медиана длительности VAC-терапии составила 58 суток (28; 91), а послеоперационной этиотропной АБТ – 10 суток (7; 14). Длительность VAC-терапии у пациентов с закрытой и открытой ХЭП не отличалась и составила, соответственно, $59,7 \pm 14,56$ и $55,4 \pm 23,2$ суток. Осложнений, связанных с применением VAC-терапии в приведенные сроки нами не отмечено. По данным [4, 7] медиана длительности торакостомии без применения VAC-терапии («open window thoracostomy») варьирует от 128 до 454 суток, 30-суточная летальность – от 5 % до 15 %, частота закрытия торакостомы – от 22 % до 83 % с развитием рецидивов эмпиемы от 6 % до 50 %. Показательно, что если средняя длительность торакостомии с использованием VAC-терапии при постпневмонэктомических ЭП составила 39 ± 17 дней, то без ее применения – 933 ± 142 дня [9]. VAC-терапия длительностью $55 \pm 12,8$ дней позволила нам у 3 пациентов с открытой ХЭП достигнуть облитерации бронхиальных свищей (27,3 %). В результате VAC-терапии длительностью $54 \pm 18,5$ суток полость эмпиемы у 3 пациентов облитерировалась, а у 7 в течение $58,7 \pm 21,7$ суток ее объем уменьшился в 4,3 раза с $258,6 \pm 172,3$ мл до $60 \pm 24,3$ мл, что позволило им на заключительном этапе лечения успешно выполнить ТМП.

Приводим клиническое наблюдение пациента Т., 52 лет, который 16.11.2018 г. был госпитализирован в РЦТХ с жалобами на боль в правой половине грудной клетки, гнойное отделяемое из послеоперационной раны, повышение температуры тела с ознобами. 01.10.2018 г. в одном из онкостационаров ему по поводу плоскоклеточного рака верхней доли правого легкого ($T_3N_0M_0$) была выполнено

оперативное вмешательство в объеме верхней лобэктомии, которое осложнилось развитием послеоперационный ЭП и нагноением торакотомной раны. После дренирования раны тампонами и полости эмпиемы по Бюлау 14.11.2018 г. на 43 сутки после операции пациент был выписан на амбулаторное лечение, а через 2 суток был госпитализирован в гнойное торакальное отделение. Состояние пациента при поступлении средней степени тяжести, температура тела 38,0 °С. Имелось нагноение торакотомной раны, сообщающейся с полостью эмпиемы, откуда при дыхании и кашле поступал сливкообразный гной и воздух. При разведении краев раны визуализировались устья бронхиальных свищей средней доли легкого, дренажная трубка и участки 4 и 5 ребер с признаками деструкции (рис. 1, а). При КТ ОГК (рис. 1, б, в) выявлена полость апикально-паракостальной ЭП неправильной формы с плотными фиброзными стенками, дислокация органов средостения вправо, ателектаз средней и гиповентиляция нижней долей правого легкого. При КТ и видеобронхоскопии признаки несостоятельности культи правого верхнедолевого бронха отсутствуют. Из отделяемого из полости ХЭП высеяна *Klebsiella pneumoniae* 10⁶ КОЕ/мл, чувствительная к имициному, цефосульбактаму и пиробактаму. После перехода с эмпирической АБТ (моксифлоксацин) на этиотропную (цефосульбактам), ежедневных санаций полости эмпиемы растворами антисептиков и дебридмента торакотомной раны состояние пациента значительно улучшилось (индекс Карновского – 70 %, риск анестезии – ASA III), однако ее объем оставался большим (500 мл), функционировали множественные бронхиальные свищи и прогрессировала деструкция 4, 5 ребер.

06.12.2019 г. пациенту под эндотрахеальным наркозом двумя окаймляющими послеоперационный рубец разрезами от средней ключичной до задней подмышечной линии рассечены мягкие ткани

с мобилизацией кожно-подкожно-фасциальных лоскутов. После поднадкостничной резекции деструктивно измененных участков 4–5 ребер и 6 см 3 ребра в проекции полости эмпиемы была максимально иссечена париетальная шварты ее мешка и сформирована широкая торакостомы. (рис. 2, а) с герметизацией видимых устьев бронхиальных свищей П-образными швами и пластиной «Тахакомба». Полость эмпиемы заполнена смоченной раствором йодискина пенополиуретановой губкой, на которую уложена перфорированная дренажная трубка (30 F), а поверх него – второй слой губки до уровня кожи, после чего торакостомы герметизирована операционной пленкой (рис. 2, б). В результате вакуумной терапии (–125 мм Hg) в течение 42 суток с 9 заменами систем вакуумирования с интервалом 4–5 дней дефект грудной стенки заполнился грануляционной тканью, облитерировались 2 из 4 бронхоплевральных свищей, достигнута абацилярность полости эмпиемы, объем которой уменьшился с 500 до 50 мл (рис. 2, в). 31.01.19 г. выполнена миопластика полости эмпиемы васкуляризированным лоскутом большой грудной мышцы (БГМ), а дефекта грудной стенки и устьев 2 бронхиальных свищей – расщепленным лоскутом широчайшей мышцы спины (ШМС) (рис. 2, г). Дренажи удалены на 3 и 5 сутки после операции, рана зажила первичным натяжением и пациент на 14 сутки после ТМП и на 56 сутки после госпитализации выписан на амбулаторное лечение.

При обследовании через 1,5 месяца после проведения ТМП пациент жалоб не предъявлял. При контрольной КТ ОГК (рис. 3, а, б, в) нижняя и средние доли легкого расправлены, компенсаторная дислокация средостения вправо, в зоне ТМП – гомогенное затемнение, признаки рецидива ЭП отсутствуют. Приведенное наблюдение демонстрирует высокую эффективность VAC-терапии у пациента с постлобэктомической открытой ХЭП с остеомиелитом

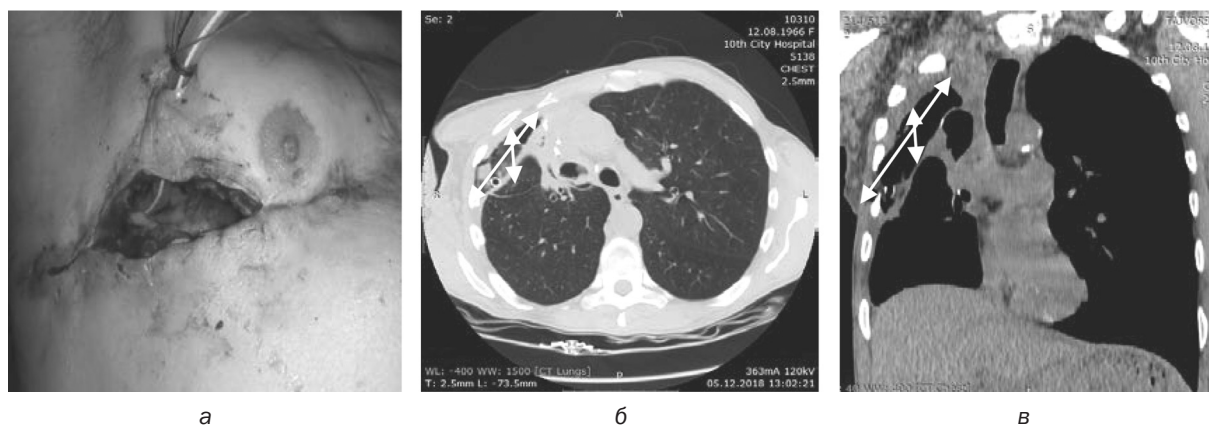
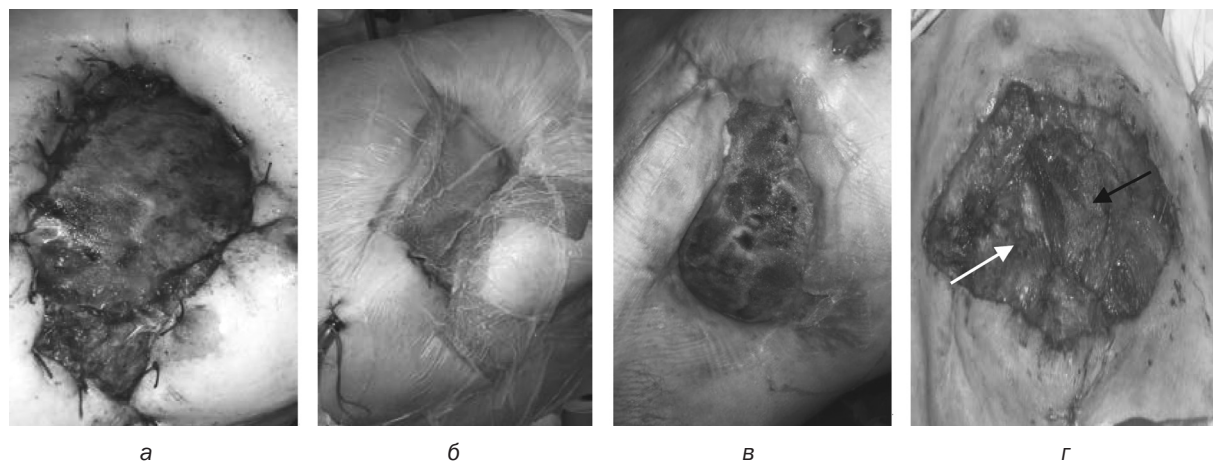


Рис. 1. Пациент Т.: нагноение торакотомной раны с дренажем в полости эмпиемы (а); на КТ в аксиальной (б) и коронарной (в) проекциях справа определяется апикально-паракостальная ХЭП (белые стрелки)



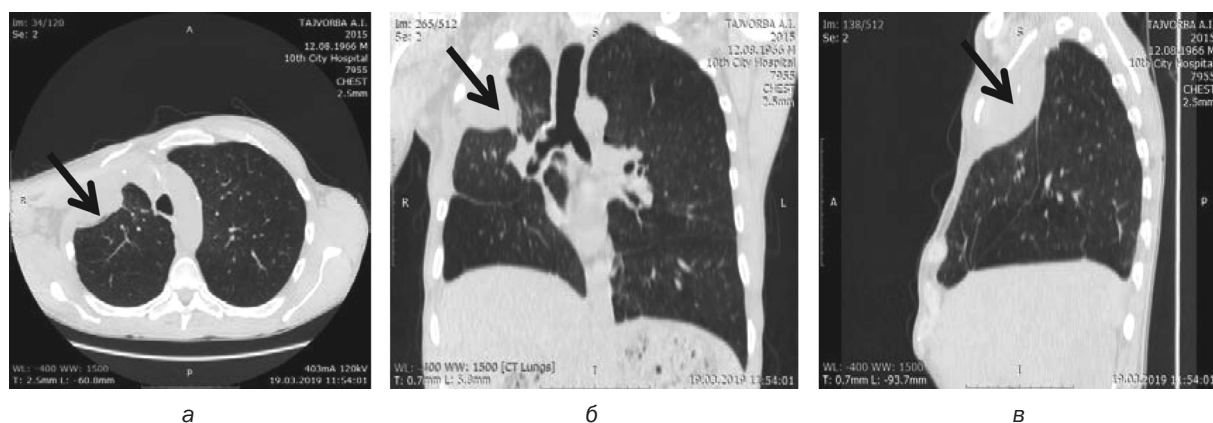
а

б

в

г

Рис. 2. Этапы оперативного вмешательства: а – сформированная торакостомия; б – полость эмпиемы и зона торакостомы заполнены пенополиуретановой губкой и дренажная трубка после герметизации подключена к источнику отрицательного давления; в – дефект грудной стенки после завершения VAC – терапии; г – заключительная ТМП лоскутом БГМ (белая стрелка), а устьев бронхиальных свищей и дефекта грудной стенки – расщепленным лоскутом ШМС (черная стрелка)



а

б

в

Рис. 3. КТ ОГК пациента Т. через 1,5 месяца после ТМП: зона торакومیопластики (черные стрелки) в аксиальной (а), коронарной (б) и сагитальной (в) проекциях

4–5 ребер, которая позволила достигнуть абактерности и уменьшения объема полости в 10 раз с облитерацией 50 % бронхиальных свищей и стала «мостом» к проведению заключительного этапа лечения – ТМП.

После VAC – терапии 7 пациентам выполнена заключительная ТМП, при которой с учетом локализации и объема полости индивидуально использованы васкуляризированные лоскуты БГМ – у 3, ШМС – у 2, ШМС и БГМ – у 2. Средняя длительность лечения после ТМП составила $31,14 \pm 36,9$ дня. У 2 пациентов (20 %) после ТМП развились малые осложнения: краевой некроз кожи (1) и частичное поверхностное нагноение раны (1). Умерла одна оперированная пациентка с ХЭП, развившейся после комбинированного лечения рака молочной железы на фоне постлучевого пульмонита, дерматита и выраженной кахексии с индексом Карновского 20 %, на 54 сутки после начала VAC – терапии от сепсиса с полиорганной недостаточностью. Послеоперационная летальность составила 9 % (1/11). Частота ле-

тальности вследствие прогрессирующего сепсиса, ТЭЛА и осложнений антикоагулянтной терапии в процессе VAC-терапии варьируют от 9,3 % (4/43) до 18,5 % (5/27) [5, 8].

Таким образом, полученные нами результаты с учетом данных других авторов [1, 5, 7, 8], что интраторакальная VAC-терапия, как лечебная технология имеет значительные преимущества перед торакостомией в этапном лечении пациентов с ХЭП. Торакостомия с выполнением дебридмента полости эмпиемы с максимально возможной резекцией париетальной шварты с последующей персонифицированной терапией отрицательным давлением приводит, либо к ее облитерации (40 %), либо – к значимому уменьшению объема (60 %), что позволяет выполнить заключительную ТМП. Облитерация полости эмпиемы или значительное уменьшение ее объема при VAC-терапии достигается, как за счет частичной реэкспансии компрессированного легкого, подъема купола диафрагмы и смещения структур средостения, так и вследствие ликви-

□ Оригинальные научные публикации

дации инфекционного процесса, стимуляции развития грануляционной и фиброзной ткани. Наш первый опыт применения VAC-терапии показал, что она является достаточно эффективной лечебной технологией, которую целесообразно шире применять в этапном лечении пациентов с ХЭП с высоким риском или невозможностью выполнения одномоментного радикального вмешательства.

Выводы

1. VAC-терапия является безопасной и эффективной методикой в этапном лечении ХЭП различного генеза, которая позволяет достигнуть облитерации полости эмпиемы у 40 % пациентов, перевести открытую эмпиему в закрытую, а у 42,9 %, уменьшить объем полости эмпиемы с $258,6 \pm 172,3$ до $60 \pm 24,3$ мл у 60 %.

2. Достижение абацилярности и уменьшение объема полости эмпиемы в 4,3 раза на этапе VAC-терапии позволяет успешно провести заключительный этап лечения – ТМП с использованием васкуляризированных лоскутов БГМ и ШМС.

Литература

1. Почетов, А. А. Хирургическое лечение хронической неспецифической эмпиемы плевры после анатомических резекций легких / А. А. Почетов, А. Ю. Грицюта // Врач. – 2018. – № 5. – С. 51–55.

2. Протасевич, А. И. Эффективность вакуумной терапии в лечении послеоперационных стерномедиастинитов: систематический обзор и мета-анализ / А. И. Про-

тасевич, А. А. Татур // Новости хирургии. – 2016. – № 3. – С. 275–284.

3. Banwell, P. E. Topical negative pressure therapy: mechanisms and indications / P. E. Banwell, M. Musgrave // Int. Wound J. – 2004. – № 1. – P. 95–106.

4. EACTS expert consensus statement for surgical management of pleural empyema // M. Scarcia [et al.] // Europ. J. Cardio-Thorac. Surg. – 2015. – Vol. 48. – P. 642–653.

5. Haghshenasskashani, A. Intrathoracic application of a vacuum-assisted closure device in managing pleural space infection after lung resection: is it an option? / A. Haghshenasskashani, M. Rahnavardi, T. D. Yan, B. C. McCaughan // Interact. Cardiovasc. Thorac. Surg. – 2011. – Vol. 13. – P. 168–174.

6. Intrathoracic application of vacuum wound therapy following thoracic surgery / J. Groetzner [et al.] // Thorac. Cardiovasc. Surg. – 2009. – Vol. 57. – P. 417–420.

7. Open window thoracostomy treatment of empyema is accelerated by vacuum-assisted closure / M. Palmen [et al.] // Ann Thorac Surg. – 2009. – Vol. 88. – P. 1131–1137.

8. Vacuum-Assisted Closure Device: A Useful Tool in the Management of Severe Intrathoracic Infections // A. Saadi [et al.] // Ann. Thorac. Surg. – 2011. – Vol. 91. – P. 1582–1590.

9. Vacuum-assisted closure device for the management of infected postpneumonectomy chest cavities / J. Y. Perentes [et al.] // J. Thorac. Cardiovasc. Surg. – 2014. – Vol. 149. – P. 745–750.

10. Varker, K. A. Management of empyema cavity with the vacuum-assisted closure device / K. A. Varker, T. Ng // Ann. Thorac. Surg. – 2006. – Vol. 81. – P. 723–725.