

Становление репродуктивной функции у девочек- подростков с патологией щитовидной железы

Белорусский государственный медицинский университет

Девочки-подростки с патологией щитовидной железы имеют выраженные отклонения показателей физического развития и склонность к преждевременному появлению вторичных половых признаков. Чаще у них выявляется дисфункция половых желез.

Ключевые слова: девочки-подростки, репродуктивная система, физическое и половое развитие, гонадотропные и половые гормоны, диффузный зоб, аутоиммунный тиреоидит, карцинома щитовидной железы.

В связи с резко обострившейся в последние годы в Республике Беларусь проблемой качественного и количественного воспроизводства населения, неуклонно ухудшающихся показателей здоровья матерей и детей, вопросы по охране репродуктивного здоровья подростков приобретают особую актуальность [4]. В концепции охраны репродуктивного здоровья особое место отводится проблемам подросткового возраста. Это возраст, когда идут наиболее активные процессы роста и полового созревания [3]. В функционировании репродуктивной, эндокринной и других систем в это время отмечается наибольшее напряжение и лабильность. При наличии соматических и эндокринных заболеваний риск нарушения репродуктивного здоровья существенно возрастает.

Учитывая функциональную взаимосвязь желез внутренней секреции и повышенную их активность в период полового созревания, несомненный интерес представляет изучение влияния тиреоидной патологии на становление репродуктивной системы у девочек-подростков.

До настоящего времени работы, посвященные состоянию репродуктивного здоровья у девочек-подростков с заболеваниями щитовидной железы в РБ единичные [2, 5]. Не изучена зависимость между различными клиническими формами поражения щитовидной железы и степенью нарушения становления репродуктивной системы. Комплексное обследование функции гипоталамо-гипофизарно-гонадной системы и щитовидной железы при различных клинических формах ее поражения, своевременная коррекция выявленных нарушений является необходимым для обеспечения правильного развития девушек.

Материалы и методы

Под нашим наблюдением находились 77 девочек-подростков в возрасте 14–18 лет с различными заболеваниями щитовидной железы, состоящими на учете в Республиканском консультативном эндокринологическом диспансере г. Минска.

В зависимости от характера патологии щитовидной железы все обследованные больные разделены на 3 основные группы. В первую группу вошли 32 девочки с диффузным зобом, во вторую – 33 человека с аутоиммунным тиреоидитом. Третью группу составили 12 девочек-подростков, оперированных по поводу рака щитовидной железы.

Контрольную группу составили 20 здоровых девочек того же возраста, не имеющих заболеваний щитовидной железы. Девочки контрольной группы на момент обследования не принимали никаких медикаментозных средств, а рутинные методы клинического обследования не выявили у них отклонений в состоянии здоровья.

Возраст девочек основной и контрольной групп колебался от 14 до 18 лет. Распределение обследованных девочек по возрасту представлено на рисунке 1.

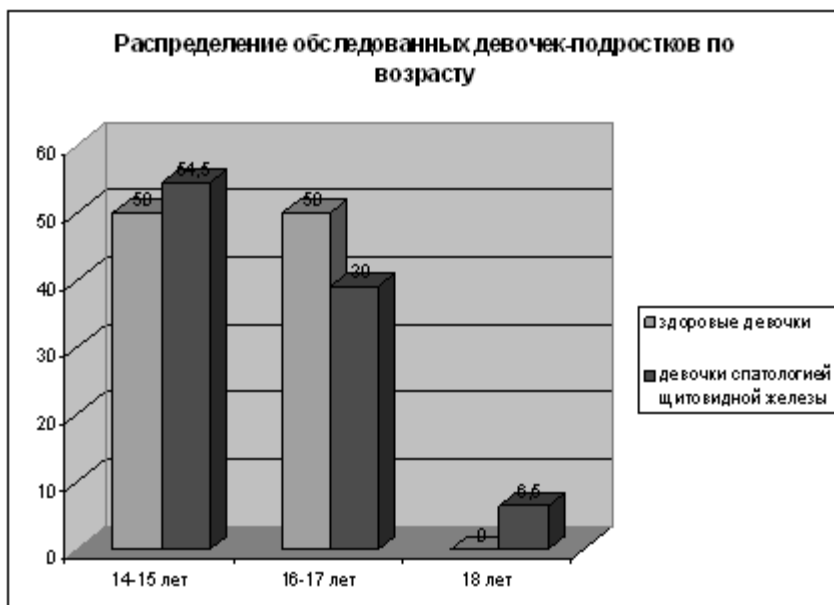


Рисунок 1.

Средний возраст обследованных девочек основной и контрольной группы не имел достоверных различий и составлял соответственно $15,57 \pm 0,14$ и $15,35 \pm 0,26$ лет.

При постановке диагноза диффузный зоб состояние щитовидной железы оценивалось визуально-пальпаторным методом. Для выявления структурных изменений в щитовидной железе, определения ее объема, проводилось эхоскопическое исследование. Установлено, что структурные изменения имели 31,25% девочек с зобом, снижение эхогенности встречалось у 15,6% обследованных. Диффузное увеличение щитовидной железы отмечено в 100% случаев. Данные объема щитовидной железы у обследованных девочек приведены в таблице 1.

1. Диффузный зоб I степени имели 43,75% девочек, диффузный зоб II степени - 56,25% обследованных девочек.

Таблица 1. Объем щитовидной железы у девочек-подростков

Объем щитовидной железы	Контрольная группа, n=20	Диффузный зоб, n=32	АИТ, n=33
Объем левой доли, см ³	$3,86 \pm 0,3$	$3,92 \pm 0,28$	$5,37 \pm 0,32^{**}$
Объем правой доли, см ³	$3,78 \pm 0,27$	$4,86 \pm 0,45^*$	$6,64 \pm 0,37^{***}$
Общий объем железы, см ³	$7,65 \pm 0,55$	$8,91 \pm 0,26^*$	$12,37 \pm 0,77^{***}$

Примечание * $p < 0,05$; ** $p < 0,01$; *** $p < 0,001$

Возраст появления диффузных изменений в щитовидной железе колебался от 7 до 15 лет, в среднем составляя $10,7 \pm 0,71$ лет. Признаки субклинического гипотиреоза отмечены у 12,5% девочек. Клинический эутиреоз наблюдался в 87,5% случаев.

На момент обследования 53,1% девочек первой группы принимали калий йодид по 100 мкг/сутки, 25% - L-тироксин в дозе 50-75 мкг/сутки.

Во второй группе гипертрофической формой аутоиммунного тиреоидита страдали 94% девочек, атрофическую форму имели 6% девочек. Первые признаки заболевания появились в возрасте 9 - 15 лет. Средний возраст клинических проявлений АИТ и постановки диагноза составил $11,42 \pm 0,56$ лет. Диагноз АИТ подтверждался эхографическим исследованием щитовидной железы. Объем щитовидной железы увеличен в 94% случаев, снижен – 6% случаях.

Для верификации диагноза кроме определения тиреотропных гормонов (ТТГ, Т3, Т4) использовали определение антител к тиреоидной пероксидазе, их средний уровень при постановке диагноза составил $508,6 \pm 108,9$ мМЕ/л (при норме 0 – 50 мМЕ/л).

L-тироксин в дозе 50-75 мкг/сутки принимали 87,9% девочек с АИТ, калия йодид - 100 мкг/сутки 9,1% и в 3% случаев девочки принимали мерказолил в дозе 10 мг/сутки.

Признаки субклинического гипотиреоза у девочек с АИТ сохранялись у 24%, уровень АТкТПО составлял $44,83 \pm 8,6$ мМЕ/л.

Третью группу составили 12 девочек-подростков, прооперированных по поводу карциномы щитовидной железы. Средний возраст их был $16,5 \pm 0,37$ лет и не имел достоверных различий с контрольной группой.

Средний возраст, в котором произведена операция, составил $15,6 \pm 0,52$ года. Тотальная тиреоидэктомия выполнена в 66,7% случаев, в 33,3% - гемитиреоидэктомия. По 2 курса радиойодтерапии получили 25% девочек, по 3 курса – 25% девочек и 4 курса было проведено 8,3% девочек. Заместительную гормональную терапию L-тироксинном в дозе 150–175 мкг/сутки получали все девочки.

В комплекс диагностических мероприятий были включены общеклиническое обследование, клиничко-лабораторное обследование, ультразвуковое исследование щитовидной железы проводилось на аппарате Siemens, сонография органов малого таза - с помощью аппарата Controp, определение концентрации гормонов передней доли гипофиза (тиреотропного, фолликулостимулирующего, лютеинизирующего гормонов, пролактина), щитовидной железы (трийодтиронина, общего тироксина) и половых гормонов (эстрадиола, прогестерона, тестостерона) в сыворотке крови осуществлялось методом радиоиммунного анализа с использованием наборов ХОП ИБОХ НАН РБ.

Для оценки физического развития использовались методы антропометрии, индекс массы тела оценивался по стандартным таблицам, половое развитие – по формуле Tanner MaPAXMe. Обработка данных проводилась при помощи пакета программ Statistica 6,0 и Excel. Проверка гипотез о равенстве двух средних проводилась с помощью t-критерия Стьюдента. Измерения считали достоверными при значении $p < 0,05$.

Результаты и обсуждение

Основной показатель физического развития – длина тела. При сопоставлении средних показателей длины тела установлено, что достоверно большую длину тела имели девочки с диффузным зобом ($p < 0,05$), оперированные по поводу карциномы щитовидной железы ($p < 0,05$). Рост у девочек с АИТ не имел достоверных различий с контрольной группой (табл. 2).

Второй важный показатель физического развития – масса тела, которая оказывает влияние как на половое развитие, так и на функционирование репродуктивной системы в целом.

Как видно из таблицы 2, масса тела у девочек всех обследованных групп была достоверно больше ($p < 0,01$; $p < 0,001$), чем в контрольной группе. Вычисление индекса

массы тела (табл. 2) позволило выявить достоверно более высокие ($p<0,05$; $p<0,01$) его значения у девочек всех основных групп.

Таблица 2. Показатели физического развития девочек-подростков с патологией щитовидной железы

Группы обследованных девочек	Возраст, лет	Длина тела, см	Масса тела, кг	Индекс массы тела, кг/м ²	Окружность грудной клетки, см		
					покой	ВДО	ВЫД
Контрольный зоб, n=32	15,5 ±0,17	166, 9±1,4*	58,0 ±1,3***	20,6 8±0,41**	85,1 5±1,2**	87,8 4±1,0*	85,2 1±1,2**
АИТ, n=33	15,1 2±0,23	164, 3±1,0	55,8 ±1,0***	20,5 9±0,4**	84,0 2±0,76**	85,5 8±0,96	83,2 6±0,88**
Оперированные по поводу рака щитовидной железы, n=12	16,5 ±0,37	166, 3±1,36*	55,5 ±1,26**	20,4 ±0,63*	86,1 ±1,48**	88,7 ±1,7*	86,3 ±1,41***
Здоровые, n=20	15,3 5±0,26	162, 5±1,4	49,9 ±1,1	19,0 ±0,4	79,5 ±1,46	82,8 ±1,7	78,4 ±1,5

Примечание * $p<0,05$; ** $p<0,01$; *** $p<0,001$ – достоверность различий по сравнению со здоровыми девочками.

У девочек с диффузным зобом, АИТ и оперированных по поводу карциномы щитовидной железы окружность грудной клетки достоверно больше, чем в контрольной группе ($p<0,05$; $p<0,01$).

С целью комплексной оценки показателей физического развития нами изучена степень гармоничности физического развития девочек-подростков изучаемых подгрупп.

Дисгармоничное физическое развитие с избытком массы тела установлено у 53% девочек с диффузным зобом, 47% девочек имели гармоничное физическое развитие (рис. 2).

В группе девочек с АИТ гармоничное физическое развитие имели 33%, дисгармоничное развитие с избытком массы тела констатировано у 61% ($p<0,05$) девочек, дисгармоничное физическое развитие с дефицитом массы тела – у 6% обследованных.

41,7% девочек оперированных по поводу карциномы щитовидной железы имели гармоничное физическое развитие. Дисгармоничное физическое развитие с избытком массы тела 1–2 степени отмечено у 58,3% девочек. В контрольной группе здоровые девочки со средним гармоничным физическим развитием составили 45%, с дисгармоничным с избытком массы тела – 30%, с дисгармоничным физическим развитием с дефицитом массы тела – 25% (рис. 2).

Оценка степени полового развития проведена у всех 77 обследованных нами девочек-подростков основных групп и сравнивалась с аналогичными показателями группы контроля (табл. 3).

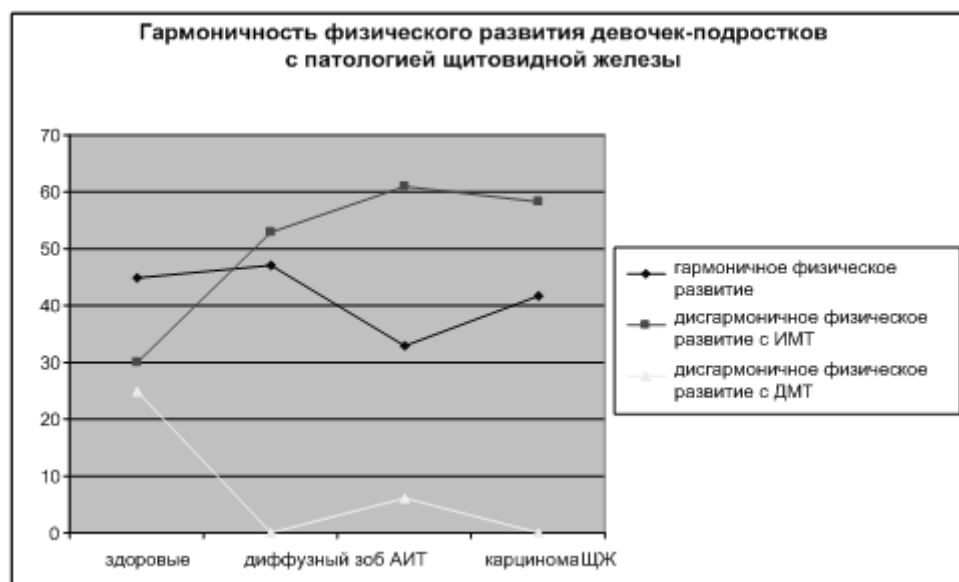


Рисунок 2.

Таблица 3. Развитие вторичных половых признаков у девочек с патологией щитовидной железы, в баллах

Группы обследованных, n	Ma (M±m)	P (M±m)	Ax (M±m)	Me (M±m)	БПР (M±m)
Диффузный зоб, n=32	3,96± 0,02*	0,88± 0,02	1,2± 0,01***	5,44± 0,18	11,5± 0,16*
АИТ, n=33	4,1± 0,06*	0,850± 0,02	1,29± 0,035***	4,7± 0,34	11,33± 0,2
Оперированные по поводу рака щитовидной железы, n=12	3,86± 0,05	0,9± 0,01***	1,2± 0,01***	5,95± 0,23	11,9± 0,25*
Здоровые, n=20	3,88± 0,04	0,8± 0,01	1,1± 0,017	5,46± 0,44	11,1± 0,2

*p<0,05; ***p<0,001

Темпы развития вторичных половых признаков в основных группах отличаются от подобных показателей группы контроля. Степень развития молочных желез достоверно выше у подростков с АИТ и диффузным зобом (p<0,05). Бальный показатель лобкового оволосения был достоверно выше у девочек, оперированных по поводу рака щитовидной железы (0,9±0,01, p<0,001). Лобковое оволосение по мужскому типу с переходом на белую линию живота встречалось у девочек с диффузным зобом достоверно чаще, чем в группе сравнения (p<0,001). Гирсутизмом страдали 43,25% девочек с диффузным зобом и 9,1% девочек, больных АИТ. В группе оперированных девочек проявления гирсутизма отмечены в 8,3%. Проявление гирсутизма в группе контроля не выявлено.

Появление оволосения аксиллярных впадин так же достоверно выше во всех основных группах (p<0,001).

Бальный показатель полового развития был достоверно выше у девочек с диффузным зобом и прооперированных по поводу рака щитовидной железы ($p < 0,05$). Это проявляется ускоренным развитием молочных желез при диффузном зобе ($3,96 \pm 0,02$ балла) и АИТе ($4,1 \pm 0,06$ балла), более ранним появлением оволосения аксиллярных впадин в этих же группах (соответственно $1,2 \pm 0,01$ балла и $1,29 \pm 0,3$ балла) и лобкового оволосения у оперированных девочек ($0,9 \pm 0,01$).

Нами не выявлено особенностей в появлении и развитии вторичных половых признаков (кроме более выраженного оволосения) у девочек, оперированных по поводу рака щитовидной железы и получавших в последующем радиойодтерапию. Возможно, это связано с тем, что операция была произведена в том возрасте, когда развитие вторичных половых признаков уже практически завершилось.

Хотя средний возраст менархе в основных группах не имел достоверных различий с группой сравнения, первые месячные у девочек с заболеваниями щитовидной железы приходят позднее. Так, здоровые девочки начали менструировать в $11,55 \pm 0,9$ лет, а страдающие патологией щитовидной железы в $12,3 \pm 0,36 - 12,97 \pm 0,2$ лет (табл. 4). У большинства здоровых девочек (85%) менструальный цикл установился сразу и был правильным. Лишь у 15% здоровых подростков установление менструальной функции отмечалось в течение 6–12 месяцев после менархе.

Иная тенденция отмечена у девочек, составивших основную группу наблюдения.

Таблица 4. Становление и характер менструальной функции у девочек-подростков

Становление ритма менструаций	Диффузный зоб, n=32, %	АИТ, n=33, %	Оперированные по поводу рака щитовидной железы, n=12, %	Здоровые, n=20, %
Возраст появления менархе, лет	12,7±0,1	12,97±0,2	12,3±0,36	11,55±0,9
Установились сразу	43,8**	45,5**	83,3	85,0
До 6 месяцев	3,1	9,1	0	10,0
От 6 – 12 месяцев	15,6	3,0	0	5,0
От 1-2 лет	21,9**	3,0	16,7	0
Не установились	15,6*	30,3***	0	0
Нет месячных	0	9,1	0	0
Длительность менструального цикла менее 21 дня	6,3	0	8,3	0
Становление ритма менструаций	Диффузный зоб, n=32, %	АИТ, n=33, %	Оперированные по поводу рака щитовидной железы, n=12, %	Здоровые, n=20, %
От 21 до 35 дней	75,0	56,6***	75,0	95,0
Более 35 дней	18,7	10,0	16,7	5,0
Альгоменорея	75,0*	36,4	41,7	45,0
Гиперполименорея	34,4*	21,1*	25,0	5,0

я				
---	--	--	--	--

*p<0,05; **p<0,01; ***p<0,001

Нарушения менструальной функции в виде нерегулярных циклов, гипоменструального синдрома отмечали достоверно большее количество обследованных с диффузным зобом (p<0,05) и оперированных по поводу карциномы щитовидной железы (p<0,05). У оперированных девочек указанные нарушения выявлены после проведенных курсов радиойодтерапии, а у 16,7% установлена вторичная аменорея после второго курса радиойодтерапии.

В результате эхографического исследования установлено, что у девочек с диффузным зобом длина матки достоверно меньше (p<0,05), чем в группе контроля (табл. 5). Средние размеры матки у девочек больных АИТ и оперированных по поводу рака щитовидной железы достоверно не отличались от группы контроля за исключением передне-заднего размера матки (p<0,001).

Таблица 5. Размеры матки у девочек-подростков по данным ультразвукового исследования

Группы обследованных	Длина, см	Ширина, см	Передне-задний размер, см	Толщина эндометрия, мм
Диффузный зоб, n=32	* 3,74±0,10	* 4,29±0,17	3,05±0,13*	4,9±0,4
АИТ, n=33	* 4,67±0,13	4,01±0,22	* 3,6±0,17**	6,3±0,8
Оперированные по поводу рака щитовидной железы, n=12	5,21±0,15	4,0±0,3	* 3,7±0,16**	6,8±0,5
Здоровые, n=20	4,16±0,22	3,87±0,17	2,75±0,11	5,8±0,7

*p<0,05; ***p<0,001

С целью оценки функции яичников, роста фолликулов и овуляции у всех обследуемых подростков проведена эхография яичников. Выявлено достоверное уменьшение размеров яичников у девочек с диффузным зобом (p<0,05). Средний объем яичников в обследуемых группах и группе контроля достоверно не отличался (5,96±0,23см³ – 6,23±0,48 см³).

При эхоскопическом исследовании яичников у 34,4% (p<0,01) девочек с диффузным зобом и у 15,2% девочек больных АИТ был выявлен поликистоз.

Девочки с поликистозом яичников имели избыточную массу тела, гирсутизм, нарушения менструального цикла в виде нерегулярных месячных, олигоменореи и гиперполименореи.

Наряду с девочками основных подгрупп, имеющими клинические проявления нейро-эндокринных расстройств в виде поликистоза яичников, нами диагностирован гипоталамический синдром у 9,1% подростков, болеющих АИТ. Клинически гипоталамический синдром проявлялся у них значительной прибавкой массы тела, появлением стрий на теле, раздражительностью, снижением памяти, общей слабостью, головными болями, нарушениями менструальной функции в виде гиперполименореи и ювенильных маточных кровотечений.

В группе девочек с АИТ 15,15% страдали акне, диффузную форму мастопатии имели 6%. Явления диффузной мастопатии у них сочетались с дисфункциональными маточными кровотечениями.

У девочек с диффузным зобом мастопатия отмечена лишь в 3,2% случаев. Наибольший процент диффузной мастопатии (33,3% $p < 0,05$) был выявлен у девочек, оперированных по поводу карциномы щитовидной железы (табл. 6).

Несмотря на то, что девочки с АИТ в целом имели более высокие показатели физического и полового развития, при внутригрупповом анализе было выявлено, что 12,2% девочек имели задержку полового развития ($p < 0,05$). Задержка полового развития (ЗПР) может возникать при ювенильной аутоиммунной эндокринопатии. Клинически ЗПР в обследуемой группе девочек проявлялась поздним пубертатом, отсутствием менструальной функции в возрасте 14 – 15 лет и недоразвитием вторичных половых признаков. В других основных подгруппах и контрольной группе девочек такой патологии не было выявлено.

Среди других нарушений репродуктивной системы стоит отметить наличие воспалительных заболеваний органов малого таза. Несмотря на то, что они не имели достоверных различий в основной и контрольной группах (соответственно 16,9% и 20%), распределение этой патологии среди девочек с различными заболеваниями щитовидной железы было не одинаковым (табл. 6). Так, у оперированных девочек воспалительные заболевания органов малого таза встречались достоверно чаще ($p < 0,05$). У 16,7% они сочетались с эрозией шейки матки.

Таблица 6. Структура гинекологической патологии у девочек-подростков

Гинекологическая патология	Диффузный зоб, n=32, %	АИТ, n=33, %	Прооперированные по поводу рака щитовидной железы, n=12, %	Здоровые, n=20, %
Поликистоз яичников	34,4**	15,2	0	5
Диффузная мастопатия	3,2	6,1	33,3*	0
Ювенильные маточные кровотечения	15,6*	18,2*	0	0
Нарушения менструальной функции (нерегулярные менструации, олигоменорея, гипоменструальный синдром)	12,5*	0	33,3*	0
Задержка полового развития	0	12,2*	0	0
Гипоталамический синдром	0	9,1	0	0
Вторичная аменорея	0	0	16,7	0
Воспалительные заболевания органов ма-	6,2	12,2	58,3*	20

ЛОГО таза				
Эрозия шейки матки	0	0	16,7	5

*p<0,05; **p<0,01

С целью оценки функционального состояния гипоталамо-гипофизарно-гонадной системы исследованы уровни гонадотропных и половых гормонов. Для оценки функции щитовидной железы и влияния ее гормонов на становление репродуктивной системы были изучены гормоны щитовидной железы (ТТГ, Т3 и Т4 общий).

Данные, представленные в таблице 7, свидетельствуют о том, что у здоровых девочек в подростковом возрасте уровни гонадотропных, половых и тиреоидных гормонов были в пределах возрастных норм, приближаясь по параметрам функционирования репродуктивной системы к соответствующим показателям у взрослых женщин, но не достигая их. Результатом этого является создание оптимальных условий для развития фолликула, созревания яйцеклетки и овуляции.

Таблица 7. Уровни гонадотропных, тиреоидных и половых гормонов у девочек-подростков

Группы обследованных, n	СГ МЕ/л	ФГ МЕ/л	ЛГ/ФСГ МЕ/л	ЛПР МЕ/л	Э МОЛЬ/Л	ПН МОЛЬ/Л	ТН МОЛЬ/Л	ТТГ МЕ/л	Тобщ ЛЬ/Л	Т4 НМО	Т3 МОЛЬ/Л
Диффузный зоб, n=32	6 ,17± 0,87*	4 ,99± 0,81	,29± 0,2	318 ,2±16,3*	0, 7±0,08*	4 ,7±1,1	3 ,4± 0,2***	1 ,87± 0,19*	110, 54±4,2 ***		1 ,7± 0,1*
АИТ, n=33	3 ,73± 0,41	8 ,78± 1,59*	,4± 1,9	478 ±41,8***	0, 8±0,31	2 ,7±0,4*	4 ,1± 0,4***	2 ,92± 0,39** *	110, 85±2,8***		3 ,2± 0,3**
Спермированные по поводу	3 ,75± 0,64	1 ,62± 0,28*	,48± 0,1**	498 ±32,3***	0, 3±0,05*	3 ,1±1,2	2 ,8± 0,7	0 ,115± 0,018	252, 3±3,7***		2 ,2± 0,1
Группы обследованных, n	СГ МЕ/л	ФГ МЕ/л	ЛГ/ФСГ МЕ/л	ЛПР МЕ/л	Э МОЛЬ/Л	ПН МОЛЬ/Л	ТН МОЛЬ/Л	ТТГ МЕ/л	Тобщ ЛЬ/Л	Т4 НМО	Т3 МОЛЬ/Л
р											
ака щитовидной желез											

ы, n											
=12	3	2	4	248	0,	8	1	1	85,2	2	
доро- вые, n=20	,9±0,97	,31± 0,85	,5± 0,4	,4± 20,6	5±0,07	,1±2,6	,7± 0,4	,22± 0,21	5± 2,9	,2± 0,2	

*p<0,05; **p<0,01; ***p<0,001

У девочек с диффузным зобом по сравнению с контрольной группой отмечалось достоверное увеличение уровня ФСГ ($p<0,05$), а секреция ЛГ не имела достоверных различий с аналогичным показателем здоровых сверстниц (табл. 7). Средний уровень пролактина так же как и уровень ТТГ были достоверно выше ($p<0,05$) у девочек основной группы. Это можно объяснить повышенной секрецией ТРГ, который является стимулятором секреции не только ТТГ, но и пролактина.

Содержание эстрадиола у девочек с диффузным зобом достоверно отличалось от показателя контрольной группы ($p<0,05$) и было выше нормальных показателей для данной возрастной группы.

Увеличение содержания эстрогенов может быть обусловлено так же повышенной выработкой экстрагонадных эстрогенов, ответственных за развитие гиперпластических процессов эндометрия, и, кроме того, способствующих гиперплазии самих адипоцитов [1]. А в наших исследованиях установлено, что нарушения жирового обмена имели большинство девочек с диффузным зобом ($ИМТ=20,68\pm0,41$; $p<0,05$).

Средние значения уровня прогестерона у пациенток с диффузным зобом в сравнении со здоровыми были снижены почти в 2 раза. Выявленные изменения могут свидетельствовать о наличии гиперэстрогенного типа ювенильных маточных кровотечений, для которых характерно снижение ЛГ, прогестерона при повышенном уровне эстрадиола и ФСГ.

Полученные данные подтверждаются выявленными нами у 34,4% девочек с диффузным зобом гиперполименореи.

Дисфункциональные маточные кровотечения ювенильного периода являются следствием увеличения ановуляторных менструальных циклов и служат косвенным признаком нарушения становления репродуктивной системы [4].

Уровень тестостерона у пациенток с диффузным зобом был достоверно выше ($p<0,001$), чем у здоровых девочек. Высокий уровень тестостерона ($p<0,001$) при достаточно низком содержании прогестерона на фоне повышения ПРЛ крови ($p<0,05$) и ФСГ ($p<0,05$), способствует увеличению числа атрезирующихся фолликулов в яичниках, утолщению и склерозу капсулы и стромы коркового слоя, т. е. формированию поликистоза яичников. Функциональные нарушения яичников у данных пациенток сопровождалось анатомическими изменениями по типу поликистозной трансформации, выявленными нами у 34,4% по данным эхоскопического исследования.

Анализ содержания гормонов щитовидной железы и ТТГ выявил достоверно более высокие уровни ТТГ ($p<0,05$) и Т4 общего ($p<0,001$) у девочек с диффузным зобом при достоверно низком уровне Т3 ($p<0,05$) по сравнению с контрольной группой.

У девочек с АИТ, в сравнении со здоровыми подростками, на фоне увеличения секреции ПРЛ ($p<0,001$) и ЛГ ($p<0,05$) выявлено нарушение функции яичников. При этом, концентрация прогестерона в периферической крови была достоверно меньше ($2,7\pm0,44$ нмоль/л, $p<0,05$), а уровень тестостерона увеличивался ($p<0,001$) при незначительном

повышении эстрадиола и некотором снижении ФСГ. Выявленные изменения указывают на функциональную недостаточность фолликулов. Для полноценного фолликулогенеза и овуляции необходимо определенное соотношение гонадотропинов (ЛГ/ФСГ), в условиях нормального менструального цикла не превышающее 1,5-2,0.

У обследованных подростков с АИТ отмечено соотношение ЛГ/ФСГ превышающее нормальные значения в 2-3 раза ($4,4 \pm 1,9$). При этом уровень прогестерона снижался в 2,5 раза ($p < 0,001$).

Следовательно, выявленные изменения в функционировании гипоталамо-гипофизарно-гонадной системы, проявляющиеся нарушением фолликуло- и стероидогенеза у пациенток с АИТ сопровождались нарушением менструального цикла в виде нерегулярных неустановившихся месячных у 30,3% ($p < 0,01$), дисфункции яичников у 18,2% ($p < 0,05$), ДМК ювенильного периода у 21,1% ($p < 0,05$). Большинство пациенток страдали нарушением жирового обмена ($ИМТ = 20,59 \pm 0,4$; $p < 0,01$), 9,1% имели клинические проявления гипоталамического синдрома, гирсутизм, у 15,2% по данным эхоскопического исследования выявлен поликистоз яичников.

Несмотря на то, что содержание в крови тиреоидных гормонов и ТТГ у обследованных девочек данной группы было в пределах возрастной нормы, нами установлено достоверное повышение уровня ТТГ ($p < 0,001$), Т4 ($p < 0,001$) и Т3 ($p < 0,01$) по сравнению с контрольной группой. Повышение Т4 и Т3, возможно, связано с тем, что практически все пациентки с АИТ длительное время принимают L-тироксин, калия йодид.

При анализе функционирования гипофизарно-гонадной системы у пациенток, оперированных по поводу карциномы щитовидной железы, выявлено достоверно низкое содержание ЛГ ($p < 0,05$), а так же яичниковых гормонов: эстрадиола и прогестерона ($p < 0,05$). Средние уровни ФСГ и тестостерона были в пределах возрастной нормы. Секретция пролактина у девочек обследуемой группы была значительно выше ($p < 0,001$). Выявленные нами изменения могут быть свидетельством снижения функции яичников и высокой частоты возникновения ановуляторных менструальных циклов и подтверждаются клиническими данными о нарушениях менструального цикла. Высоким уровнем пролактина, по-видимому, можно объяснить наличие диффузной мастопатии у 1/3 оперированных девушек.

Выводы

- Девочки-подростки с заболеваниями щитовидной железы опережают в физическом развитии здоровых школьниц. Для большинства из них характерно дисгармоничное физическое развитие с избытком массы тела (53%-61%).
- Диффузный зоб вносит определенные изменения в функционировании гипоталамо-гипофизарно-гонадной системы, что проявилось повышенным эстрогенным влиянием с увеличенным содержанием в крови ФСГ ($p < 0,05$), Е2 ($p < 0,05$) наряду с повышенным содержанием ПРЛ ($p < 0,05$) и тестостерона ($p < 0,05$) при достаточно низком уровне прогестерона. Выявленные лабораторные изменения клинически сопровождались выраженным дисгармоничным физическим развитием с избытком массы тела больше, чем у половины обследованных, некоторым опережением полового развития, и у большинства - ановуляторными менструальными циклами, ДМК ювенильного периода у 34,4%, поликистозно-измененными яичниками у 34,4%.
- Аутоиммунный тиреоидит сопровождался более глубокими расстройствами во всех звеньях нейроэндокринной системы, указывающими на функциональную недостаточность фолликулов и стероидогенеза и клинически проявлялся дисфункцией яичников у 18,2% обследованных ($p < 0,05$), поликистозными изменениями яичников у

15,2%, ановуляторными менструальными циклами у 1/3 пациенток, ДМК ювенильного периода у 21,1%. У большинства подростков было выявлено нарушение жирового обмена ($ИМТ=20,59\pm 0,4$; $p<0,01$). Значительная часть из них страдала гипоталамическим синдромом, имели проявления гирсутизма.

- У девочек, перенесших комбинированное лечение по поводу карциномы щитовидной железы, установлено снижение функциональной активности гипоталамо-гипофизарно-гонадной системы, что клинически проявлялось снижением функции яичников, у большинства обследованных ановуляторными менструальными циклами и аменореей, у 1/3 пациенток выявлена выраженная мастопатия. Установленные изменения носят вторичный характер, обусловленный воздействием терапии (заместительно-гормональной, радиойодтерапии), так как половое развитие и становление менструальной функции у обследованных девочек данной группы не отличалось от здоровых сверстниц.

- Наличие тиреоидной патологии, проявляющейся диффузным зобом, АИТ, карциномой щитовидной железы, ведет к глубоким поражениям в гипоталамо-гипофизарно-тиреоидной системе, нарушениям менструальной функции, оказывает негативное влияние на физическое и половое развитие девочек-подростков. Это диктует необходимость включать в программу диспансерного наблюдения обязательный регулярный осмотр детского гинеколога для выработки правильной тактики при назначении лечения и последующей реабилитации.

Литература

1. Коколина, В. Ф. Гинекологическая эндокринология детей и подростков: руковод. для врачей. М.: МИА, 2001. 286 с.
2. Леонова, Т. А., Астахова, Л. Н., Маркова, С. В. Клинико-функциональное состояние щитовидной железы у детей больных аутоиммунным тиреоидитом, проживающих на территориях, после аварии на ЧАЭС // Экологическая антропология: сб. науч. тр. / под ред. Т. В. Белоокой. Минск, 1997.
3. Можейко, Л. Н., Мельникова, М. М., Назарова, Т. А., Жерновая, Н. А. Критические периоды в пубертатном развитии девочек // Акушерство и гинекология. 1991. № 10. С. 34–37.
4. Можейко, Л. Ф. Становление репродуктивной системы у девочек в современных условиях // Охрана материнства и детства. 2000. № 1. С. 101–103.
5. Шаверда, Е. В. Функциональное состояние гипофизарно-гонадной системы у девушек, оперированных по поводу карцином щитовидной железы // Белорусский медицинский журнал. 2003. № 3. С. 112–115.