

Е. С. Филимонова^{1,2}, А. И. Алешкевич¹

ЭФФЕКТИВНОЕ ПРИМЕНЕНИЕ МУЛЬТИСПИРАЛЬНОЙ КОМПЬЮТЕРНОЙ ТОМОГРАФИИ В ДИАГНОСТИКЕ ЛОКАЛИЗОВАННОГО ПОЧЕЧНО-КЛЕТОЧНОГО РАКА И ВЫБОРЕ МЕТОДА ОРГАНосоХРАНЯЮЩЕЙ ОПЕРАЦИИ

УО «Белорусский государственный медицинский университет»¹,
УЗ «Минский городской клинический онкологический диспансер»²

В статье описано клиническое наблюдения 128 пациентов с установленным клиническим диагнозом – локализованный почечно-клеточный рак (T1N0M0) и применение разработанного комплекса нефрометрической оценки опухолевого новообразования почки по данным мультиспиральной компьютерной томографии с целью планирования органосохраняющей операции и удаления опухоли почки методом классической резекции или энуклеорезекции. Продемонстрированы результаты статистического анализа влияния показателя размера узла на результаты выполненных операций. Установлено, что показатель максимального размера новообразования (ОШ = 15,27, 95 % ДИ = 10,68–21,83, $p = 0,007$), как и локализация узла, плотностные характеристики и тип роста опухоли, состояние псевдокапсулы и компрессия синуса почки, соответствует одному из основных критериев обоснования технической возможности выполнения энуклеорезекции.

Ключевые слова: почечно-клеточный рак, мультиспиральная компьютерная томография, резекция почки, энуклеорезекция.

E. S. Filimonova, A. I. Aleshkevich

EFFECTIVE USE OF MULTISPIRAL COMPUTED TOMOGRAPHY IN THE DIAGNOSIS OF LOCALIZED RENAL CELL CARCINOMA AND THE CHOICE OF ORGAN-PRESERVING SURGERY METHOD

The article describes the clinical observation of 128 patients with an established clinical diagnosis – localized renal cell carcinoma (T1N0M0) and the use of the developed complex of nephrometric assessment of kidney tumor according to multispiral computed tomography with the aim of planning organ-preserving surgery and removal of a kidney tumor by classical resection or enucleoresection. The results of a statistical analysis of the influence of the node size indicator on the results of operations are demonstrated. It was found that the indicator of the maximum size of the neoplasm (OR = 15,27, 95 % CI = 10,68–21,83, $p = 0,007$), as well as the localization of the node, density characteristics and type of tumor growth, the state of the pseudocapsule and compression of the kidney sinus, corresponds to one of the main criteria for substantiating the technical feasibility of enucleoresection.

Key words: renal cell carcinoma, multispiral computed tomography, kidney resection, enucleoresection.

В соответствии с 7-й редакцией руководства по стадированию рака, утвержденной Комитетом по клинической классификации и прикладной статистике в 2009 году, основным параметром, разграничивающим злокачественный опухолевый процесс почки на категории T1a и T2b, является максимальный диаметр узлового новообразования [1].

Максимальное распределение случаев с ранней стадией заболевания связано с повышением качества и доступности современных методов диагностики, благодаря чему появилась возможность выявлять очаги поражения небольших размеров. В подтверждении этому факту, G. J. Decastro et al. проанализировали изменение среднего разме-

ра опухоли почки, определяемого по данным различных методов диагностики в период с 1989 по 1998 годы, и установили, что в 1989 средний диаметр опухоли составлял 7,8 см, тогда как в 1998 году данный параметр уменьшился до 5,3 см. В настоящее время в научных работах указывается, что количество случаев выявления опухоли почки с диаметром ≤ 4 см составляет наибольший процент при исследовании локализованной формы рака почки [2, 3]. Таким образом, органосохраняющая хирургия стала эталонным оправданного риска.

Для оценки степени сложности выполнения классической резекции почки были разработаны нефрометрические шкалы, оценивающие узловое новообразование и основывающиеся на данных радиологического обследования пациента [4]. Наиболее часто используются в клинической практике индексы «PADUA» (Preoperative Aspects and Dimensions Used for an Anatomical classification), «R. E.N. A.L. Nephrometry Score» (Radius, Exophytic/endophytic, Nearness, Anterior/posterior, Location), и «Centrality (C)-index» [5–7]. Однако данные нефрометрические шкалы не были разработаны для оценки сложности выполнения энуклеорезекции почки, а лишь рассматривают определяют анатомическую сложность предстоящей резекции, оценивая количественные характеристики опухоли почки и устанавливается вероятность развития осложнений после выполнения классического варианта органосохраняющей операции.

Клиническое наблюдение

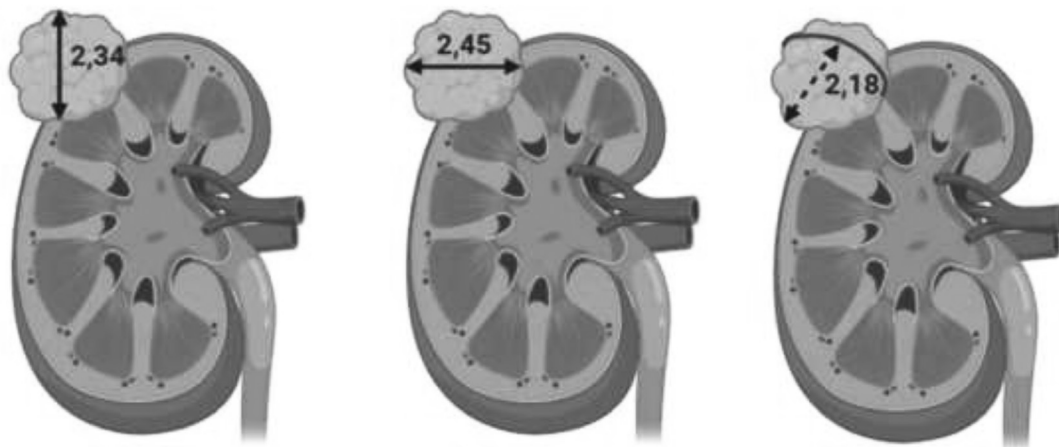
Большинству пациентов, вошедших в наш протокол клинического исследования, опухолевый процесс почки T1a (87 (68,0 %) наблюдений) был диагностирован с размером узлового новообразования 4 см и менее, тогда как опухоль больших размеров (T2b) была выявлена в 41 (32,0 %) наблюдениях.

Выбор между выполнением определенного метода органосохраняющего оперативного вмешательства (классическая резекция почки или энуклеорезекция) при опухолевом процессе почки основан на анализе специфических дифференциально-диагностических характеристик опухолевого узла почки, выполняется с помощью разработанного алгоритма и проводится по визуализационным данным компьютерной томографии до выполнения операции. Без использования разработанного комплекса выбор метода операции осуществляется по данным интраоперационной ревизии почки (таблица 1).

При планировании метода органосохраняющей операции одним из важных критериев отбора пациентов в подгруппу с проведением энуклеорезекции стал размер опухоли почки, так как оценка диаметра новообразования и исследование границ опухоли почки является одним из основных показаний к выполнению малоинвазивного хирургического вмешательства (патент на изобретение № 22504, зарегистрирован 27.02.2019 г.). Во время проведения компьютерной томографии исследование оболочки узла выполнялось

Таблица 1. Общая характеристика групп наблюдения

Группа	Подгруппа (n)	Общая характеристика
Сравнения № 1	I (n = 32)	Основной метод операции – резекция (выбор метода осуществлен по данным интраоперационной ревизии почки без учета данных компьютерной томографии)
	II (n = 32)	Основной метод операции – энуклеорезекция (выбор метода осуществлен по данным интраоперационной ревизии почки без учета данных томографии)
Исследуемая № 2	III (n = 32)	Предоперационное планирование резекция как основного метода органосохраняющей операции (выбор хирургической техники основан на анализе определенных дифференциально-диагностических критериев опухоли почки по данным компьютерной томографии)
	IV (n = 32)	Предоперационное планирование энуклеорезекции как основного метода операции (выбор метода основан на анализе определенных дифференциально-диагностических критериев опухоли по данным томографии)



Краниокаудальный размер опухоли

Два максимально взаимно перпендикулярных размера опухоли, измеренные обычно в аксиальной плоскости

Рисунок 1. Схематичное измерение опухоли почки в трех взаимно перпендикулярных плоскостях. Размер узла составляет 2,34–2,45–2,18 см, маскимальный диаметр узла – 2,5 см

в аксиальной, фронтальной и коронарной плоскостях (патент на изобретение № 22535, зарегистрирован 03.04.2019 г.). В случае, когда новообразование имело форму шара, в расчётную базу заносилось любое из трех значений (рисунок 1).

На рисунке 2 представлен клинический случай опухолевого поражения левой почки у пациентки Г. (история болезни № 233686-947). По данным компьютерной томографии узловое новообразование имеет округлую форму с четкими контурами. При исследовании границ

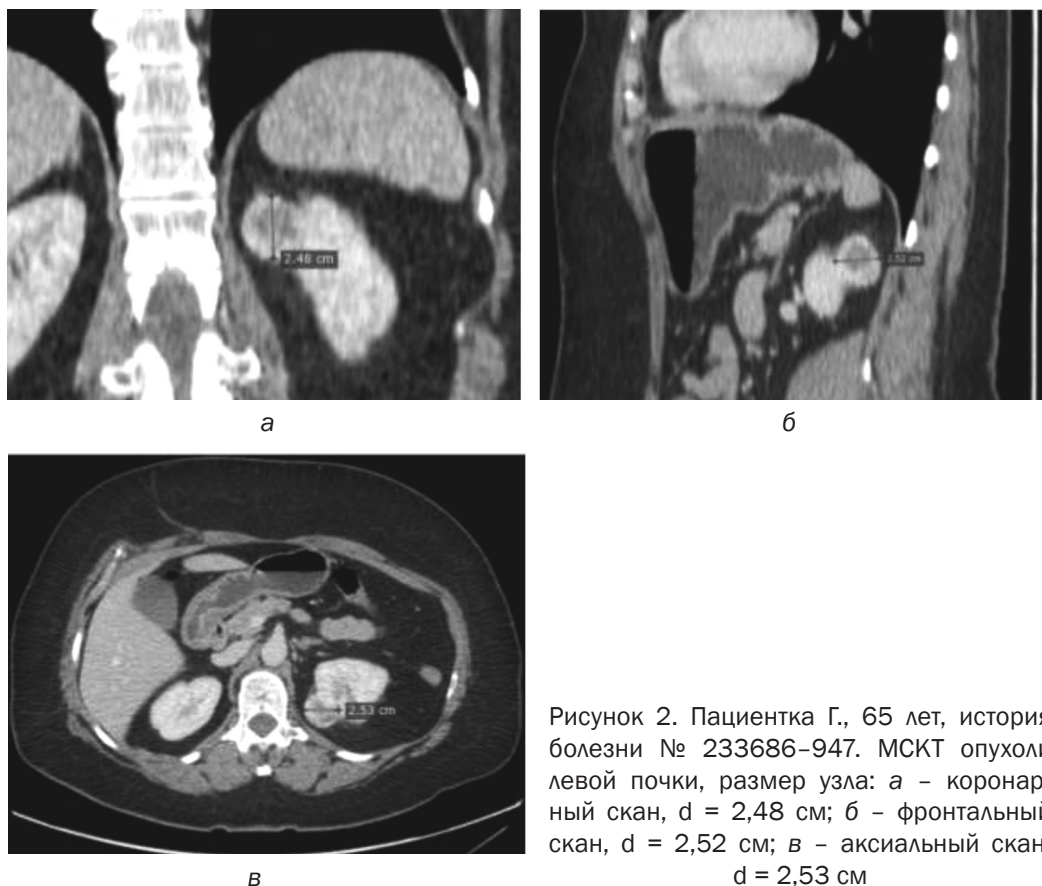


Рисунок 2. Пациентка Г., 65 лет, история болезни № 233686-947. МСКТ опухоли левой почки, размер узла: а – коронарный скан, d = 2,48 см; б – фронтальный скан, d = 2,52 см; в – аксиальный скан, d = 2,53 см

образования в аксиальной плоскости размер образования составляет 2,53 см (рисунок 2, а), во фронтальной и в коронарной плоскостях размер опухоли насчитывает 2,52 см (рисунок 2, б) и 2,48 см (рисунок 2, в) соответственно. Максимальный размер – 2,53 см. В протокол расчётный параметр размера опухоли (2,5 см), заносятся цифры до десятых значений после запятой и применяется правило округления дробных чисел.

Группа учёных под руководством Minervini A. [8] продемонстрировала результаты гистологического исследования фиброзной капсулы опухоли на разной стадии заболевания и с разным гистотипом рака. Исследователи пришли к выводу, что риск инвазии раковых клеток в псевдокапсулу повышается с увеличением размера узла, поэтому поиск оболочки во время выполнения энуклеорезекции возможно только в случае небольшого размера очага.

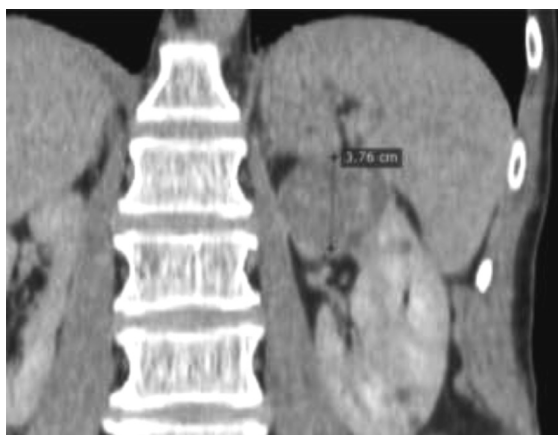На рисунке 3 представлен клинический случай опухоли почки у пациента В. (история болезни № 18731–783). При исследовании гра-

ниц узла было получено три значения: 4,46 см (рисунок 3, а), 3,76 см (рисунок 3, б) и 5,06 см (рисунок 3, в). При сравнительном анализе параметра размера используется максимальное значение – 5,06 см (5,1 см при применении правила округления дробных чисел).

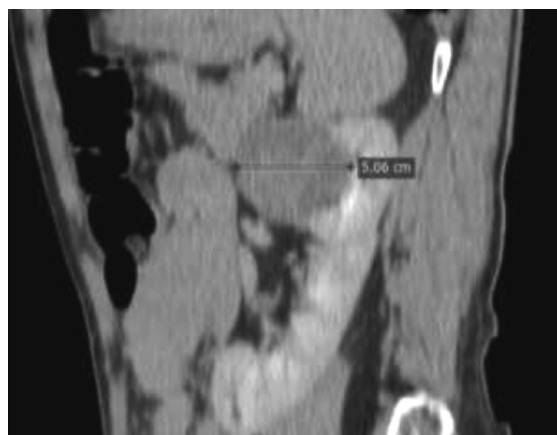
Границей для показателя размера в нашем клиническом исследовании стало значение в 2,5 см, когда пациент с опухолью почки с меньшим либо равным данному значению размером включался в IV подгруппу и планировалась энуклеорезекция. В случае, когда опухоль имеет неправильную форму, необходимо учитывать наибольший из размеров образования.

В силу того факта, что планирование энуклеорезекции должно быть при размерах опухоли $\leq 2,5$ см, а также в связи с повышенным риском разрушения псевдокапсулы в случае превышения данных значений размеров узла, мы приводим клинический случай:

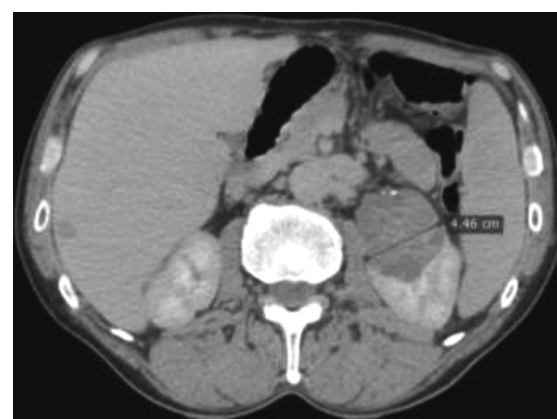
Пациентка М., 61 лет, история болезни № 22114-905. Дата поступления в учреждение



а



б



в

Рисунок 3. Пациент В., 65 лет, история болезни № 18731–783. МСКТ опухоли левой почки. Размер узла: а – коронарный скан, d = 3,76 см; б – фронтальный скан, d = 5,06 см; в – аксиальный скан, d = 4,46 см

здравоохранения «Минский городской клинический онкологический диспансер» – 30.08.2016. Клинический диагноз: рак левой почки, T1N0M0 (C64). При поступлении в больницу пациентка жалобы не предъявляла. Госпитализирована в онкоурологическое отделение № 3.

По данным МСКТ левой почки с контрастированием: в среднем сегменте левой почки по медиальной поверхности визуализируется объемное образование, размером 2,9–3,3–3,1 см (максимальный размер 3,3 см), округлой формы с наличием псевдокапсулы (рисунок 4, а). Опухоль располагается преимущественно интратрениально, экстракренальный компонент составляет не более 2/3 от объема опухоли. Опухоль накапливает максимум с 18–48 ед. Н. до 25–74 ед. Н., в центральной части определяется участок кистозной плотности, по периферии узел выполнен солидным компонентом. Нельзя исключить распространение опухолевых клеток по медиаль-

ной поверхности очага на протяжении 0,8 см (рисунок 4, б). Очаг компримирует сосуды в воротах почки без признаков опухолевой инвазии (рисунок 4, в).

На этапе создания 3D-реконструкции опухоли почки было принято решение о выполнении резекции почки, так как размеры образования составляют более 2,5 см, а медиальное расположение и близость опухоли к воротам почки повышают риск интраоперационного кровотечения (рисунок 4, в).

После выполнения оперативного вмешательства по результатам патологогистологического исследования (№ 22114) выявлено распространение опухолевых клеток за пределы псевдокапсулы, что подтвердило предоперационное исследование опухоли почки по данным мультиспиральной компьютерной томографии.

Размер опухолевого новообразования, определенный у всех пациентов, вошедших

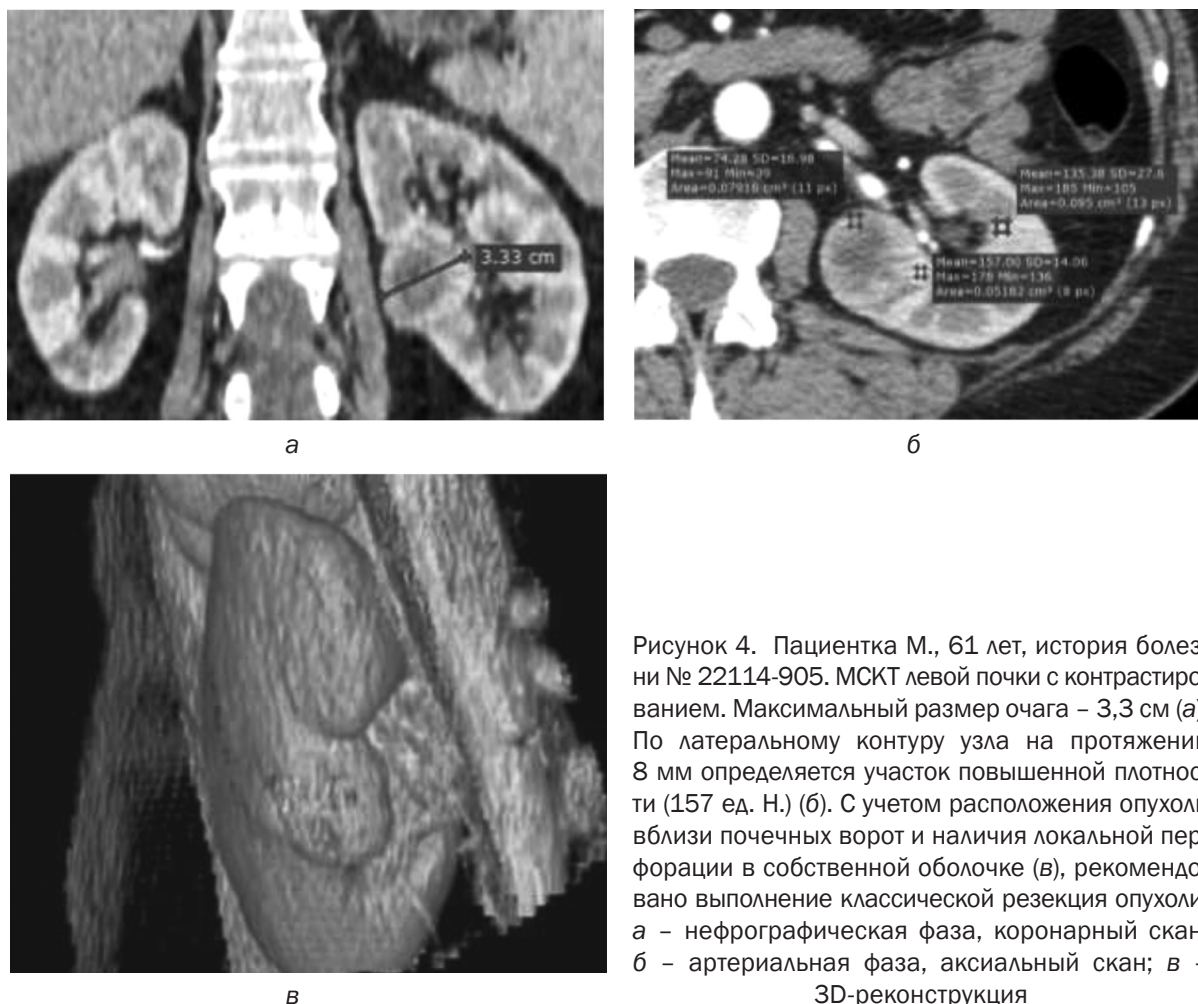


Рисунок 4. Пациентка М., 61 лет, история болезни № 22114-905. МСКТ левой почки с контрастированием. Максимальный размер очага – 3,3 см (а). По латеральному контуру узла на протяжении 8 мм определяется участок повышенной плотности (157 ед. Н.) (б). С учетом расположения опухоли вблизи почечных ворот и наличия локальной перфорации в собственной оболочке (в), рекомендовано выполнение классической резекции опухоли: а – нефрографическая фаза, коронарный скан; б – артериальная фаза, аксиальный скан; в – 3D-реконструкция

Таблица 2. Размер опухоли почки, см

Подгруппа № (n)	Параметры распределения (размер опухоли по данным компьютерной томографии)		
	Me	Интерквартильный диапазон	Статистическая значимость различий
I (n = 32)	4,1	3,3–4,5	U = 425,0, p = 0,245
III (n = 32)	4,5	3,7–5,5	
II (n = 32)	2,5	2,2–3,0	U = 332,5, p = 0,016
IV (n = 32)	2,5	1,8–2,5	

в протокол исследования, по данным компьютерного исследования на дооперационном этапе находился в пределах от 1,3 до 7,6 см, медиана для всей когорты пациентов составила 3,0 см (интерквартильный диапазон: 2,5–4,4).

В таблице 2 представлено распределение пациентов по показателю размера узлового новообразования почки по данным мультиспиральной компьютерной томографии. По данным статистического анализа данных установлено, что диаметр новообразования является одним из основных дифференциально-диагностических критериев, который влияет на выбор энуклеорезекции опухоли в качестве основного метода органосохраняющей операции при небольших размерах новообразования (p = 0,016).

Анализ изображений в исследуемой группе выполнялся до операции с целью точного планирования операции, в то время как пациенты из группы сравнения оценивались ретроспективно после выполнения хирургического вмешательства.

Результаты статистической обработки данных томографии по показателю размера узла про- и ретроспективно показали, что в I и III подгруппах, в которых выполнялась резекция почки, медиана диаметра узла составила 4,1 и 4,5 см соответственно. Так как энуклеорезекцию технически сложнее выполнить при больших размерах опухоли, что связано с высокой вероятностью наличия фрагментарного повреждения псевдокапсулы и инвазии опухоли в область ворот и чашечно-лоханочную

систему почки с вероятным повреждением крупных сосудов почки и, как следствие, развития кровотечения, в подгруппах, где планировалась энуклеорезекция, медиана показателя размера опухоли составила меньшее значение – 2,5 см для обеих подгрупп наблюдения.

При анализе данных, полученных с помощью мультиспиральной компьютерной томографии, было выявлено, что учёт максимального диаметра опухоли в качестве одного из основных критериев выбора хирургической техники мобилизации опухоли из почки повлиял на количество случаев, когда по данным интраоперационной ревизии почки был изменен запланированный ход операции. В частности, при размерах узла $\leq 2,5$ см ОШ = 15,27 (95 % ДИ = 10,68–21,83, p = 0,007), тогда как при размерах опухоли почки $> 2,5$ см ОШ = 0,57 (95 % ДИ = 0,11–3,09, p = 0,588) (таблица 3).

Значение размера опухоли, равное 2,5 см [9, 10], используемое в качестве критерия выбора определенного вида органосохраняющей операции подтверждается результатами зарубежных клинических исследований, когда средний диаметр образования во время выполнения энуклеации составляет 2,8 см [11] и 3,5 см [12]. В рамках опубликованного отчёта о клинических испытаниях с участием отечественных учёных, в котором были представлены результаты органосохраняющего лечения 344 пациентов с раком почки, также не было отмечено развитие локального

Таблица 3. Сравнение пациентов из всех подгрупп наблюдения по показателю частоты выполненных конверсий метода операции, % (абс.)

Характеристики опухолевого узла по данным МСКТ	ОШ	95 % Доверительный интервал	p
Диаметр опухоли $\leq 2,5$ см	15,27	10,68–21,83	0,007
Диаметр опухоли $> 2,5$ см	0,57	0,11–3,09	0,588

рецидива после выполнения органосохраняющей операции в случае, когда средней диаметр очага составляет 3 см и менее. При опухолях почки с размером 3–4 см рецидив был выявлен только в 2 % наблюдений, а при размерах очага 4–7 см – в 14,3 % наблюдений [13].

Таким образом, учитывая острую необходимость в сохранении максимального объема здоровой почечной ткани у пациентов с опухолевым поражением почки, особенно в случае вовлечения в опухолевый процесс единственной почки или на фоне снижения функционального состояния обеих почек, использование разработанного комплекса нефрометрической оценки опухоли почки и, в частности, исследование границ образования по данным мультиспиральной компьютерной томографии, является особенно актуальным, так как позволяет оценить возможность выполнения энуклеорезекции у данной когорты пациентов и повысить результаты органосохраняющей операции при локализованном почечно-клеточном раке.

Литература

1. *Continuing to build a bridge from a population-based to a more «personalized» approach to cancer staging* / M. B. Amin [et al.] // *CA. Cancer. J. Clin.* – 2017. – Vol. 67. – P. 93–9.
2. *Decastro, G. J. Epidemiology, clinical staging, and presentation of renal cell carcinoma* / G. J. Decastro, J. M. McKiernan // *Urol. Clin. North Am.* – 2008. – Vol. 35. – P. 581–92.

3. *Clinical practice. Small renal mass* / I. S. Gill [et al.] // *N. Engl. J. Med.* – 2010. – Vol. 362. – P. 624–34.
4. *Hou, W. Anatomic features involved in technical complexity of partial nephrectomy* / W. Hou, W. Yan, Z. Ji // *Urology.* – 2015. – Vol. 85. – P. 1–7.
5. *Preoperative aspects and dimensions used for an anatomical (PADUA) classification of renal tumours in patients who are candidates for nephron-sparing surgery* / V. Ficarra [et al.] // *Eur. Urol.* – 2009. – Vol. 56. – P. 786–793.
6. *Kutikov, A. The R. E. N. A. L. nephrometry score: a comprehensive standardized system for quantitating renal tumor size, location and depth* / A. Kutikov, R. G. Uzzo // *J. Urol.* – 2009. – Vol. 182. – P. 844–53.
7. *Kidney tumor location measurement using the C index method* / M. N. Simmons [et al.] // *J. Urol.* – 2010. – Vol. 183. – P. 1708–13.
8. *Histopathologic analysis of peritumoral pseudocapsule and surgical margin status after tumor enucleation for renal cell carcinoma* / A. Minervini [et al.] // *Eur. Urol.* – 2009. – Vol. 55. – P. 1410–8.
9. *Li, Q. Optimal Margin in Nephron-Sparing Surgery for Renal Cell Carcinoma 4 cm or Less* / Q. Li // *European Urology.* – 2003. – Vol. 44, № 4. – P. 448–451.
10. *Enucleation of Renal Cell Carcinoma with Ablation of the Tumour Base* / A. Minervini, F. Lanzi, M. Carini // *European Urology.* – 2008. – Vol. 54, № 6. – P. 1442–1443.
11. *Histological analysis of the kidney tumor-parenchyma interface* / R. A. Azhar [et al.] // *J. Urol.* – 2015. – Vol. 193, № 2. – P. 415–22.
12. *Simple enucleation for the treatment of PT1a renal cell carcinoma: our 20-year experience* / M. Carini [et al.] // *Eur. Urol.* – 2006. – Vol. 50, № 6. – P. 1263–8.
13. *Органосохраняющая хирургия почечно-клеточного рака* / А. С. Переверзев [и др.] // *Клиническая онкология.* – 2012. – Т. 6, № 2. – С. 77–80.

Поступила 2.04.2020 г.