

*О. А. Корзун, А. В. Белецкий, С. И. Худницкий, А. К. Пышкало*  
**Ошибки и осложнения хирургического лечения тяжёлых  
переломов дистального отдела плеча у взрослых**  
*ГУ РНПЦ Травматологии и ортопедии*

Осложнения после хирургического лечения переломов дистального отдела плеча у взрослых отмечены у 6-ти из 23-х пациентов пролеченных в ГУ РНПЦ Травматологии и ортопедии, 1-го в областном центре и были представлены нарушениями консолидации у 5-ти и глубокой инфекцией – у 2-х пациентов. Изучены отдалённые результаты лечения у данной группы пациентов в срок от 7-ми до 15-ти месяцев. Применение заднего хирургического доступа с остеотомией локтевого отростка, 2-х пластин с расположением по внутренней и задне-наружной поверхностям дистального метаэпифиза плеча, оптимальная длительность хирургического вмешательства позволяют значительно сократить количество ошибок и осложнений после хирургического лечения переломов дистального отдела плеча. При неудачах после остеосинтеза методом выбора в данной ситуации у молодых пациентов является повторный остеосинтез пластинами, в том числе с угловой стабильностью шурупов, костная аутопластика. Это позволило добиться сращения переломов и удовлетворительной функции у всех 5-ти пациентов с нарушениями консолидации.

При гнойных осложнениях показано удаление фиксаторов, секвестрэктомия, восстановление функции локтевого сустава. Консолидация и восстановление функции достигнуты у 1-го пациента, формирование малоболезненного ложного сустава между дистальной третью плечевой и локтевой костью с объёмом движений 40 – у 1-го пациента.

Ключевые слова: дистальный отдел плеча, осложнения остеосинтеза, реостеосинтез, костная аутопластика;

Доля сложных переломов дистального отдела плечевой кости по отношению ко всем переломам костей верхней конечности невысока, однако лечение данных повреждений по настоящее время остаётся сложной задачей. Учитывая внутрисуставной характер повреждений, невозможность репонировать отломки закрытым способом, нередко приходится прибегать к открытой репозиции, остеосинтезу [3, 8], где определяющей для дальнейшей функции сустава является стабильная фиксация отломков и раннее начало движений в локтевом суставе. Наиболее часто используется задний доступ к дистальному отделу плеча, в ряде случаев с остеотомией локтевого отростка. Фиксация при помощи только шурупов и спиц по данным ряда авторов сопряжена с высоким риском вторичных смещений и миграции фиксаторов [10, 11], поэтому методом выбора является остеосинтез 2-мя пластинами, одна из которых располагается по медиальной поверхности дистального отдела плеча, а другая по задне-наружной [8, 12]. На результат лечения влияют возраст пациента (выраженность остеопороза), тип перелома по классификации АО, степень повреждения мягких тканей [8]. Учитывая сложность анатомии дистального отдела плеча, высокие

функциональные нагрузки на сегмент при движениях, трудность достижения стабильной фиксации отломков при их раздроблении и остеопорозе, доля различных послеоперационных осложнений по данным литературы достигает 35%, а плохих отдалённых результатов лечения 15% [8, 10, 11]. В исследованиях Helfet и Rosen [5] установлено, что 75% несращений при переломах дистального отдела плеча связаны с неадекватной первичной фиксацией.

Однако, даже если на операции удалось добиться стабильной фиксации, в послеоперационном периоде ряд факторов, таких как остеопороз, раздробленность, девитализация костных фрагментов, неточная репозиция, интерпозиция мягких тканей могут привести к вторичному смещению отломков, несращению, миграции и перелому металлоконструкций. В литературе описаны следующие методы лечения данных осложнений [1, 4, 5, 6, 7, 9, 10, 11, 12]:

1) Иммобилизация в гипсовой повязке; 2) Повторная открытая репозиция и остеосинтез в сочетании с костной пластикой, применением цемента; 3) Пересадка костных аутооттрансплантатов на сосудистой ножке; 4) Эндопротезирование локтевого сустава; 5) Аллопластика дистального отдела плеча полусуставом; 6) Артродез;

Таким образом, цель исследования – проанализировать и представить собственный опыт лечения осложнений после остеосинтеза переломов дистального отдела плеча в клинике ГУ РНПЦ ТО.

Материалы и методы.

За период с января 2007 по февраль 2009 года в травматолого-ортопедическом отделении для взрослых клиники ГУ РНПЦ травматологии и ортопедии оперировано 24 пациента со сложными переломами дистального отдела плеча и их последствиями. Из них - 7 пациентов (29,1%) с осложнениями в виде вторичного смещения отломков, несращения (5 случаев), глубокого нагноения раны (2 случая). 6 пациентов первично оперированы в РНПЦ ТО, 1 – в областном центре. Средний возраст в данной группе пациентов составил 42,7 года. У 3-х пациентов переломы были открытыми (1-й степени по Gustilo), у 4-х - закрытыми. По АО повреждения отнесены к типу А - у 2-х пациентов, к типу С у 5-ти пациентов.

У 5-ти пациентов первично была выполнена открытая репозиция из заднего доступа с разволокнением *m. triceps*, остеосинтез спицами, пластинами и шурупами, у 2-х - открытая репозиция из заднего доступа с остеотомией локтевого отростка, остеосинтез пластинами и шурупами.

Лечение развившихся осложнений у всех пациентов заключалось в выполнении повторных хирургических вмешательств, в ряде случаев неоднократных. У 2-х пациентов в связи с нестабильностью фиксации после повторной операции применялась иммобилизация в гипсовой повязке, у 1-го пациента фиксация в гипсовой повязке осуществлялась в связи с преждевременным удалением металлоконструкций и несращением после глубокого нагноения раны. Данные о применённых вмешательствах и осложнениях представлены в таблице 1.

Таблица 1. Применённые вмешательства при переломах дистального отдела плеча, осложнения, их лечение и исходы.

Пациент №, возраст, тип по АО	Доступ, вид фиксатора	Срок и вид осложнения	Срок реоперации, доступ и вид вмешательства	Результат
1. М., 63 г., 13С1 откр	Задний с разволоknением m. triceps. Реконструкционная пластина, 1/3 трубчатая пластина (титан, МБТ), шурупы, спицы.	3-е сутки. Вторичное смещение.	1. 24-е сут. Задний с остеотомией локтевого отростка. Удаление фиксаторов, открытая репозиция. 3,5 DCP, 1/3 трубчатая (Chm), шурупы + аутоспонгиоза. 2. 9 месяц. Задний с фиксированием 2-х окон снаружи и внутри от m. triceps. 3,5 DCP, 5,0 LCP (Chm), шурупы, аутоспонгиоза.	1. Несращение через 8 месяцев. 2. Консолидация через 6 месяцев. Объем движений 0 /30 /120 .
2. Л., 38 л., 13С2 откр	1. Закрытая репозиция. Спицы. 2. Задний с разволоknением m. triceps. Спицы.	1. 1-е сутки. Вторичное смещение. 2. 5-й месяц. Несращение.	4,5 мес. Задний с остеотомией локтевого отростка. 3,5 DCP, 1/3 трубчатая (Chm), шурупы + аутоспонгиоза.	Нестабильная фиксация, гипсовая повязка, консолидация в срок 9 мес. Объем движений 0 /30 /120 .
3. Д., 37 л., 13С1 закр	Задний с разволоknением m. triceps. Реконструкционная пластина, 1/3 трубчатая пластина (титан, МБТ), шурупы. Пластины расположены по задне-внутренней и наружной поверхностям («наоборот»).	7-й месяц. Вторичное смещение. Несращения.	1,5 года. Задний с остеотомией локтевого отростка 3,5 DCP, 1/3 трубчатая (Chm), шурупы + 2 кортикоспонгиозных блока + аутоспонгиоза	Гипсовая повязка 4 мес, консолидация в срок 7 мес. Объем движений 0 /30 /120 .
4. М., 50 л., 13С3 закр	Задний с остеотомией локтевого отростка. 3,5 DCP (Chm), 1/3 трубчатая (Chm), шурупы.	3-я неделя. Глубокое нагноение раны, несращение мышечков.	1. 6 мес. Наружный и внутренний доступы. Удаление металлоконструкций. ФНЭ, дренирование. 2. 6,5 мес. Внутренний доступ, ФНЭ. 3. 14 мес. Внутренний доступ, ФНЭ.	1. Сохраняется гнойная рана с фрагментом кости. 2. Гипсовая повязка на 2 месяца. Периодически открываются свищи. 3. Раны зажили. Объем движений 0 /30 /70 .
5. С., 50 л., 13С2 откр	Задний с остеотомией локтевого отростка. 3,5 DCP (Chm), реконструкционная (МБТ), шурупы.	3-месяц. Глубокое нагноение раны, несращение локтевого отростка.	3 мес. Задний доступ к локтевому отростку. Удаление фиксаторов из локтевого отростка, ФНЭ.	Рана зажила, консолидация в срок 3 мес. Объем движений близок к полному.
6. Л., 23 г., 13А2 закр	Задний с разволоknением m. triceps. 4,5 DCP (Аль тивед).	8 месяц. Несращения	4 года. Задний с разволоknением m. triceps. LC-DCP (Chm)+1/3 трубчатая пластина (Chm)	Консолидация в срок 6 мес. Объем движений близок к полному.

			и шурупы+аутоспонгиоза.	
Л...Г., 38 л. 13A2 закр	1. Наружный. Узкая 4,5 DCP (Альпимед).  2. Задний с разволокнутием m. triceps. Узкая 4,5 DCP (Медботек), кортикальные аллотрансплантаты	1. 7 мес, несращение  2. 1 год, Несращения	1,5 года. Задний с формированием 2-х окон снаружи и кнутри от m. triceps. 3,5 DCP, 5,0 LCP (Сим), шурупы, аутоспонгиоза.	Фиксация стабильная, динамическое наблюдения.

## Результаты.

Консолидации переломов удалось добиться у 5-ти пациентов. Средний срок – 6,2 месяца после повторной операции. У 1-го пациента (М., 50 л.) в связи с посттравматическим дефектом мышечков (нагноение, секвестрация) развился ложный сустав между плечевой и локтевой костью с движениями в пределах 40 градусов. За 1-м пациентом продолжается динамическое наблюдение, фиксация стабильная. У 2-х пациентов (С., 50 л., Л., 23 г.) удалось добиться объёма движений в локтевом суставе, близкого к полному. У 3-х пациентов сохраняются сгибательно-разгибательные контрактуры с объёмом движений 0 /30 /120 , позволяющим обслуживать себя и работать. Боковая нестабильность в локтевом суставе выявлена у 1-го пациента (Л., 38 л.), однако жалоб на боли последний не предъявляет. Утолщение, рубцовые изменения мягких тканей области локтевого сустава развились у 3-х пациентов (Л., 38 л., Д., 37 л., М., 50 л.). 2-е пациентов (М., 50 л., М., 63 г.) предъявляют жалобы на боли в локтевом суставе при движении.

Клинические примеры. Пациентка М., 62-х лет (Рисунок 1.), получила травму при падении на улице, тип по АО 13С1, перелом закрытый. При поступлении в клинику оперирована, выполнен остеосинтез из заднего доступа с разволокнутием m. triceps с использованием 2-х пластин, одна из которых располагалась по наружной поверхности, а другая по задне-наружной поверхности ДМЭ плечевой кости, также шурупов и спиц. Фиксация нестабильная, на 3-4 сутки после операции наступило вторичное смещение отломков. Через 3 недели выполнено повторное вмешательство из заднего доступа с остеотомией локтевого отростка, заключавшееся в открытой репозиции, остеосинтезе 2-мя пластинами по задне-наружной и внутренней поверхностям ДМЭ плеча. Сохраняющийся краевой дефект на границе метафиза и диафиза заполнен аутоспонгиозной костью. Через 8 месяцев диагностировано несращение на границе метафиза и диафиза. Выполнено 3-е оперативное вмешательство – удаление металлоконструкций из заднего доступа с формированием 2-х окон снаружи и кнутри от m. triceps, экономная резекция отломков, остеосинтез 3,5 мм динамической компрессирующей пластиной по внутренней поверхности и 5,0 мм пластиной с блокированием шурупов по задне-наружной поверхности в сочетании с пластикой аутоспонгиозной костью. В срок 6 месяцев наступила консолидация отломков. Боли не беспокоят, локтевой сустав обычной конфигурации, стабилен, имеется сгибательно-разгибательная контрактура – 0°/30°/120°, пациентка справляется с работой по дому и на даче.

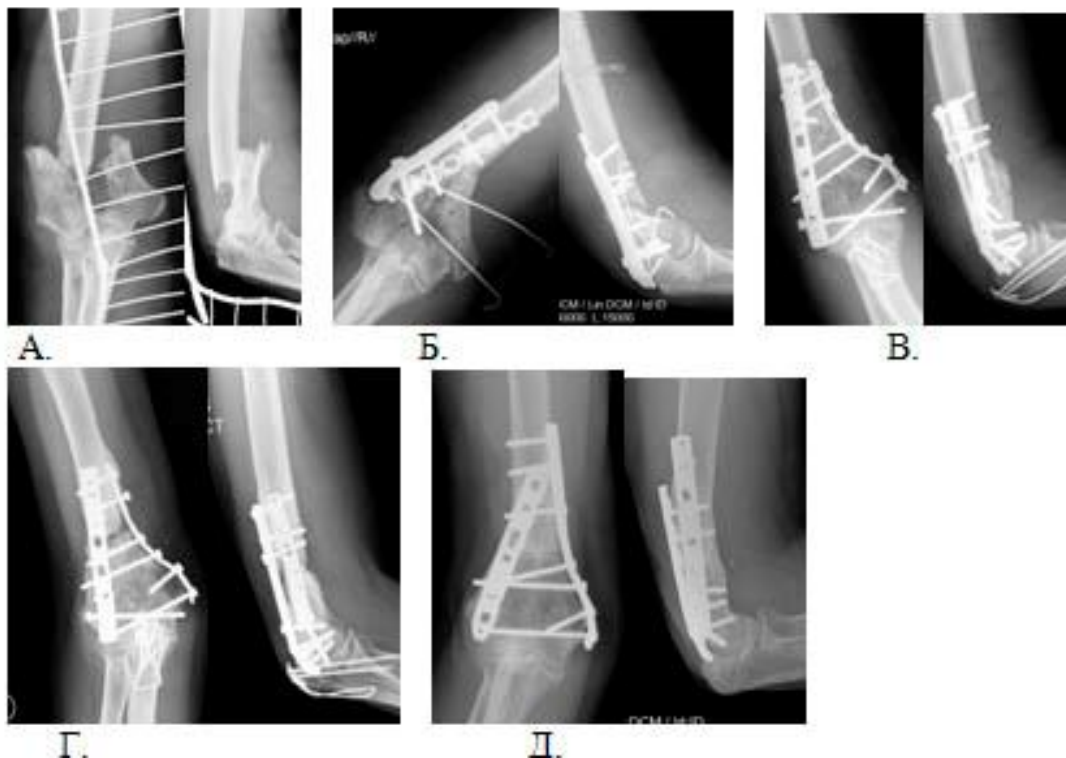


Рисунок 1. Рентгенограммы пациентки М. а) После травмы; б) На 4-е сутки после экстренной операции – вторичное смещение; в) После повторной операции; г) Несращение в срок 9 месяцев после повторной операции; д) Консолидация через 6 мес после 3-го оперативного вмешательства;

Пациентка Д, 37 лет (Рисунок 2.) , поступила в РНПЦ ТО через 6 мес после травмы с несросшимся оскольчатый внутрисуставным переломом ДМЭ левого плеча, тип 13C1, после лечения в гипсовой повязке. Через доступ с разволокнением *m. triceps* выполнен остеосинтез пластинами (реконструкционная пластина по задне-внутренней поверхности, 1/3 трубчатая – по наружной) и межфрагментарными шурупами. Через 1,5 года после операции поступила повторно с несросшимся переломом, смещением отломков, миграцией фиксаторов. Выполнена повторная операция – доступ с остеотомией локтевого отростка, пластика дефектов обеих мышечек плеча кортикоспонгиозными аутотрансплантатами, остеосинтез пластинами и шурупами. После операции иммобилизация в гипсовой повязке 4 месяца. В срок 6 мес отмечены признаки консолидации отломков. Результат оценен в срок 7 мес после операции. Боли незначительные, «на погоду», локтевой сустав немного утолщён, стабилен, имеется сгибательно-разгибательная контрактура – 0°/30°/120°, пациентка справляется с работой.

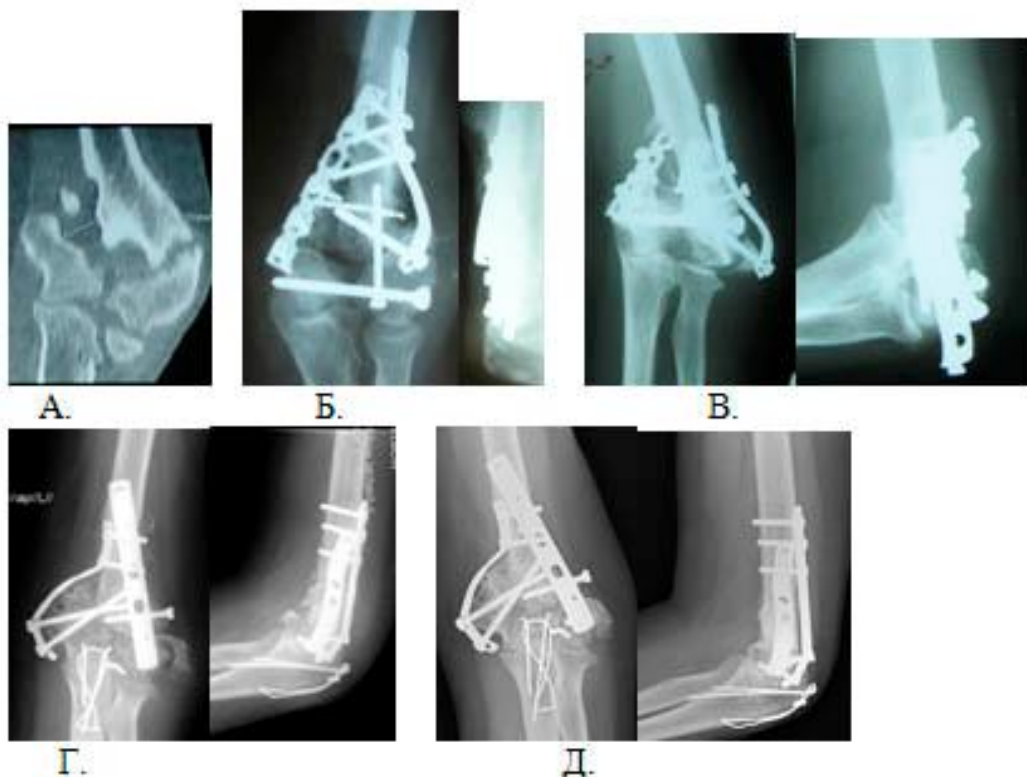

Рисунок 2. Рентгенограммы пациентки Д. а) Несращение после консервативного лечения; б) На 7-е сутки после первого хирургического вмешательства; в) Несращение, вторичное смещение отломков (1,5 года после операции); г) На 8 сутки после повторной операции; д) Признаки консолидации через 7 мес после 2-го оперативного вмешательства;

Пациент Л. (Рисунок 3.), травма в ДТП, открытые переломы ДМЭ правого плеча (тип 13C2), с\з-в\з правой лучевой кости, повреждение локтевого нерва. В ЦРБ – ПХО ран, чрескожная диафиксация перелома ДМЭ плеча спицами, фиксация перелома лучевой кости спицей интрамедуллярно. На 2-е сутки переведен в РНПЦ, отмечается вторичное смещение перелома ДМЭ плеча. При поступлении выполнена открытая репозиция перелома плеча из заднего доступа с разволокнением *m. triceps*, остеосинтез спицами, ВХО обширных ран предплечья, остеосинтез стержневым аппаратом внешней фиксации. Через 7 суток выполнена кожная пластика, реosteосинтез лучевой кости интрамедуллярным стержнем. Через 4,5 месяца отмечено отсутствие консолидации, патологическая подвижность в надмышелковой области прав плеча. Выполнено 3-е хирургическое вмешательство – остеосинтез пластинами, шурупами и спицами, костная аутопластика. В связи с остеопорозом мышечков плеча в послеоперационном периоде произошло расшатывание, миграция фиксаторов. Наложена гипсовая повязка на 3 месяца. Результат оценен в срок 9 месяцев после 3-й операции. Рентгенологически отмечаются признаки консолидации отломков, боли незначительные, «на погоду», локтевой сустав умеренно утолщён, небольшая боковая нестабильность, имеется сгибательно-разгибательная контрактура – 0°/30°/120°, нарушение функции мышц,

иннервируемых локтевым нервом. Однако, пациент полноценно работает по прежней специальности - водителем.

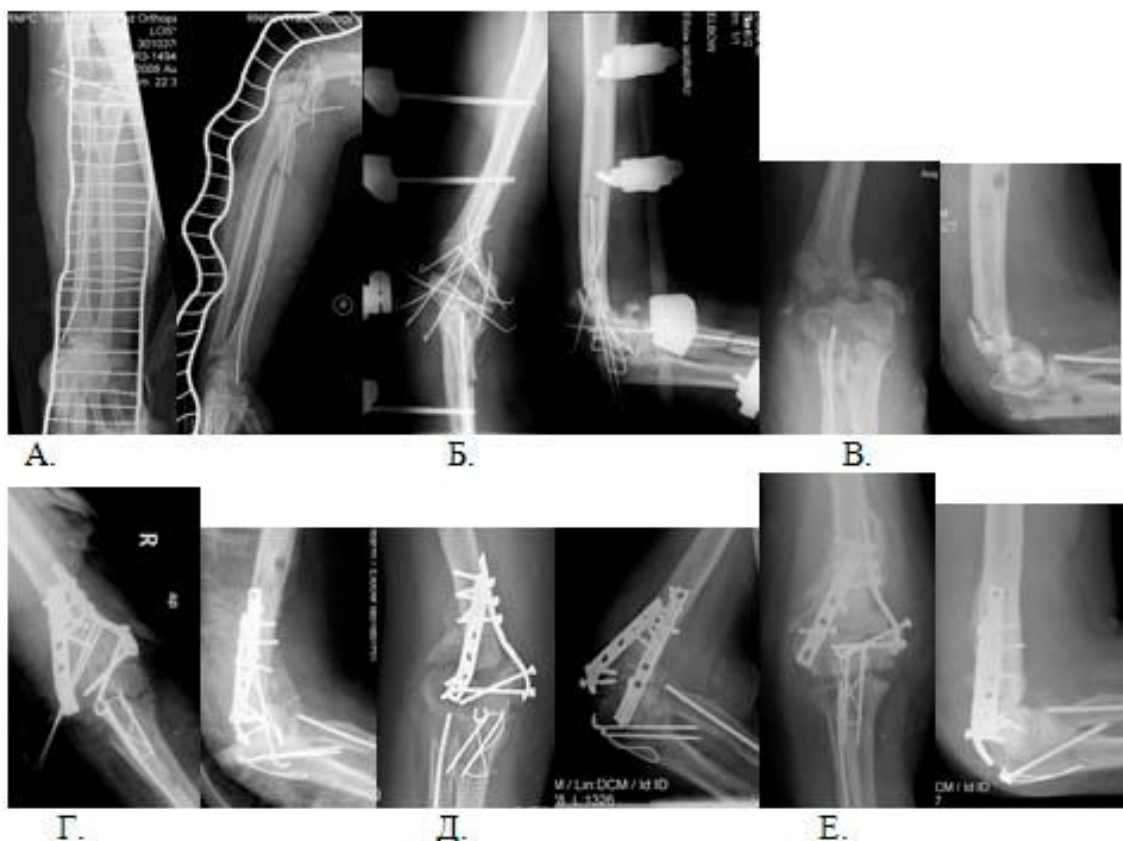

Рисунок 3. Рентгенограммы пациента Л. а) При поступлении в клинику; б) После остеосинтеза спицами и стержневым аппаратом; в) Несращение в срок 4,5 мес после операции; г) На 4 сут после остеосинтеза пластинами, костной аутопластики; д) Признаки нестабильности, расшатывания имплантатов в срок 3 мес после операции; е) Консолидация через 9 мес после 2-го оперативного вмешательства после иммобилизации в гипсовой повязке;

### Обсуждение.

Развитие осложнений после хирургического лечения тяжёлых переломов дистального отдела плеча ставит перед травматологами ряд сложных задач, для решения которых важно определить причины развития осложнений и допущенные ошибки. Анализ группы из 7-ми пациентов позволил выявить следующие причины осложнений: неадекватный доступ к отломкам (без остеотомии локтевого отростка, где это было показано) – в 3-х случаях; технические ошибки в ходе выполнения остеосинтеза (расположение имплантатов без учёта биомеханики, недостаточное количество шурупов, нестабильность фиксации) – в 2-х случаях; неадекватный выбор фиксатора, нестабильная фиксация - в 3-х случаях; длительность и травматичность первичной операции – в 2-х случаях. Выбор способа лечения развившихся осложнений определяется возрастом пациента, его функциональными потребностями, состоянием костной ткани (остеопороз, раздробленность отломков, повреждение установленными фиксаторами), рубцовыми изменениями мягких тканей в зоне локтевого сустава. При относительно

удовлетворительном расположении костных фрагментов, наличии потенциала к консолидации возможна иммобилизация в гипсовой повязке (пациент Л., 38 лет). Пересадка костных аутотрансплантатов на сосудистой ножке требует сложной микрохирургической техники, недоступной в обычном травматологическом отделении. Эндопротезирование локтевого сустава, артродез достаточно сложны технически и должны применяться при отсутствии возможности выполнить реконструктивную операцию, выраженном ограничении объёма движений и болях. Аллопластика дистального отдела плеча полусуставом также не оправдана в связи с высоким риском неприживания трансплантата.

В 5-ти случаях, когда имелось вторичное смещение или несращение, нами применялся реостеосинтез с использованием более массивных имплантатов, в том числе фиксаторов с блокированием шурупов, костная аутопластика [4, 6, 12]. Показаниями к операции послужили: молодой возраст, удовлетворительное качество костной ткани (в том числе и у пациентов после 60-ти лет), отсутствие выраженных рубцовых изменений мягких тканей. В 4-х случаях использовалась аутоспонгиозная кость, в 1-м случае при значительных дефектах обоих мышечков – структурные кортикоспонгиозные аутотрансплантаты [4, 6, 12]. В 3-х случаях удалось добиться жёсткой фиксации и начать раннее функциональное лечение, в 1-м случае при значительном дефекте костной ткани, пластике кортикоспонгиозными аутотрансплантатами фиксация была достаточно прочная, однако в течение 4-х месяцев после операции применялась съёмная гипсовая повязка. У 1-го пациента в связи с остеопорозом фиксация была нестабильна (миграция фиксатора) и применялась гипсовая повязка.

При гнойных осложнениях выполнялось удаление вовлечённых фиксаторов (2 пациента), секвестрированных костных фрагментов у 1-го пациента с целенаправленным формированием ложного сустава, разработкой движений в плечелоктевом сочленении, что позволило добиться удовлетворительного функционального результата.

#### **Выводы.**

1. Основными причинами осложнений после хирургического лечения тяжёлых переломов дистального отдела плеча являются: неадекватный хирургический доступ, технические ошибки в ходе выполнения остеосинтеза, неадекватный выбор фиксатора, нестабильная фиксация, длительность и травматичность первичной операции.
2. У молодых, трудоспособных пациентов, при хорошем качестве кости методом выбора при вторичном смещении отломков, несращении после хирургического лечения тяжёлых переломов дистального отдела плеча является повторный остеосинтез с использованием более массивных имплантатов, в том числе фиксаторов с блокированием шурупов, костная аутопластика.
3. При гнойных осложнениях, секвестрации отломков целесообразно формирование ложного сустава, разработка движений для сохранения функции конечности.



## Литература

1. Жабин, Г. И. Испытание жесткости фиксации отломков пластиной при переломах мышелка плеча типов СI и СIII / Г. И. Жабин, Ф. Шахизи // Вестн. хирургии им. Грекова. 2003. Т. 162. № 6. С. 40–42.
2. Панков, И. О. Осложнения и исходы при лечении переломов дистального суставного конца плечевой кости / И. О. Панков // Современные технологии в травматологии, ортопедии: ошибки и осложнения – профилактика, лечение: сб. тез. Междунар. конгр., Москва, 5–7 окт. 2004 г. / Рос. гос. мед. ун-т. М., 2004. С. 124.
3. Юмашев, Г. С. Травматология и ортопедия / Г. С. Юмашев. М.: Медицина, 1983. 576 с.
4. Fornfeist, D. Treatment Options for Fixation Failure in Distal Humeral Fractures / D. Fornfeist, M. Roux // In Techniques in Orthopaedics. Philadelphia: Lippincott Williams & Wilkins, 2003. Vol. 17(4). P. 401–408.
5. Helfet, D. The operative management of nonunions of the distal humerus / D. Helfet, H. Rosen // Paper presented at: AAOS Meeting. Atlanta. Feb. 1988.
6. Korner, J. The LCP-concept in the operative treatment of distal humerus fractures – biological, biomechanical and surgical aspects / J. Korner [et al.] // J Injury. 2003. Vol. 34. P. S-B20–S-B30.
7. Ring, D. Complex fractures of the distal humerus and their complication / D. Ring, J.B. Jupiter // J. Shoulder Elbow Surg. 1999. Vol. 8. P. 85–97.
8. Ruedi, T. P. AO Principles of fracture management / T. P. Ruedi, M. M. Murphy. Stuttgart; New York, 2000. 864 p.
9. Sim, F. Nonunion and delayed union of distal humerus fractures / F. H. Sim. In Morrey B. F., ed. The Elbow and Its Disorders. Philadelphia: WB Saunders, 2000. P. 331–340.
10. Sodergard, J. Mechanical failure of internal fixation in T and Y fractures of the distal humerus / J. Sodergard, J. Sandelin, O. Bostman // J Trauma. 1992. Vol. 33. P. 687–690.
11. Sodergard, J. Postoperative complications of distal humeral fractures / J. Sodergard, J. Sandelin, O. Bostman // J Acta Orthop Scand. 1992. Vol. 63. P. 85–89.
12. Webb, L. Distal Humeral Fractures in Adults / L. Webb // J Am Acad Orthop Surg. 1996. Vol 4. P. 336–344.