

Тропность вируса гепатита С к биологическим средам при системных заболеваниях соединительной ткани

В исследовании приведена оценка локализации неструктурных белков вируса гепатита С при системных заболеваниях соединительной ткани с использованием методов полимеразной цепной реакции и иммуногистохимии в биоптатах печени, почек, а также в форменных элементах крови и слюны.

Ключевые слова: Вирус гепатита С, ревматоидный артрит, системная красная волчанка (СКВ), иммуногистохимия, полимеразная цепная реакция (ПЦР).

S. V. Gubkin

Tropism of virus hepatitis C to biological substance during connective tissue diseases
In the investigation it was conducted the non-structure albumen localization evaluation of the hepatitis virus C at the system diseases of the connective tissue with use of the polymerizing chain reaction methods and immunehistochemistry in the bioptates of liver, kidney as well in the regular elements of blood and saliva.

Key words: hepatitis virus C, rheumatoid arthritis, SLE, immunehistochemistry, PCR

Одной из неразгаданных задач ревматологии остаётся вопрос о происхождении большинства ревматических заболеваний. Ряд авторов склоняется к вирусному генезу ревматоидного артрита, системной красной волчанки, синдрома Шегрена и другой иммунной патологии [4,5,6]. Заслуживают пристального внимания сообщения о трансформации хронического гепатита в ревматоидный артрит (РА) и об abortивном развитии РА после трансплантации печени [2,7]. Всё это послужило предпосылкой к изучению роли гепатотропных вирусов, прежде всего HCV, в хронизации ревматических заболеваний [1].

Цель работы: исследование тропности вируса гепатита С к тканям пациентов, страдающих различными ревматическими заболеваниями.

Для выполнения поставленных задач было обследовано 15 пациентов, из них 8 страдали ревматоидным артритом, 3 больных имели суставным синдромом на фоне хронического гепатита С (ХГС), 3 больных страдали СКВ, и одна больная системным склерозом (СС). Практически у всех пациентов с системными заболеваниями соединительной ткани имел место хронический гепатит С, подтвержденный обнаружением вирусной РНК в биопсийном материале и крови методом ПЦР, двое пациентов имели микст (С и В) гепатит. В пяти случаях для верификации распространенности поражения органов и в качестве контроля использовали аутопсийный материал с вирусным и невирусным поражением печени.

Материал и методы исследования. Выделение лимфоцитов и нейтрофилов проводили в фиколл-верографинового смеси из плазмы крови. Мазки фиксировались и окрашивались по стандартной методике.

После проведения пункционной биопсии печени или почек под УЗИ контролем и предварительной обработки биопсийного материала из парафиновых блоков изготавливали срезы ткани печени и почек, толщиной 4-5 мкм.. Срезы помещали на предметные стекла, предварительно обработанные адгезивом. Проводили стрептавидин-биотиново-пероксидазную иммуногистохимическую реакцию с использованием коммерческой иммуногистохимической системы LSAB 2 System

Peroxidase (DAKO, USA). В качестве первичных антител использовали моноклональные мышинные антитела к NS3 неструктурному белку вируса гепатита С (NS3-HCV) (Novocastra Lab., UK) в разведении 1/50. Для демаскировки искомого антигена в ткани производили высокотемпературную обработку срезов. В каждой иммуногистохимической реакции обязательно проводили негативное контрольное исследование (один из двух серийных срезов, помещенных на предметное стекло вместо первичных антител обрабатывали контрольными антителами).

Иммуногистохимическую реакцию проводили согласно рекомендациям фирмы-изготовителя. После ингибирования эндогенной пероксидазы 3% раствором перекиси водорода, срезы ткани инкубировали с первичными антителами, затем с биотинилированной сывороткой и со стрептавидин-пероксидазным комплексом. Образовавшийся в ходе инкубаций меченый пероксидазой стрептавидин-биотиновый комплекс обрабатывался раствором диаминобензидаина. После проведения иммуногистохимической реакции срезы докрашивались гематоксилином.

Иммуноцитохимическое исследование проводили в цитологических мазках по той же схеме. Визуальная оценка экспрессии NS3 HCV в тканях осуществляли с помощью светового микроскопа. Экспрессию NS3 HCV определяли в виде отложений рыже-коричневых депозитов в клеточных структурах ткани (рис.1).

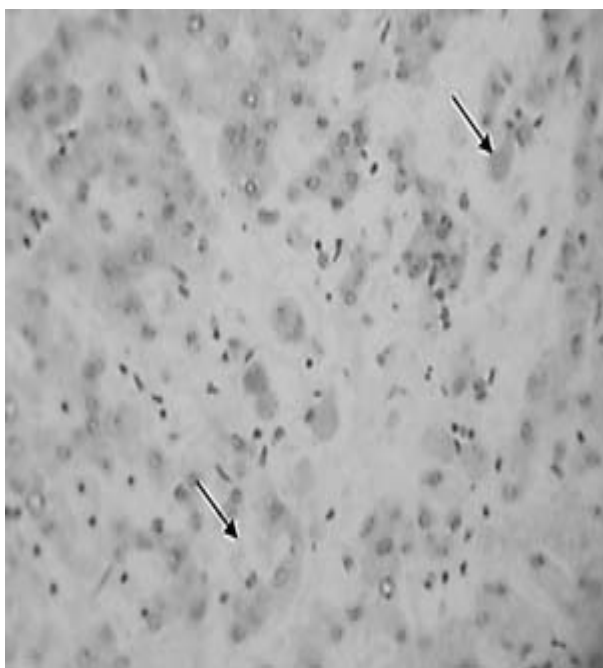


Рис.1 Иммуногистохимическое исследование биотата печени при гепатите С (увеличение 8х60)

Специфичность экспрессии искомого антигена в опытном образце ткани подтверждалась отсутствием ее в контрольном срезе (не обработанном первичными антителами).

Вирусную РНК в сыворотке крови больных ХГС определяли с помощью ПЦР, (“Hoffman-la-Roche” и НПО ?Литех?). Выделение вирусной РНК осуществляли методом адсорбции её на частицы селикагеля после денатурации образца гуанидин тиоционатом (рис.2). В реакции обратной транскриптации в качестве фермента использовали Taq – полимеразу, способную выдерживать нагревание до 95°C и имеющую температурный оптимум при 72°C. На части образцов клеточного материала проведена 2-х стадийная ПЦР с внутренней парой праймеров (nested-PCR),

для резкого увеличения чувствительности реакции при малом клеточном составе образца [3].

Для детекции наличия в биологическом материале ВГС использовали мутационно устойчивые праймеры на высококонсервативные области генома (5'-нетранслируемую область). В работе также проводили генотипирование ВГС, посредством использования типоспецифических праймеров.

После завершения полимеразной цепной реакции продукт амплификации выявляли методом электрофореза в 2% агарозном геле. Для электрофореза использовали горизонтальную камеру, стандартный трис-боратный буферный раствор. Нуклеиновые кислоты окрашивали бромистым этидием. Гели просматривали в УФ-трансиллюминаторе (длина волны 265 нм) и фотографировали цифровой камерой.

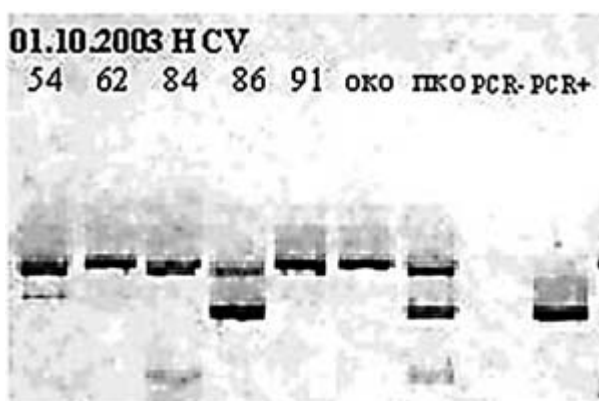


Рис.2 Результаты ПЦР диагностики в тканях биоптата

В пробах, содержащих РНК ВГС, в геле обнаруживались специфические полосы, соответствующие амплифицированным фрагментам ДНК размером 260 пар нуклеотидов. В отрицательных пробах специфические полосы не выявлялись.

Результаты исследования. Положительными считались иммуногистохимические реакции, в результате которых в исследованной ткани отмечалось отложение позитивных депозитов интенсивного рыже-коричневого цвета (комплекс антиген-антитело, маркированный хромогеном). Экспрессию NS3 HCV отмечали в ткани печени в цитоплазме гепатоцитов, цитоплазме отдельных купферовских клеток, а в отдельных наблюдениях – в ядрах отдельных гепатоцитов.

При использовании иммуногистохимического метода в ткани почки ВГС-позитивные депозиты располагались в цитоплазме части эпителиальных клеток, выстилающих извитые каналы, а также – в цитоплазме макрофагальных элементов интерстиция, также экспрессия NS3 HCV определялась в цитоплазме десквамированных эпителиальных клеток в просвете бронхов.

В цитологических мазках специфическая экспрессия NS3 HCV была выявлена в ядрах лимфоцитов (в мазке концентрата лимфоцитов).

Таблица 1

Результат иммуногистохимического, иммуноцитохимического и ПЦР исследования

ПЦР в крови	ПЦР в биоптате	Иммуногистохимия	Диагноз
+	+	Печень (+)	Реакт. артрит ХГС
+	+	Печень (+)	РА ХГС и В
?	+	Печень (+) Почка (+)	СКВ ХГС
-	-	Печень (-) Почка (-)	РА ХГ
+	+	Печень (+)	Реакт. артрит ХГС
?	+	Печень (+) Почка (+)	РА ХГС
?	+	Печень (+) Почка (+)	РА ХГС
+	+	Печень (+)	РА ХГС
+	+	Печень (+)	СКВ ХГС
+	+	Печень (+)	РА ХГС и В
-	+	Печень (+)	РА? ХГС
+	+	Печень (+)	ССД ХГС
+	+	Мазок лимфоциты (+)	РА ХГС
+	+	Мазок нейтрофилы (-)	РА ХГС
?	+	Почка (+) Легкое (+)	РА ХГС
+	+	Печень (-)	СКВ ХГС

Заключение.

Методами молекулярной диагностики установлена тропность вируса гепатита С к печеночной и почечной ткани, причем оба органа поражаются одновременно. В небольшой группе пациентов неструктурные белки вируса гепатита С обнаружены в ткани легкого и лимфоцитах периферической крови.

Вирус гепатита С не был обнаружен в нейтрофилах крови и в слюне больных с достоверным клиническим диагнозом – ХГС.

Литература

1. Игнатова Т.М., Апросина З.Г., Серов В.В. и соавт. Экстрапеченочная манифестация хронического гепатита С //Тер. Архив. 1998; 70 (11) стр. 9-16.
2. Agnello V, De Rosa FG. Extrahepatic disease manifestations of HCV infection: some current issues. J Hepatol. 2004 Feb;40(2):341-52
3. Cuchacovich R, Quinet S, Santos AM. Applications of polymerase chain reaction in rheumatology. Rheum Dis Clin North Am. 2003 Feb;29(1):1-20,
4. Lovy MR, Starkebaum G. Rheumatic disorders associated with hepatitis C. Baillieres Best Pract Res Clin Rheumatol. 2000 Sep;14(3):535-57.
5. Manns MP, Rambusch EG. Autoimmunity and extrahepatic manifestations in hepatitis C virus infection. J Hepatol. 1999;31 Suppl 1:39-42.
6. Poynard T, Ratziu V, Benhamou Y, Opolon P, Cacoub P, Bedossa P. -, - Natural history of HCV infection. Baillieres Best Pract Res Clin Gastroenterol. 2000 Apr;14(2):211-28.
7. Walker NJ, Zurier RB.- Liver abnormalities in rheumatic diseases. Clin Liver Dis. 2002 Nov;6(4):933-46.