

Бойко Г.И., Палий Л.И., Полонейчик Н.М., Котляров А.С.

Варианты одномоментного замещения дефекта зубного ряда при единично отсутствующем зубе с применением фотокомпозиционных материалов

БГМУ, кафедра общей стоматологии

Спрос населения на изготовление протезов и реставрацию зубов, отвечающих высоким косметическим требованиям, неуклонно растет, поэтому усовершенствование существующих методов, пломб и материалов для замещения дефектов зубов является актуальным.

Известен метод одномоментного замещения единично отсутствующего зуба путем создания мостовидного протеза из композиционного материала светового отверждения, промежуточной частью которого являются дополнительные армирующие приспособления с одной или двумя опорными элементами, охватывающими соседние опорные зубы, изготовленные из ортодонтической проволоки, для которых создают полости на контактных поверхностях опорных зубов и послойно наносят фотополимеризующую композицию, формируя искусственный зуб [1].

Недостатком этой методики является меньшая адгезия большинства фотокомполитов к металлу в сравнении с эмалью зуба и большая усадка фотокомпозиционного материала (до 4%), что приводит к нарушению краевого прилегания к тканям зуба, трещинам и отколам конструкции.

Ряд авторов [3] предлагают технологию изготовления адгезионного протеза с использованием шинирующих лент («Ribbond» и др.). Отсутствующий зуб может быть заменен специально обработанным зубом пациента, стандартной пластмассовой заготовкой или фотокомпозиционным материалом (ФКМ).

Цель нашего исследования – разработка способа замещения единично отсутствующих зубов в зубных рядах с использованием ФКМ.

Для достижения цели была поставлена задача предложить возможные варианты одномоментного замещения дефекта зубного ряда с применением ФКМ.

Материалы, объекты и методы исследования.

Нами были использованы следующие ФКМ: «Herculite» (фирма «Kerr»), «Valux Plus» (фирма «3М»), «Charisma» (фирма «Kulzer»), а также полимерное стекло «Solitaire» (фирма «Kulzer»), которое является модифицированной формой клинически апробированного облицовочного материала «Artglass» (фирма «Kulzer»).

Группа материалов на основе полимерного стекла является светоотверждаемыми, высокополируемыми, выделяющими ионы фтора, пломбировочными материалами. Имеют усадку в пределах 1,5-1,8% по сравнению с традиционными ФКМ, имеющими усадку в пределах 2-5%. Полимерное стекло устойчиво к жевательной нагрузке и обладает твердостью, равной твердости эмали, что позволило использовать и его для формирования

искусственного зуба [2].

Предложенный нами способ исключает применение дополнительных армирующих приспособлений при формировании опорных элементов. Изготовленные одновременно с формированием зуба опорные элементы из ФКМ и полимерного стекла обеспечивают краевое прилегание к тканям зуба, исключая трещины и отколы, обеспечивая прочность и полируемость конструкции и хорошую адгезию удерживающих элементов к эмали зуба (патент №9294 от 2007.02.07 «Способ замещения единично отсутствующего зуба искусственным»).

Способ осуществляли следующим образом. Проводили препарирование кариозных полостей на опорных зубах по традиционной методике и создавали полости для опорных элементов. Предварительно тщательно удаляли пелликулу зуба с помощью абразивных средств. Если кариозная полость в опорном зубе отсутствует, проводили сошлифовывание точно ограниченных участков эмали, используемых для удерживающих элементов.

Следующий этап – тотальное протравливание полостей и опорного элемента. Кислота растворяет в течение 15-30 секунд межпризменное вещество, проникая вглубь на 20-30 мкм, увеличивая площадь адгезии и образуя ретенционные участки в эмали. Пришеечные участки эмали из-за их небольшой минерализации непригодны для протравливания и не могут прочно фиксироваться адгезивом и пломбирочным материалом.

После тщательного промывания и высушивания полости опорные элементы покрывали адгезионной системой и полимеризовали светом галогеновой лампы методом направленной полимеризации. Затем материал наносили и полимеризовали послойно, формируя удерживающие элементы в виде лапок, обхватывающих зуб (толщина слоев не более 2мм). При наличии полостей ФКМ вносили и полимеризовали по общепринятой методике.

Завершающий этап - формирование искусственного зуба из ФКМ. При формировании искусственного зуба учитывали необходимость создания промывного пространства между десной и зубом и формирование экватора на вестибулярной поверхности. Для этого между десной и основанием искусственного зуба вводили полоску из прозрачного материала, исключаящую контакт зуба с десной.

Затем послойным нанесением с оральной стороны зубов на протравленные участки толщиной до 1,5 мм формировали удерживающие (ретенционные) элементы. При этом учитывали, что оральная часть удерживающих элементов должна охватывать 1/2 - 2/3 одноименной поверхности зуба. Гингивальная часть элемента не должна доходить до десневого края 1-1,5мм.

На завершающем этапе проводили коррекцию окклюзионных контактов, шлифование, полирование и финишное отсвечивание адгезионного протеза.

Противопоказаниями к изготовлению адгезионных протезов из ФКМ следует считать низкую гигиену полости рта у пациента, бруксизм, патологическое стирание, подвижность зубов II и III степени, повышенную функциональную нагрузку на данном участке.

На рис. 1 показаны варианты одномоментного замещения дефекта зубного

ряда при единично отсутствующем зубе с применением фотокомпозиционных материалов.

На рис.1.1 представлен вариант при отсутствии зуба 2.5 и кариозной полости по второму классу в зубе 2.6. Искусственный зуб фиксирован опорным элементом в зубе 2.6 и лингвальной накладкой на зуб 2.4.

На рис. 1.2 представлен вариант при отсутствии зуба 2.2 и наличии показания к винирам на зубы 2.1 и 2.3. Искусственный зуб фиксирован винирами на зубах 2.1 и 2.3.

На рис. 1.3 представлен вариант при отсутствии зуба 2.3 с наличием кариозной полости по третьему классу в зубе 2.2 и кариозной полости по второму классу в зубе 2.4.

На рис. 1.4 представлен вариант при отсутствии зуба 4.2. Искусственный зуб фиксирован пломбами по третьему классу в зубах 4.1 и 4.3.

На рис. 1.5 представлен вариант шинирования нижних фронтальных зубов с одномоментным замещением зуба 4.2 из ФКМ.

На рис. 1.6 представлен вариант замещения зуба 1.4 с фиксацией пломбами на аппроксимальных поверхностях зубов 1.3 и 1.5.

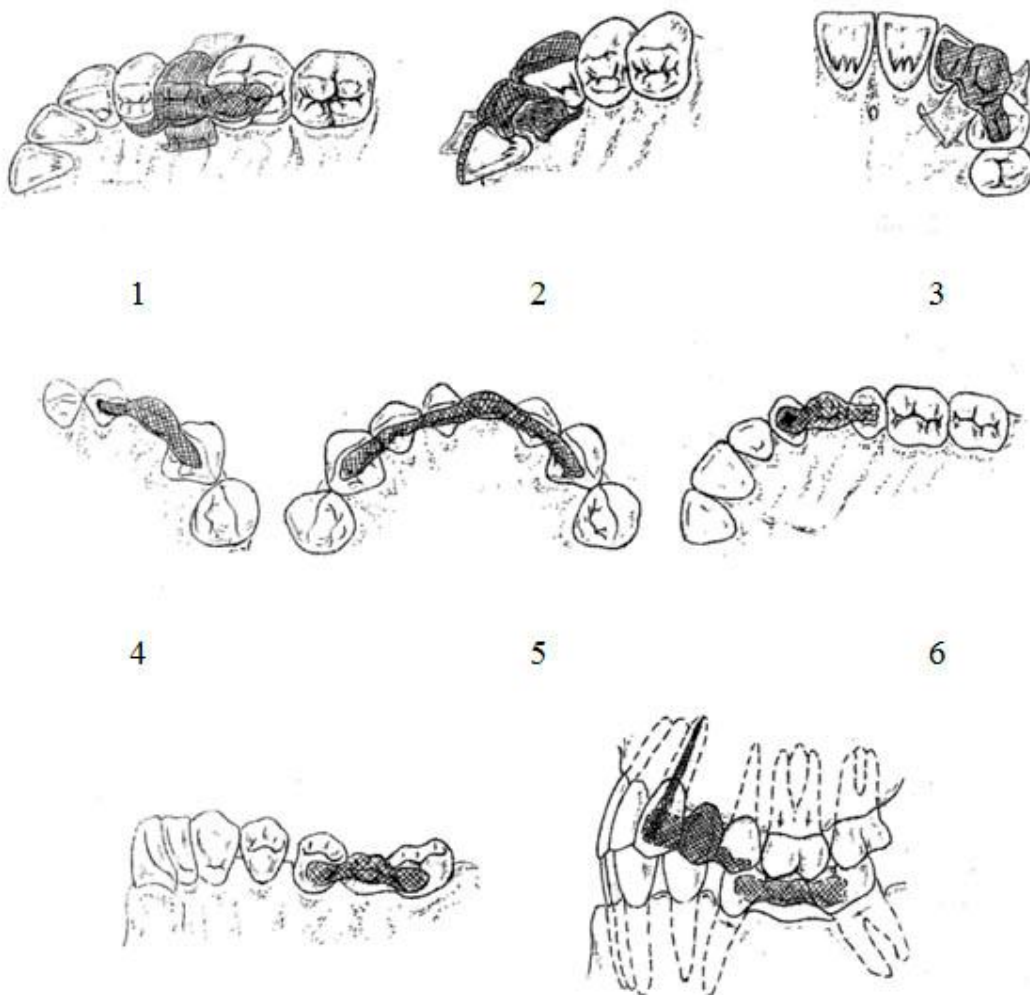


Рис. 1. Варианты одномоментного замещения дефекта зубного ряда при единично отсутствующем зубе с применением фотокомпозиционных материалов

На рис. 1.7 представлен вариант замещения зуба 1.6 при конвергенции опорных зубов с фиксацией удерживающими элементами на 1.5 и 1.7.

На рис. 1.8 представлен вариант восстановления дефекта зубного ряда искусственным зубом при отсутствии зуба 2.4 с одномоментным восстановлением зуба 2.3 анкером и пломбой, а также реставрацией зуба 2.5 удерживающим элементом с вестибулярной стороны.

Под наблюдением находились 17 пациентов (8 мужчин и 9 женщин) в возрасте от 30 до 57 лет, которым проведено 19 реставраций с использованием метода одномоментного замещения дефекта зубного ряда при отсутствии одного зуба. По группам зубов было восстановлено 11 резцов, 5 премоляров, 3 моляра (19 зубов). 5 адгезионных протезов изготовлено из материала «Herculite»; 7-«Valux Plus»; 3- «Charisma»; 4- «Solitaire».

Результаты:

Пациентов наблюдали следующим образом: оценивали через 2 недели - непосредственные, через 2 - 2,5 года - отдаленные результаты.

При катамнезе обнаружены 2 трещины в адгезионных протезах, что послужило основанием к их починке. Процент осложнений составил $10,5 \pm 7,0\%$ (наблюдение через 2,5 года). Один протез был изготовлен из материала «Valux Plus», другой - из материала «Herculite», при этом были использованы варианты 1 и 7.

Выводы:

1. Метод одномоментного замещения единично отсутствующего зуба с помощью различных вариантов без армирующих конструкций с использованием ФКМ является достаточно эффективным, щадящим, так как требует минимального препарирования опорных зубов.
2. При этом методе достигается высокая эстетичность, восстановление функции зубного ряда, экономия времени и средств.
3. Этот метод не является альтернативой традиционному замещению частичных дефектов зубного ряда с помощью мостовидных протезов, но может быть рекомендован в клинических ситуациях с учетом строгого соблюдения показаний и противопоказаний.

Литература

1. Боровский, Е. В. Одномоментное замещение единично отсутствующего зуба / Е. В. Боровский, М. Е. Антонов // Клиническая стоматология. 1997. № 4. С. 10.
2. Виллерсхаузен-Цённохен, Б. Первый опыт использования в области жевательных зубов нового пломбирочного материала на основе полимерного стекла / Б. Виллерсхаузен-Цённохен, К. Эрнст // Клиническая стоматология. 1997. № 4. С. 53.

3. Луцкая, И. К. Технология изготовления адгезионного протеза / И. К. Луцкая, Н. В. Новак // Современная стоматология. 2008. № 4. С. 8–11.

Аннотация

«Способ замещения единично отсутствующих зубов и материал для его выполнения»

Бойко Г.И., Полонейчик Н.М., Палий Л.И., Котляров А.С.

Разработанный способ замещения единично отсутствующих зубов на основе полимерного стекла (ПС) позволяет не использовать дополнительные армирующие приспособления.

ПС обладает уменьшенной усадкой (до 1,5-1,8%) повышенной прочностью и устойчивостью к жевательной нагрузке. Всего изготовлено 19 адгезионных протезов (10 из материала «Solitaire», 9- из фотокомпозиционного материала ФКМ «Charisma»). Через 2,5 года выявлены 2 трещины в адгезионных протезах, изготовленных из ФКМ «Charisma», что составило $10,5 \pm 7,0\%$.

Метод одномоментного замещения единично отсутствующего зуба с использованием ФКМ является эффективным, щадящим, достаточно эффективным и экономичным.

Этот метод не является альтернативой традиционному замещению частичных дефектов зубного ряда с помощью мостовидных протезов, но может быть рекомендован в определенных клинических ситуациях с учетом строгого соблюдения показаний и противопоказаний.

Патент № 9294 «Способ замещения единично отсутствующего зуба искусственным». Область применения - терапевтическая стоматология.
Патентообладатель: Учреждение образования «Белорусский государственный медицинский университет»